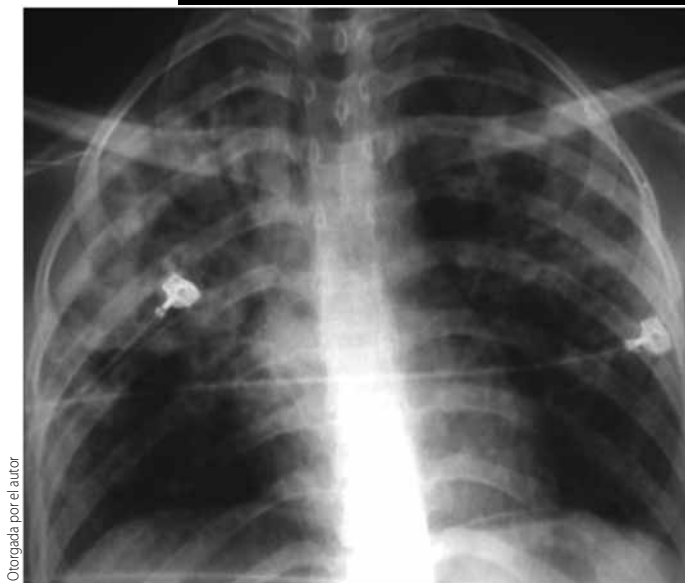


# Haga su diagnóstico

José Luis Ramírez Arias<sup>a</sup>



Ortografía por el autor

Varón de 28 años con disnea y fiebre.

**Las imágenes de mayor densidad que se observan en ambos hemitorax corresponden a:**

- a) Material de contraste radiopaco
- b) Cuerpos extraños intrabronquiales
- c) Cuerpos extraños intravasculares
- d) Catéteres superpuestos
- e) Artefactos radiográficos

**2. El paciente muestra en ambos pulmones:**

- a) Procesos neoplásicos
- b) Infiltrados
- c) Abscesos
- d) Quistes
- e) Cavitaciones

**3. Este tipo de alteraciones se ve en:**

- a) Procesos neoplásicos
- b) Procesos vasculares
- c) Neumonía lobar
- d) Bronconeumonía
- e) Pacientes asintomáticos

**4. El diagnóstico probable de este paciente es:**

- a) Cáncer broncogénico
- b) Neumonía por neumococo

- c) Neumonía por gérmenes oportunistas
- d) Ahogamiento
- e) Insuficiencia cardíaca

**5. La neumonía por inmunodeficiencia produce:**

- a) Quistes pulmonares
- b) Se asocia a cáncer pulmonar
- c) Bronquiectasias
- d) Neumonía de focos múltiples
- e) Fístulas broncopleurales

## BIBLIOGRAFÍA

Connolly JE, McAdams HP, Erasmus J, Rosado de Christenson ML. Opportunistic fungal pneumonia. J Thorac Imaging. 1999;14:51-62.

<sup>a</sup>Jefe del Servicio de Radiología. Hospital "Ángeles del Pedregal". México, DF

1. (d) Catéteres superpuestos  
2. (b) Infiltrados  
3. (d) Bronconeumonía  
4. (c) Neumonía por gérmenes oportunistas  
5. (d) Neumonía de focos múltiples

**Respuestas:**