

Heterotopia gástrica como causa de sangrado del tubo digestivo bajo

Informe de un caso

Miguel Fernando Salazar Morales^a, Montserrat Reyes Macedo^a

Resumen

Se comunica un caso de heterotopia gástrica en rectosigmoideos con sangrado rectal como manifestación clínica, por lo que se efectuó la revisión bibliográfica del tema.

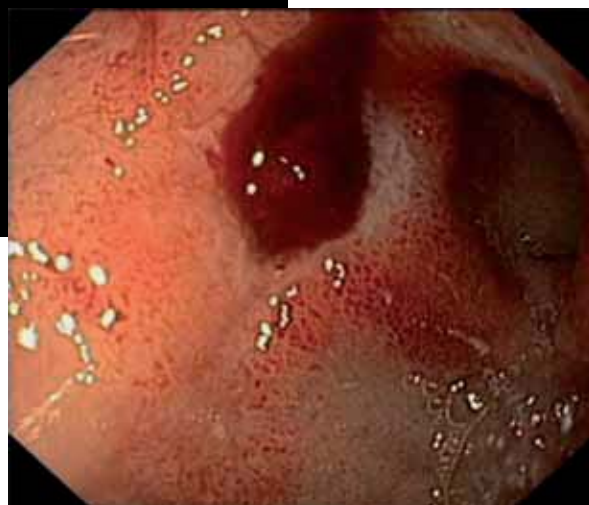Caso: Varón de 21 años de edad con rectorragia de una semana de evolución. Durante el estudio del caso se tomaron biopsias de lesiones ulceradas en mucosa rectal, que fueron enviadas para su estudio histopatológico.

Resultados: En la muestra recibida se observaron fragmentos entremezclados de mucosa de colon y mucosa gástrica de tipo oxíntico (fúndica) cuyos adenómeros se hallaban en estrecha relación con las criptas de Lieberkühn.

Conclusión: La heterotopia gástrica es un hallazgo infrecuente, más aún cuando se observa en segmentos muy apartados en el colon distal. Suele acarrear un curso indolente y benigno, sin embargo, en ocasiones conlleva ciertas malformaciones asociadas o complicaciones derivadas de la misma actividad secretora fisiológica del tejido ectópico. Raramente puede experimentar malignización.

Palabras clave: Heterotopia gástrica, mucosa gástrica ectópica, sangrado de tubo digestivo bajo, rectorragia, heteroplasia/aloplasia.

^aEstudiante de posgrado de la Especialidad en Anatomía Patológica. Hospital General "Dr. Manuel Gea González". México, DF. Correo electrónico: k7nigricans@hotmail.com
Recibido: 18-febrero-2013. Aceptado: 10-abril-2013.



Cortesía de los autores

Gastric heterotopia as a cause of lower gastrointestinal bleeding

Abstract

We report a case of gastric heterotopia in the rectum and sigmoid colon clinically presented as rectal bleeding; a review of the literature on the topic is also presented.

Case: Twenty-one-year-old male who had experienced rectal bleeding for one week. biopsies from ulcerated lesions in the rectum were taken and sent forward for histopathological assessment.

Results: In the sample received, fragments of colon mucosa and oxyntic (fundus) gastric mucosa, which adenomeres were closely related to the crypts of Lieberkühn.

Conclusion: Gastric heterotopia is an unusual finding, even less common when it is located in distant segments of the distal colon. Although usually being a condition with an indolent and benign evolution, it may also produce certain malformations o complications, consequence of the same secretory activity of the ectopic tissue. It rarely becomes a malignant disease.

Key words: Gastric heterotopia, ectopic gastric mucosa, lower gastrointestinal bleeding, rectal bleeding, heteroplasia/aloplasia.

La hemorragia del tracto digestivo inferior es un evento dramático con incontables diferenciales, a los cuales es posible asignar una probabilidad en concordancia con los datos clínicos informados, tales como la edad y características del sangrado. Existen sin embargo instancias en que los hallazgos –a veces contemplados bajo un lente de aumento– eventualmente dirigen hacia a una conclusión imprevista *a priori* durante el proceso de valoración y exclusión de causas.

CASO

Varón de 21 años de edad sin antecedentes médicos de importancia quien presentó hemorragia rectal en escasa cantidad durante aproximadamente una semana, sin manifestar dolor o algún otro síntoma. La exploración física descartó lesiones externas como fuente de la hemorragia, por lo que fue sometida a estudio endoscópico el cual reportó numerosas úlceras con diámetro aproximado de 5 mm, cubiertas por fibrina y distribuidas a lo largo de la mucosa en los segmentos de recto y sigmoides. Tras el muestreo de dichas lesiones, el material obtenido fue enviado para su estudio histopatológico.

DESCRIPCIÓN DE LA PIEZA QUIRÚRGICA Y HALLAZGOS HISTOLÓGICOS

Se recibieron múltiples fragmentos irregulares de tejido con dimensiones en conjunto de $0.5 \times 0.3 \times 0.2$ cm, previamente teñidos con eosina, blandos y de aspecto mucoso los cuales, bajo la microscopía de luz, correspondían a mucosa colónica entremezclada con mucosa gástrica de tipo oxíntico (**figura 1**). A mayor aumento pudo advertirse la presencia de criptas en transición conjunta con el compartimento gástrico glandular a nivel de la lámina propia (**figura 2**).

Así, este hallazgo condujo a formular el diagnóstico histopatológico de heterotopia gástrica de tipo oxíntico en mucosa de recto y sigmoides.

DISCUSIÓN

En 1939 fue publicado un comunicado cuyo encabezado *Mucosa gástrica aberrante en el recto con ulceración y hemorragia* anunciaba al mundo la primera descripción de este fenómeno según la experiencia

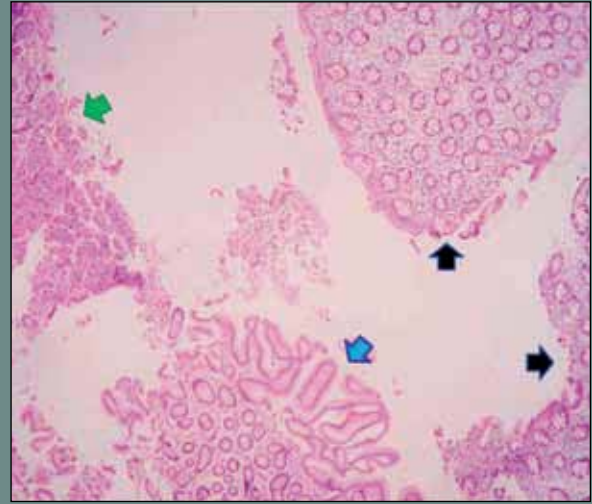


Figura 1. Microscopía de luz en campo panorámico, se observa mucosa de colon (flechas negras) en proximidad con mucosa gástrica de tipo oxíntico; se distinguen los compartimentos foveolar (flecha azul) y glandular (flecha verde). Dicho campo impide al observador descartar la posibilidad de material contaminado. Tinción de hematoxilina y eosina (H y E).

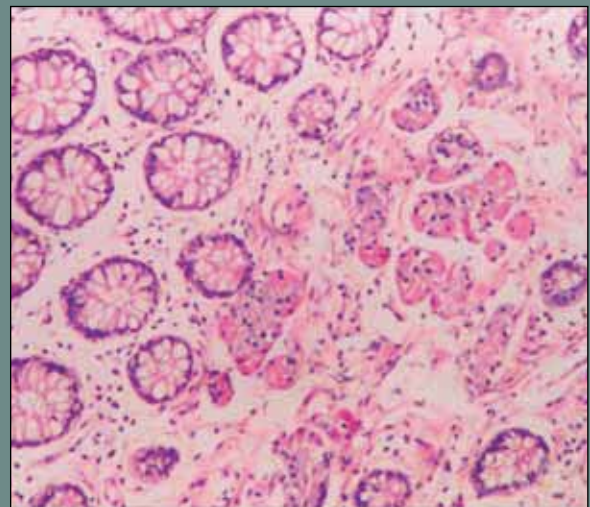
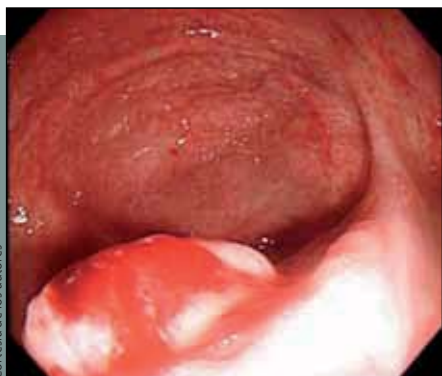

Figura 2. Detalle histológico que muestra la transición radical e inequívoca entre elementos de ambas mucosas –con criptas a la izquierda y foveolas a la derecha– y se identifican, de acuerdo con su afinidad tintorial, células principales (basófilas) y parietales (eosinófilas). Tinción de hematoxilina y eosina (H y E).

Cortesía de los autores



Cortesía de los autores

La hemorragia del tracto digestivo inferior es un evento dramático con incontables diferenciales, a los cuales es posible asignar una probabilidad en concordancia con los datos clínicos informados, tales como la edad y características del sangrado. Existen sin embargo instancias en que los hallazgos –a veces contemplados bajo un lente de aumento– eventualmente dirigen hacia a una conclusión imprevista *a priori* durante el proceso de valoración y exclusión de causas.

de sus autores, Ewell y Jackson¹⁻⁴. Así, como un parteaguas, a partir de entonces cerca de 50 casos similares con localización anorrectal han sido reportados hasta la fecha^{1,3,5,6}.

Como se deja entrever, la heterotopia gástrica representa un hallazgo inusual a nivel de la porción caudal del canal alimentario, el cual sin embargo se encuentra documentado en diversos segmentos del tracto digestivo –e incluso fuera de éste–, tales como lengua, esófago, duodeno, vesícula y árbol biliar, divertículo de Meckel (el más frecuente), cicatriz umbilical, íleo, colon, recto, boca, rostro, mediastino y médula espinal^{5,7-9}; la región anorrectal es la más extravagante de todas ellas pese a tratarse, como ya se comentó, del sitio de su descripción original.

La histogénesis de esta particular forma de heterotopia (sobre todo en lugares tan distanciados) se encuentra lejos de una explicación satisfactoria ya que, contrario a lo que ocurre con otras ectopias como la heterotopia pancreática, difícilmente se

puede concebir un mecanismo de atrapamiento y arrastre hacia otros sitios durante los movimientos de rotación, desplazamiento y alargamiento del intestino anterior en los momentos tempranos de diferenciación del epitelio gástrico^{1,7,8}. Es debido a este obstáculo teórico que han surgido propuestas alternativas cuyo efecto, aunque similar, es producto de procesos distintos: metaplasia y aloplasia. Desde el planteamiento del fenómeno de heteromorfosis dentro de la vía digestiva por parte de Nicholson en 1923^{2,9,10}, el concepto de metaplasia se entiende como un cambio adaptativo por el cual un epitelio maduro es reemplazado por otro de un tipo distinto, pero de igual madurez, con mayor resistencia frente al estímulo que lo incita. En la misma vertiente, el término aloplasia (igualmente conocido como heteroplasia) hace alusión a un reemplazo tisular cuyo significado se solapa con el anterior, empero, difiere fundamentalmente de este último en la artificialidad –inexistencia– de un estímulo que desencadene dicho cambio¹¹.

Siguiendo ambas líneas, la heterotopia gástrica se ha postulado como el culmen de una u otra con inclinación, aparentemente, a favor de la segunda. Al respecto, es bien conocido que el epitelio de los órganos del sistema digestivo deriva de la lámina endodérmica, por lo que un cambio en el fenotipo basado en la reprogramación de los genes HOX, que son participantes en la diferenciación del intestino primitivo, parece una opción plausible que, sin embargo, no distingue entre ninguna de las 2^{6,8,12}.

Por otra parte, llama la atención que en su gran mayoría, la mucosa gástrica reportada como heterotópica resulta ser de tipo oxíntico (fúndica) mientras que aquellos casos de metaplasia probada (con un estímulo bien identificado) exhiben el fenotipo antro pilórico el cual, además, no recapitula completamente el patrón arquitectural de dicha región al tener ausentes elementos como las células mucosas del cuello o de la superficie^{3,6,8,13}. Es interesante que la heterotopia gástrica suele presentarse asociada a otras anomalías congénitas tales como divertículo de Meckel, onfalocelo, duplicaciones intestinales, atresia duodenal o yeyunal, mesenterio común, pólipos vestigiales del hígado, agenesia apendicular, rotación intestinal incompleta, megacolon, megaesó-

fago, agenesia de vesícula biliar, defectos en cuerpos vertebrales (espina bífida oculta), escoliosis, además de síndrome de Zollinger-Ellison y otras formas de heterotopia como respiratoria y pancreática^{7,8,13}.

La heterotopia gástrica es descubierta generalmente durante el primer decenio de la infancia o en adultos jóvenes^{1,3,6,7}; el rango documentado es muy amplio y abarca desde el día uno de vida extrauterina hasta los 51 años de edad con un promedio de 21 años al momento del diagnóstico, con predilección por el sexo masculino en proporción de 5.2:3. Los síntomas principales son dolor abdominal y, evidentemente, sangrado en cantidad variable ya sea como rectorragia, hematoquezia o melena, mientras que las complicaciones reportadas son colonización por *Helicobacter pylori*, ulceración, anemia ferropriva, perforación, fistulización, estenosis, obstrucción intestinal e incluso transformación neoplásica^{1,3-9}. El aspecto macroscópico de la mucosa ectópica —y por lo tanto el que se observa en la exploración endoscópica— varía insospechadamente y se pueden visulizar como úlceras fibrinosas o sangrantes, placas bermellón o asalmonadas o como una proyección polipoide^{1,5}.

Respecto al tratamiento, suele practicarse la excisión quirúrgica del segmento afectado debido a la seriedad de las complicaciones ya señaladas así como al riesgo latente de malignización, no obstante, conviene hacer mención de la propuesta hecha en 1988 por Murray et al.⁸ sobre el control farmacológico de la actividad secretora del tejido ectópico con el empleo de antagonistas H₂, efecto que también puede conseguirse a través del manejo con inhibidores de la bomba de hidrogeniones^{1,6}. Dicha terapia, sin embargo, se prefiere reservar para aquellos casos con multifocalidad extensa de la heterotopia.

CONCLUSIÓN

¿En qué momento un evento de baja probabilidad abandona el ámbito estadístico? Indiscutiblemente, tras su confirmación, cuando adquiere una presencia real.

Por ello es que pese a su baja frecuencia, la disyuntiva teórica que plantea su histogénesis y al potencial mórbido que eventualmente puede manifestar, la heterotopia gástrica amerita reservar un espacio en

el abanico de diferenciales de una hemorragia del tracto digestivo inferior en un individuo joven.

Retomando las breves líneas del prólogo, la omisión no en pocas veces estrecha el panorama diagnóstico y en consecuencia aumenta el margen de error. Sin embargo, es el mismo error el que modifica la experiencia propia para consumir una máxima por demás verdadera: “no se diagnostica lo que no se conoce”. ●

REFERENCIAS BIBLIOGRÁFICAS

1. Sousa J, Cabezueto L, Rodrigues A, et al. Gastric heterotopia of rectum: a rare entity. *Acta Med Port.* 2010;23(6):1151-4.
2. Park DI. Gastric heterotopia in rectum. *Korean J Gastroenterol.* 2005;45(1):1-2.
3. Lascar G, Houissa-Vuong S, Martin B, et al. Gastric heterotopia in the rectum: a new case. *Gastroenterol Clin Biol.* 2000;24(8-9):849-50.
4. Ewell GH, Jackson RH. Aberrant gastric mucosa in the rectum with ulceration and hemorrhage. *Wis Med J.* 1939;38:641-43.
5. Kokil G, Pulimood A, Mathai J. A rare case of a rectal polyp with gastric heterotopia. *Indian J Pathol Microbiol.* 2011;54(4):848-9. doi: 10.4103/0377-4929.91521.
6. Rifat Mannan AA, Kahvic M, Bharadwaj S, et al. Gastric heterotopia of the anus: report of two rare cases and review of the literature. *Indian J Pathol Microbiol.* 2008;51(2):240-1.
7. Ben Brahim E, Jouini R, Aboukacem S, et al. Gastric heterotopia: clinical and histological study of 12 cases. *Tunis Med.* 2011;89(12):935-9.
8. Murray FE, Lombard M, Dervan P, et al. Bleeding from multifocal heterotopic gastric mucosa in the colon controlled by an H₂ antagonist. *Gut.* 1988;29(6):848-51.
9. Goldfarb WB, Schaefer R. Gastric heterotopia in the rectum: report of a case. *Ann Surg.* 1961;154:133-6.
10. Nicholson GW. Heteromorphoses (metaplasia) of the alimentary tract. *J Pathol Bacteriol.* 1923;26:399-17.
11. Lee J. What is the difference between metaplasia, heteroplasia, dysplasia, neoplasia, hiperplasia and anaplasia? En: <http://www.helium.com/items/1354248-difference-between-metaplasia-heteroplasia-dysplasia-neoplasia-hyperplasia-anaplasia>. [Consultado: 17 feb. 2013].
12. Sadler TW. Molecular Regulation of Gut Tube Development. En: Sadler TW. *Langman's Medical Embriology*. 9a ed. Lippincott Williams & Wilkins; 2004. Capítulo 13. Digestive System. p. 286-7.
13. Fenoglio-Preiser CM, Noffsinger AE, Stemmerman GN, et al. *Gastrointestinal Pathology: An Atlas and Text*. 3a ed. Lippincott Williams & Wilkins; 2008. Capítulo 13. The Nonneoplastic Colon-Congenital Abnormalities.