

## Gaceta Médica de México

Volumen  
Volume 138

Número  
Number 2

Marzo-Abril  
March-April 2002

*Artículo:*

Hombre de 20 años de edad con disnea,  
eosinofilia y nódulos subcutáneos

Derechos reservados, Copyright © 2002:  
Academia Nacional de Medicina de México, A.C.

Otras secciones de  
este sitio:

- 👉 Índice de este número
- 👉 Más revistas
- 👉 Búsqueda

*Others sections in  
this web site:*

- 👉 *Contents of this number*
- 👉 *More journals*
- 👉 *Search*

*Coordinador: Dr. Manuel de la Llata-Romero*

*Colaboradores: Dr. Juan Urrusti-Sanz*

*Dr. Jesús Aguirre-García*

## **Hombre de 20 años de edad con disnea, eosinofilia y nódulos subcutáneos**

Nancy Delgado-López,\* Francisco Suárez-Núñez,\* Haiko Nellen-Hummel,\*  
Luz María Gómez-Jiménez,\*\* José Halabe-Cherem\*\*\*

### **Caso clínico**

Hombre de 20 años de edad, originario del estado de Veracruz, de medio socioeconómico bajo, con antecedente de enrojecimiento y edema de la cara, dolor monoarticular en rodilla derecha intermitente en los últimos seis meses, sin otros antecedentes patológicos.

Se inicia padecimiento 15 días antes de su ingreso hospitalario caracterizado por disnea progresiva, hasta llegar a la ortopnea, derrame pericárdico y edema pretibial.

Es internado en otro hospital, en donde lo encuentran con datos de insuficiencia cardíaca global, por lo que le practican un ecocardiograma que reportó ventrículo izquierdo dilatado, hipoquinesia generalizada, insuficiencia mitral + (por dilatación de anillo mitral), ventrículo derecho ligeramente dilatado, derrame pericárdico de aproximadamente 600 mL y FE 39%.

Durante su estancia cursó con fiebre y la única alteración de los exámenes de laboratorio que se encontró fue eosinofilia persistente que fluctuó entre 900-1300 células/mm<sup>3</sup>. Se tomaron tres hemocultivos sin desarrollo de bacterias, hongos ni micobacterias.

Fue tratado con digoxina, ácido acetilsalicílico, furosemide y espirolactona. No se determinó causa de la miocarditis y se catalogó como probable etiología viral.

A los 14 días de su ingreso se realizó ecocardiograma de control, que se reportó como normal, con FE 65%, sin derrame pericárdico, por lo cual se dio su egreso.

Un mes después, durante su seguimiento en la consulta externa de cardiología, es enviado al hospital de Especialidades, CMN SXXI, por continuar con eosinofilia persistente.

A su ingreso al servicio de Medicina Interna, se practicó un electrocardiograma y un ecocardiograma, los cuales fueron normales.

Sin embargo, nos llamó la atención que a la exploración física encontramos nódulos subcutáneos dolorosos de aproximadamente 1.5 cm de diámetro, en las cuatro extremidades, abdomen y tórax posterior. En la región lumbar derecha presentaba placa eritematosa, ulcerada, indurada, de aproximadamente 7 cm de diámetro con centro necrótico.

La eosinofilia en tres determinaciones persistió entre 900-1500 células/mm<sup>3</sup>, el resto de los exámenes que incluían: glucosa, urea, creatinina, sodio, potasio, cloro, bilirrubinas, alanino-amino-transferasa, aspartato-amino-transferasa, fosfatasa alcalina, gammaglutamiltransferasa, tiempo de protrombina, tiempo de tromboplastina parcial, biometría hemática completa, examen general de orina normales. Se realizó aspirado de médula ósea el cual mostró hiper celularidad entre 60-70%, serie mieloides con leves datos de arresto en la maduración hacia segmentados, se observaron linfocitos de aspecto maduro, sin blastos ni células extrañas, eosinófilos normales y tinción para BAAR (bacilos ácido alcohol resistentes) negativa.

Por los datos de eosinofilia y fiebre, se estudiaron las posibles etiologías parasitarias, alérgicas y medicamentosas.

Se enviaron muestras séricas para la detección inmunológica de parásitos, reportando Western blot con anticuerpos contra *Trichinella spiralis* negativo, ELISA con anticuerpos contra *Toxocara canis* negativo, ELISA con

\*Departamento de Medicina Interna.

\*\* Departamento de Anatomía Patológica.

\*\*\* Jefe de Enseñanza e Investigación. Hospital de Especialidades. CMN SXXI. Avenida Cuauhtémoc No. 330. Col Doctores.

anticuerpos contra *Echinococcus granulosus* negativo, intradermorreacción de Casoni (para quiste hidatídico) negativo, ELISA con anticuerpos contra *Ascaris lumbricoides* negativo, ELISA con anticuerpos contra *Fasciola hepática* negativo y se encontró ELISA con anticuerpos contra *Trypanosoma cruzi* positiva en tres determinaciones.

El cuadro se autolimitó y el paciente se egresó para su control en la consulta externa de Medicina Interna.

### Comentario clínico

El caso que aquí se describe, tiene una presentación clínica atípica de la enfermedad de Chagas.

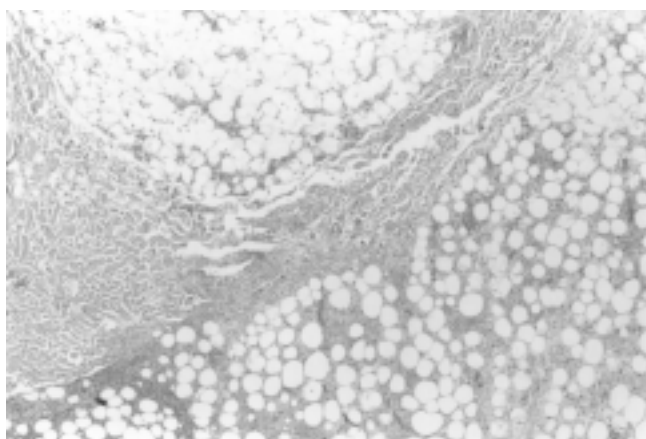


Figura 1. Fotomicrografía que muestra tejido celular subcutáneo con infiltrado inflamatorio extenso tanto septal como lobular. (hematoxilina-eosina X40).

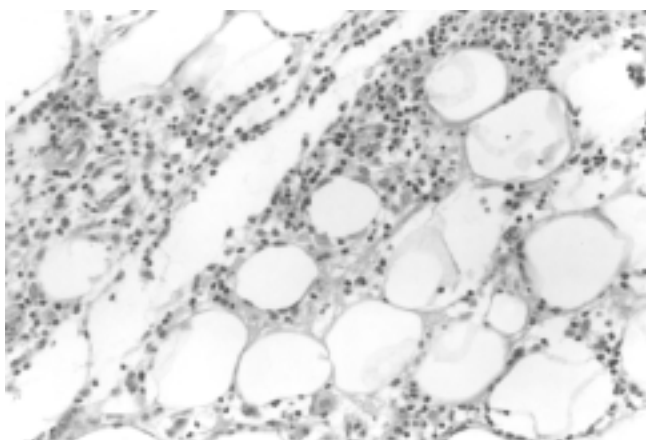


Figura 2. Fotomicrografía que muestra en detalle la infiltración lobular por linfocitos, células plasmáticas y macrófagos. (hematoxilina-eosina X200)

Por el modo de presentación de este caso, el abordaje clínico-diagnóstico debe hacerse a partir de los tres datos pivote con los que cursaba el paciente; a) miocarditis (diagnosticada por clínica y ecocardiograma), b) eosinofilia leve (cifras entre 900-1500 células mm<sup>3</sup>), c) nódulos subcutáneos (estudiados por biopsia con reporte histopatológico de panpaniculitis sin presencia de eosinófilos). (Figuras 1 y 2)

La miocarditis es definida clínicamente como inflamación del músculo cardíaco. Es una enfermedad insidiosa que usualmente es asintomática y en algunos pacientes no es posible identificar la causa. Se han relacionado con el desarrollo de la enfermedad una gran variedad de infecciones, enfermedades sistémicas, drogas y toxinas. Virus, bacterias, protozoarios y helmintos han sido implicados como agentes infecciosos (Cuadro I).

Las características clínicas de la miocarditis son variadas y el espectro incluye desde pacientes asintomáticos quienes pueden tener anomalías electrocardiográficas, pacientes con signos y síntomas de insuficiencia cardíaca y dilatación ventricular y pacientes con síntomas de insuficiencia cardíaca fulminante y severa disfunción ventricular izquierda, con o sin dilatación cardíaca.

Las pruebas de laboratorio pueden mostrar leucocitosis, velocidad de sedimentación elevada, eosinofilia o elevación en la fracción cardíaca de creatinina. El electrocardiograma puede mostrar arritmias ventriculares o bloqueo cardíaco o puede imitar un infarto agudo del miocardio o pericarditis. La biopsia endomiocárdica es el estándar de oro para el diagnóstico de miocarditis, a pesar de su limitada sensibilidad y especificidad.

Nuestro paciente presentó cuadro clínico de insuficiencia cardíaca clase funcional III (NYHA), se corroboró dilatación ventricular y derrame pericárdico por ecocardiograma y como dato de laboratorio tenemos eosinofilia.<sup>1,2</sup>

El abordaje diagnóstico de la eosinofilia debe hacerse con la búsqueda de enfermedades infecciosas, respiratorias, gastrointestinales, alérgicas, sistémicas-inmunológicas, iatrogénicas, tumorales (malignos y benignos) e idiopáticas (Cuadro II).<sup>3</sup>

La causa más común de eosinofilia en el mundo, es la infección por helmintos y la causa más común en naciones industrializadas son las enfermedades atópicas.

El diagnóstico diferencial de eosinofilia, requiere de una revisión de la historia del paciente, buscando intencionadamente rinitis o eczema, familiares con atopia y/ o eosinofilia, viajes a áreas donde las infecciones helmínticas son endémicas, ingestión de drogas y fármacos, fiebre y crecimientos ganglionares .

Eosinófilos con características morfológicas anormales, un incremento en células inmaduras en la médula ósea o un cariotipo anormal, indican la presencia de leucemia.<sup>3-5</sup>

Las paniculitis representan un grupo heterogéneo de enfermedades inflamatorias que involucran la grasa subcutánea. El diagnóstico específico de estas enfermedades requiere de un estudio histopatológico, ya que la paniculitis, por diversas causas, puede mostrar la misma apariencia clínica, que consiste en nódulos subcutáneos eritematosos. Las paniculitis se dividen en lobulares y septales (con y sin vasculitis), sin embargo, es aceptado que todas las paniculitis son mixtas, porque el infiltrado inflamatorio involucra tanto a septos como a lóbulos, aunque con predominio de alguno de ellos.<sup>6</sup>

Generalmente la paniculitis septal con vasculitis incluye vasculitis leucocitoclástica que involucra vasos septales pequeños; tromboflebitis superficial que resulta en inflamación y trombosis subsecuente de grandes venas septales y poliarteritis nodosa. Frecuentemente las paniculitis septales sin vasculitis son consecuencia de procesos inflamatorios dérmicos que se extienden a la grasa subcutánea, como necrobiosis lipídica, escleroderma granuloma subcutáneo anular, nódulo reumatoide y xantogranuloma necrobiótico.<sup>6</sup>

**Cuadro I. Causas de miocarditis.<sup>2</sup>**

Infeciosas	Inmunológicas	Tóxicas
<b>Bacterias:</b> <i>Brucella, Corynebacterium diphtheriae, Gonococcus, Haemophilus influenzae, Meningococcus, Mycobacterium, Micoplasma pneumoniae, Pneumococcus, Salmonella, Serratia marcescens, Staphylococcus, Streptococcus pneumoniae, Streptococcus pyogenes, Treponema pallidum, Tropheryma whippelii y Vibrio cholerae.</i>	<b>Alergenos:</b> acetazolamida, amitriptilina, cefaclor, colchicina, furosemide, isoniazida, lidocaína, metildopa, penicilina, fenilbutazona, fenitoína, reserpina, estreptomycin, toxoide tetánico, tetraciclina y tiazidas.	<b>Drogas:</b> Anfetaminas, antraciclinas, catecolaminas, cocaína, ciclofosfamida, etanol, fluorouracilo, hematina
<b>Espiroquetas:</b> borrelia y leptospira.	<b>Aloantígenos:</b> rechazo de trasplante cardíaco	
<b>Fúngicas:</b> <i>Actinomyces, Aspergillus, Blastomyces, Candida, Coccidioides, Cryptococcus, histoplasma, mucormycoses, Nocardia y Sporothrix.</i>	<b>Autoantígenos:</b> Enfermedad de Chagas, <i>Chlamydia pneumoniae</i> , Sx de Churg' Strauss, enfermedad inflamatoria intestinal, miocarditis de células gigantes, diabetes mellitus insulino dependiente, enfermedad de Kawasaki, miastenia gravis, polimiositis, sarcoidosis, escleroderma, lupus eritematoso sistémico, tirotoxicosis y granulomatosis de Wegener.	
<b>Protozoarios:</b> <i>Toxoplasma gondii y Trypanosoma cruzi</i>		
<b>Parásitos:</b> <i>Ascaris, Echinococcus granulosus, Paragonimus westermani, Schistosoma, Taenia solium, Trichinella spiralis visceral, larva migrans y Wuchereria bancrofti.</i>		
<b>Rickettsias:</b> <i>Coxiella burnetii, Rickettsia ricettsii y R. tsutsugamushi</i>		
<b>Virus:</b> Coxsackievirus, Cytomegalovirus, Dengue virus, Echovirus, Epstein-Barr, virus de hepatitis A, virus de hepatitis C, herpes simple, herpes zoster, virus de la inmunodeficiencia humana, influenza A, influenza B, virus Junin, coriomeningitis linfocítica, parvovirus, poliovirus, virus de la rabia, virus sincitial respiratorio, rubéola y virus de fiebre amarilla.		

Cuadro II. Enfermedades asociadas con eosinofilia.<sup>3</sup>

Tipo de enfermedad	Ejemplos de causas
Infeciosas	Helmintos invasivos
Respiratorias	Neumonitis eosinofílica y asma
Gastrointestinales	Enfermedad inflamatoria intestinal, gastroenteritis eosinofílica, colitis alérgica
Alérgicas	Rinoconjuntivitis alérgica, asma, eczema.
Sistémicas	Sx hipereosinofílico idiopático, vasculitis.
Iatrogénicas	Reacción a drogas.
Malignas	Linfoma, leucemia, carcinoma de colon.

Por otro lado, la paniculitis lobular con vasculitis más frecuente es el eritema indurado de Bazin.

Las paniculitis lobulares sin vasculitis incluyen paniculitis esclerosante, paniculitis con calcificación de la pared de los vasos como calcifilaxis y oxalosis, enfermedades inflamatorias con cristales, así como enfermedades del tejido conectivo, como lupus eritematoso sistémico y dermatomiositis, enfermedades pancreáticas y deficiencia de alfa-1-antitripsina (Cuadro III).<sup>7</sup>

En relación al caso que presentamos, observamos que las causas de eosinofilia y miocarditis convergen en enfermedades infecciosas por protozoarios y en enfermedad inflamatoria intestinal, quedando la segunda descartada por no haber datos clínicos para dicho diagnóstico.

Es por esto que se decidió la búsqueda de infecciones parasitarias, obteniendo el diagnóstico de enfermedad de Chagas.

La tripanosomiasis americana es una zoonosis causada por *Trypanosoma cruzi*, la cual es transmitida al hombre y a otros mamíferos por artrópodos hematófagos de los géneros *Triatoma*, *Rhodnius* y *Panstrongylus*.

La enfermedad de Chagas, existe sólo en el continente americano.

En México la más alta prevalencia la encontramos en Oaxaca, Chiapas, Jalisco, Michoacán, Guerrero, Zacatecas, Yucatán, Veracruz, Estado de México y Sonora.

Los transmisores más importantes en la República Mexicana son *Triatoma barberi* y *Triatoma dimidata*.<sup>8</sup>

En el mundo, Chagas representa la tercera causa de enfermedad parasitaria, después de la malaria y esquistosomiasis. Se estima que infecta a 1.8 millones de personas en América Latina y que 90 millones de individuos están en riesgo de infección.<sup>9,10</sup>

En el Censo Nacional 2000, se estimó que eran 1.6 millones los individuos infectados en la población total mexicana y la prevalencia de anticuerpos *anti-T. cruzi* de 1.6%.

La causa más común de miocarditis en el mundo es la enfermedad de Chagas.<sup>1</sup>

La historia natural de la enfermedad está caracterizada por 3 fases: aguda, latente y crónica. En la fase aguda las principales manifestaciones clínicas incluyen fiebre, dolor muscular, hepatoesplenomegalia, miocarditis con insuficiencia cardíaca congestiva, derrame pericárdico y ocasionalmente meningoencefalitis.

Se menciona que en menos de 10% de los casos se detecta esta fase y 10% de éstos fallece.<sup>11</sup>

Posteriormente la enfermedad entra a una fase latente sin síntomas clínicos, sin embargo hay evidencia de cardiomiopatía subclínica temprana y progresiva. Son frecuentes la aparición de cambios electrocardiográficos en este estado y son un marcador para la enfermedad cardíaca y el incremento de la mortalidad.

En un promedio de 20 años después de la infestación inicial, aproximadamente 30% de los individuos infectados desarrollan enfermedad de Chagas crónica, en donde se encuentra un amplio espectro de manifestaciones que van desde pacientes seropositivos asintomáticos, pacientes con anomalías electrocardiográficas y aquellos con enfermedad avanzada caracterizada por cardio-megalia, insuficiencia cardíaca congestiva, arritmias, fenómenos tromboembólicos, dolor torácico atípico, bloqueo de rama derecha y muerte súbita.

Por otro lado se puede presentar megaesófago, cuyos síntomas son similares a los de la acalasia y pueden incluir disfagia, odinofagia, dolor torácico, tos y regurgitación; así como megacolon chagásico caracterizado por constipación crónica y dolor abdominal.<sup>11-13</sup>

Hay pobre correlación entre el nivel de parasitemia y la severidad de la enfermedad.

No es raro encontrar parásitos en pacientes con enfermedad de Chagas; sin embargo, la infección es detectada más frecuentemente por medio de reacción en cadena de la polimerasa. El antígeno *T. cruzi* es frecuentemente visto en especímenes de biopsia de enfermedad de Chagas cardíaca crónica.<sup>9,11</sup>

**Cuadro III. Clasificación histopatológica de las paniculitis.<sup>6,7</sup>**

Paniculitis de predominio septal. Con vasculitis	
Pequeños vasos	
Vénulas	Vasculitis leucocitoclástica
Grandes vasos	
Venas	Tromboflebitis superficial
Arterias	Poliarteritis nodosa cutánea.
<b>Sin vasculitis</b>	
Predominio de linfocitos y células plasmáticas	
Con infiltrado granulomatoso septal	Necrobiosis lipídica
Sin infiltrado granulomatoso septal	Escleroderma
<b>Con predominio de histiocitos</b>	
Infiltrado granulomatoso	
Granulomas con mucina en el centro	Granulosa subcutánea anular
Granulomas con fibrina en el centro	Nódulo reumatoide
Con grandes áreas de degeneración de colágeno, histiocitos espumosos y estrías de colesterol.	Xantogranuloma necrobiótico.
Sin mucina, fibrina o degeneración de colágeno, pero con granulomas septales radiales.	Eritema nodoso
Paniculitis predominantemente lobular. Con vasculitis	
Vasos pequeños	
Vénulas	Eritema nodoso leproso Fenómeno de Lucio Paniculitis neutrofilica lobular asociada con enfermedad reumatoide
Vasos grandes	
Arterias	Eritema indurado de Bazin enfermedad de Crohn
Sin vasculitis	
Pocas o sin células inflamatorias	
Lóbulo con centro necrótico	Paniculitis esclerosante
Con calcificación vascular	Calcifilaxis. Oxalosis
Con cristales en forma de aguja en los adipocitos	Esclerema neonatorum
Predominio de linfocitos	
Con infiltrado dérmico perivascular superficial y profundo	Paniculitis fría
Con folículos linfoides, células plasmáticas y linfocitos con núcleo granular	Paniculitis lúpica. (lupus eritematoso profundo)
Con linfocitos y células plasmáticas	Paniculitis en dermatomiositis
Predominio de neutrófilos	
Necrosis grasa extensa con saponificación de adipocitos	Paniculitis pancreática
Con neutrófilos entre puentes de colágena de dermis profunda reticular	Deficiencia de alfa1 antitripsina
Con bacterias, hongos o protozoarios identificados por tinciones especiales	Paniculitis infecciosa
Con cuerpos extraños	Paniculitis facticia
Predominio de histiocitos (granulomatoso)	
Adipocitos sin cristales	Sarcoidosis subcutánea Paniculitis traumática Lipoatrofia
Con cristales en histiocitos o adipocitos	Necrosis grasa subcutánea del recién nacido. Paniculitis postesteroide. Paniculitis gotosa. Histiocitosis con depósito de cristales.
Con histiocitos citofágicos	Histiocitosis histiocítica citofágica.
Con esclerosis septal	Paniculitis pseudoesclerodermatosa postradiación.

La primera consideración en el diagnóstico de enfermedad de Chagas aguda, es una historia que revele exposición a *T. cruzi*: Esto incluye residencia en un ambiente en donde ocurre la transmisión, una reciente transfusión en un área endémica o un accidente de laboratorio.

El diagnóstico de Chagas aguda es hecho por la detección de parásitos y pruebas serológicas para detección de anticuerpos IgM contra *T. cruzi*.

La panpaniculitis sin presencia de eosinófilos, reportada en la biopsia de nódulo subcutáneo, no es una manifestación clásica ni común en la enfermedad de Chagas; sin embargo, este paciente la presentó como primera manifestación de la enfermedad.

En la literatura sólo se encuentran informes de paniculitis en pacientes sometidos a trasplante renal en quienes se reactiva la enfermedad de Chagas. En un estudio realizado en Argentina, que incluyó pacientes con enfermedad de Chagas crónica, sometidos a trasplante renal, en donde se diagnosticó reactivación en cinco de los 23 pacientes incluidos (21.7%), la reactivación e infección fue diagnosticada por parasitemia latente o paniculitis.<sup>14</sup>

## Referencias

1. **Pisani B, Taylor D, Mason J.** Inflammatory myocardial diseases and cardiomyopathies. *Am J Med* 1997;102(5):459-69.
2. **Feldman A, McNamara D.** Myocarditis. *N Engl J Med* 2000; 343(19):1388-96.
3. **Rothenberg M.** Eosinophilia. *The N Engl J Med* 1998;338 (22):1592-99.
4. **Weller P, Dvorak A.** The idiopathic hypereosinophilic syndrome. *Arch Dermatol* 1996;132(5):583-585.
5. **Ommen S, Seward J, Tajik J.** Clinical and echocardiographic features of hyperoesinophilic syndromes. *Am J Cardiol* 2000;86(1):110-13.
6. **Requena L, Sánchez E.** Panniculitis. Part I. Mostly septal panniculitis. *J Am Acad of Dermatol* 2001;45(2):163-83.
7. **Requena L, Sánchez E.** Panniculitis. Part II. Mostly lobular panniculitis. *J Am Acad of Dermatol* 2001;45(3): 325-61
8. **Guzman C.** Epidemiology of Chagas disease in Mexico: an update trends in *Parasitology* August 2000;17(8): 372:76.
9. **Wizel B, Palmieri M, Mendoza C.** Human infection with *Trypanosoma cruzi* induces parasite antigen-specific cytotoxic t lymphocyte responses. *J Clin Invest* 1998; 102(5):1062-71.
10. **Ojeda M, Murguía P.** Enfermedad de Chagas o tripanosomiasis americana. *Gac Méd Méx* 1998;134(6): 757-59
11. **Mandell.** Principles and practice of infectious diseases: Ed Churchill Livingston. 2000. p. 2846-51
12. **Salomone O, Juri D, Omelianiuk M, et al.** Prevalence of circulating *Trypanosoma cruzi* detected by pcr in patients with Chagas cardiomyopathy. *Am J Cardiol* 2000;85(10): 1274-76.
13. **Leiby D, Rentas F, Nelson K, et al.** Evidence of *Trypanosoma cruzi* infection among patients undergoing cardiac surgery. *Circulation* 2000;102(24):2978-82.
14. **Riarte A.** Chagas disease in patients with kidney transplants: 7 years of experience 1989-1996. *Clin Infect Dis* 1999;29(3):561-7.