

Gaceta Médica de México

Volumen
Volume 139

Número
Number 4

Julio-Agosto
July-August 2003

Artículo:

Pseudotumor Inflamatorio de Uréter

Derechos reservados, Copyright © 2003:
Academia Nacional de Medicina de México, A.C.

Otras secciones de
este sitio:

- 👉 Índice de este número
- 👉 Más revistas
- 👉 Búsqueda

*Others sections in
this web site:*

- 👉 *Contents of this number*
- 👉 *More journals*
- 👉 *Search*

Pseudotumor inflamatorio de uréter

Eduardo A. Serrano-Brambila,* Virgilio A. López-Sámamo,* José Luis Lorenzo-Monterrubio,*
Francisco Lizárraga-Salas**

Introducción

El pseudotumor inflamatorio es una condición benigna poco común que puede confundirse con una neoplasia maligna. Se caracteriza por masas inflamatorias que simulan verdaderas neoplasias y frecuentemente ocasionan un dilema diagnóstico. La falta de certeza diagnóstica puede llevar a la realización de cirugía radical innecesaria.¹ Esta entidad fue reportada inicialmente en el hígado y posteriormente en el pulmón.^{2,3} Actualmente existen reportes de localización abdominal, pulmonar y retroperitoneal. En la revisión que realizamos en la literatura mundial encontramos sólo cinco casos localizados en el uréter.

Reporte del caso

Paciente femenino de 32 años de edad con antecedente de cirugía lumbar por hernia de disco. Inició su padecimiento dos semanas previas a su ingreso con dolor leve en fosa ilíaca derecha que manifestaba como "inflamación". Una semana después se agregó hematuria macroscópica silente, intermitente, acompañada de coágulos; su estudio se inició por consulta externa. Sin embargo, presentó hematuria importante en forma aguda que la llevó a la pérdida del conocimiento, lo que originó su ingreso al servicio de urgencias del hospital donde se estabilizó hemodinámicamente. En la exploración física se encontró el abdomen con dolor leve a la palpación en fosa ilíaca

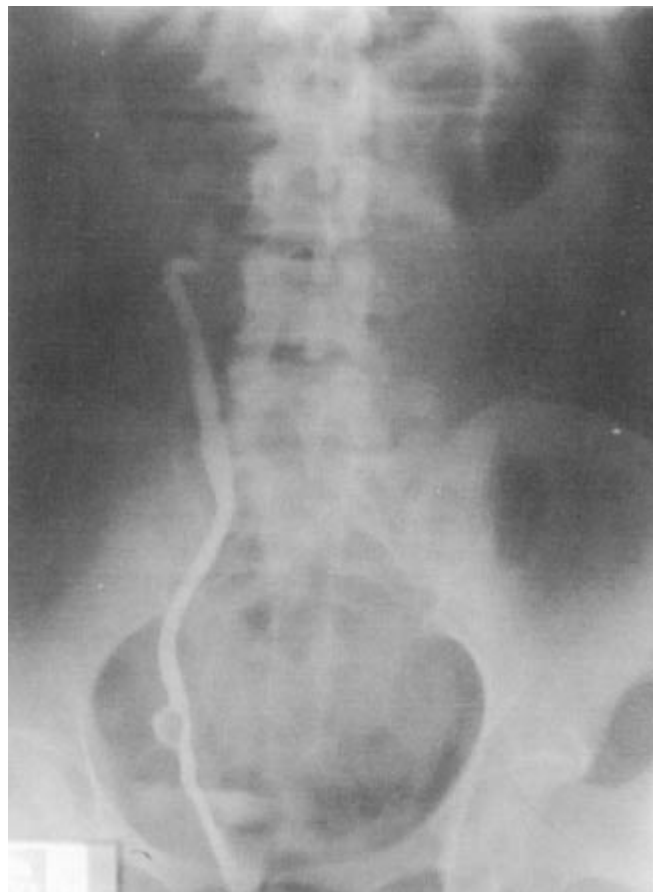

Figura 1. Pielografía retrógrada con tumor ureteral derecho de 2 cm de diámetro.



*Médico.

** Jefe de residentes.

Adscritos al Servicio de Urología, Hospital de Especialidades, Centro Médico Nacional Siglo XXI, Instituto Mexicano del Seguro Social
Correspondencia y solicitud de sobretiros: Eduardo A. Serrano-Brambila, Tuxpan 10-501, Col. Roma, Delegación Cuauhtémoc 06760 México, D.F. Tel.: 5564 7828, 5584 2855, 5530 5758. e-mail: eserranob@hotmail.com

derecha sin detectar ninguna masa, la hematuria había desaparecido casi en su totalidad. Los exámenes de laboratorio con hemoglobina 9.2 g/dL, leucocitos 13.2×10^6 /dL, el examen general de orina con eritrocitos incontables y las citologías urinarias negativas. La urografía excretora mostró obstrucción en la porción distal del uréter derecho con ureteropielocaliectasia moderada. La pielografía retrógrada permitió identificar un defecto de llenado de aproximadamente 2 cm de diámetro en tercio inferior de uréter derecho (Figura 1), el cual tenía la apariencia endoscópica de una lesión de 1 cm de diámetro pulsátil, ulcerada y sangrante en la luz del uréter localizada a 6 cm del meato ureteral. La tomografía axial computada demostró un tumor pélvico de 7 cm en su diámetro mayor que involucraba el uréter distal derecho, con densidad heterogénea, adyacente a los vasos ilíacos internos y desplazaba el útero hacia la izquierda (Figura 2). El ultrasonido Doppler reportó importante vascularización arterial del tumor. Se procedió a la exploración quirúrgica a través de incisión de Gibson para el abordaje pélvico y se encontró tumor de 7.3 x 5 x 4.2 cm que involucraba la totalidad de la circunferencia ureteral, rosa-grisáceo, opaco, muy vascularizado, de consistencia firme, adyacente a los vasos hipogástricos y el útero (Figura 3). El estudio histopatológico transoperatorio reportó pseudotumor inflamatorio de uréter. Se realizó ureterectomía del segmento involucrado con resección total del tumor y reimplante ureteral tipo Politano-Leadbetter y psoas-hitch. El reporte definitivo de patología fue tumor dependiente del uréter

derecho, con tejido colágeno, fibroblastos abundantes, vasos de neoformación, linfocitos, histiocitos y células plasmáticas sin atipia que confirmó el diagnóstico transoperatorio de pseudotumor inflamatorio de uréter (Figura 4). Hasta la fecha la paciente permanece asintomática, la urografía excretora realizada a los ocho meses de la cirugía presenta adecuado drenaje del uréter derecho reimplantado y la tomografía axial computada a tres años de la cirugía no ha mostrado recidiva de la lesión.

Discusión

El pseudotumor inflamatorio es una entidad benigna poco común conocida también como pseudosarcoma,⁴ tumor fibromixóide pseudosarcomatoso,⁵ granuloma de células plasmáticas⁶ y pseudotumor postoperatorio.⁷ La primera descripción de un pseudotumor inflamatorio de localización hepática fue reportado por Pack y Baker en 1953 y un año más tarde Umikar describió la localización pulmonar.^{2,3} Entre las localizaciones extrapulmonares reportadas se encuentran: cerebro, órbita, tracto respiratorio superior, mediastino y corazón. En el abdomen la vejiga parece ser el sitio de localización más frecuente seguido del mesenterio. El uraco, riñón, útero, páncreas, bazo, estómago, intestino delgado, recto, apéndice y con menos frecuencia el retroperitoneo⁸ también pueden presentarlo. En nuestra revisión sólo encontramos cinco casos de localización ureteral.⁹⁻¹³ Respecto a la edad de presen-

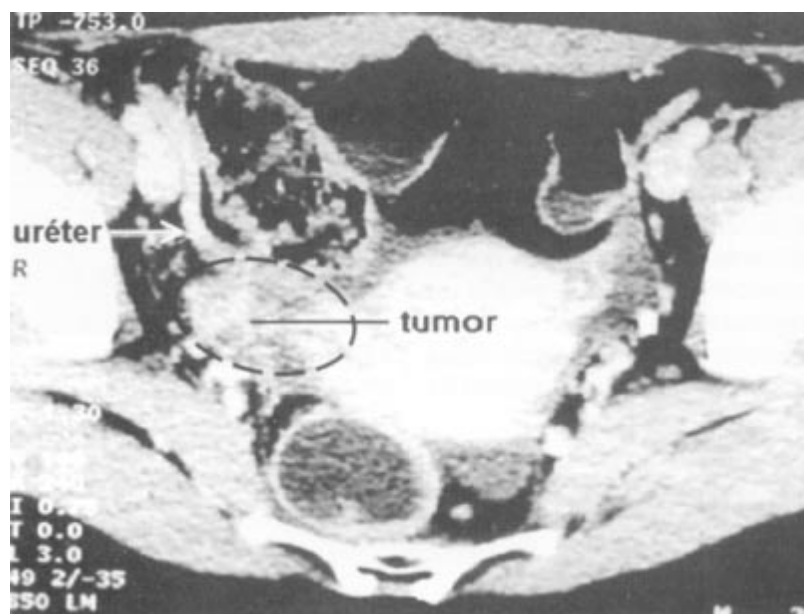


Figura 2. Tomografía axial computada que muestra un corte transversal de la pelvis donde se aprecia el trayecto ureteral derecho intra-ilíaco y su relación con el tumor pélvico de 7 cm de diámetro con densidad heterogénea que refuerza con medio de contraste y desplaza al útero con los vasos hipogástricos derechos.



Figura 3. Apariencia transoperatoria del tumor ureteral derecho.

tación, esta lesión se encuentra con mayor frecuencia en niños y adultos jóvenes.¹⁴ La etiología es aún desconocida aunque recientemente se ha identificado en estos pacientes la presencia de virus Epstein-Barr.¹⁵ El cuadro clínico y los hallazgos radiológicos generalmente sugieren una neoplasia maligna que se caracteriza por tumores de dimensiones variables que aparentan involucrar estructuras adyacentes con áreas de necrosis y hemorragia, aumento de la vascularidad y rara vez calcificaciones.¹⁶ Sólo el estudio histopatológico permite realizar un

diagnóstico adecuado. Los hallazgos histológicos descritos por Bahadori y Liebow en 1973 son proliferación local de células plasmáticas maduras, linfocitos, células mononucleares gigantes y abundantes fibroblastos con actividad mitótica normal.¹⁷ La historia natural no ha mostrado la presencia de metástasis a distancia, sin embargo, a pesar de que generalmente son benignos existen dos casos reportados por Coffin y colaboradores de pseudotumor inflamatorio con transformación maligna a un sarcoma indiferenciado. En ambos casos la presen-

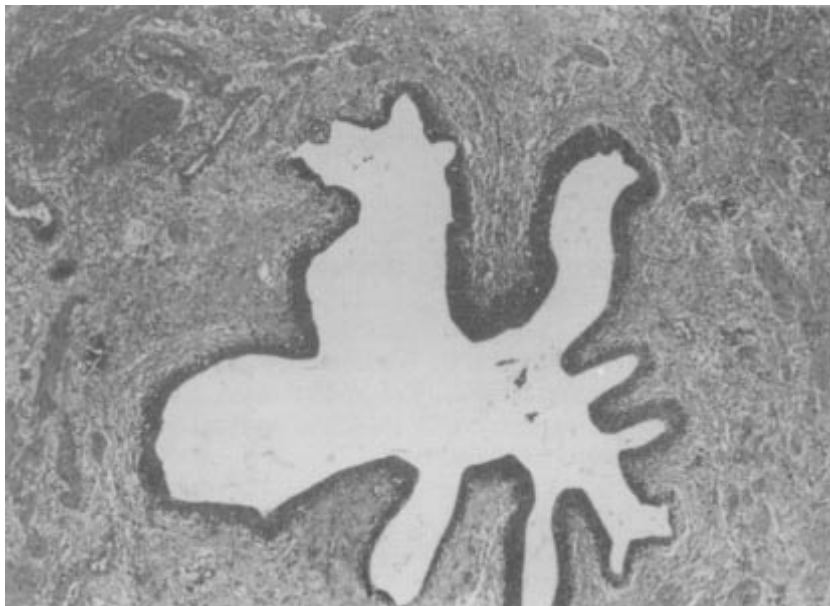

Figura 4. Corte microscópico del tumor ureteral derecho que muestra la luz ureteral, la mucosa y la pared del mismo sustituida por el tumor compuesto por tejido colágeno, fibroblastos abundantes, vasos de neo-formación, linfocitos, histiocitos y células plasmáticas sin atipia.

tación inicial fue multinodular y tuvieron múltiples recurrencias, por lo que el autor correlaciona la posibilidad de recurrencia y transformación maligna con la multinodularidad, la cercanía a estructuras vasculares y la resección incompleta de la lesión.¹⁴ La resección total del tumor es el tratamiento de elección, sin embargo el no tener en mente la posible existencia de esta entidad puede llevarnos a errores diagnósticos que terminen en el sobretatamiento de la misma con cirugía radical.^{10,14,16,17} Existen algunos reportes de tratamiento de la recurrencia local con radioterapia¹⁸ y uso de corticosteroides,^{19,20} sin embargo, la efectividad de la quimioterapia y radioterapia aún no está bien documentada y la morbilidad asociada a este tipo de terapia, limita su uso. El pronóstico de esta entidad habitualmente es bueno, ya que la resección total de la lesión resulta generalmente en la sobrevida libre de enfermedad. En conclusión, el pseudotumor inflamatorio de uréter es una entidad benigna, rara, cuya presentación clínica, radiológica y endoscópica es altamente sugestiva de neoplasia maligna y únicamente el estudio histopatológico de la misma puede establecer el diagnóstico de certeza que nos permita un abordaje terapéutico adecuado.

Referencias

1. Jiménez JM, Poustchi-Amin M, Leonidas JC, Peña A. Extraperitoneal abdominopelvic inflammatory pseudotumor; report of four cases. *Pediatr Radiol* 1995;27:170.
2. Umikar WO, Iverson L. Post-inflammatory tumors of the lung; report of four cases simulating xantoma, fibroma or plasma cell tumor. *J Thorac Surg* 1954;2:55.
3. Bahadori M, Liebow A. Plasma cell granulomas of the lung. *Cancer* 1973;31:191.
4. Young RJH, Scully RE. Pseudosarcomatous lesion of the urinary bladder, prostate gland and urethra. A report of three cases and review of the literature. *Arch Pathol Lab Med* 1987;111:354.
5. Ro JY, Ayala AG, Ordoñez NG. Reactive pseudosarcomatous response in urinary bladder. *Urology* 1980;16:635.
6. Jufe R, Molinolo AA, Feber SA, Meiss RP. Plasma cell granuloma of the bladder: a case report. *J Urol* 1984;131:1175.
7. Proppe KH, Scully RE, Rosai J. Postoperative spindle cell nodule of the genitourinary tract resembling sarcoma: a report of eight cases. *Am J Surg Pathol* 1984;8:101.
8. Gignoux BM, Chappuis JP, Carlouz P. Inflammatory pseudotumor of the retroperitoneum in child. *Pediatr Surg Int* 1997;12:443.
9. Pagliere H, Scorticari CH. Seudotumor de uréter (Enfermedad de uréter derecho). *Rev Arg Urol Nefrol* 1966;35(1):40.
10. Nozawa M, Namba Y, Nishimura K, Sugao H. Inflammatory pseudotumor of the ureter. *J Urol* 1997;157:945.
11. Horn LC, Rauter S, Beiseol M. Inflammatory pseudotumor of the ureter and the urinary bladder. *Pathol Res Pract* 1997;193:607.
12. Endo F, Matsumoto S, Naka A, Imada S, Tchikawa T, Kaneko S, Ishii T. Inflammatory pseudotumor of the ureter: a case report. *Nippon Hiyokika Gakki Zasshi* 1998;89(1):58.
13. Weisser AC, Cheng EY. Pseudosarcomatous myofibroblastic tumor of the distal ureter. *J Urol* 1999;161:1926.
14. Coffin C, Watterson J, Priets JR, Dhener LP. Extrapulmonary inflammatory myofibroblastic tumor (inflammatory pseudotumor). A clinicopathologic and immunohistochemical study of 84 cases. *Am J Surg Pathol* 1995;19:859.
15. Arber DA, Kamel OW, Davis RE, Van de Rijn M, Weiss LM. Detection of the Epstein-Barr virus in inflammatory pseudotumor. *Mod Pathol* 1994;7:102.
16. Scott L, Blair G, Taylor G, Dimmik J, Fraser G. Inflammatory pseudotumors in children. *J Pediatr Surg* 1988;23:755.
17. Bahadori M, Lewbow AA. Plasma cell granulomas of the lung. *Cancer* 1973;31:192.
18. Imperato JP, Folkman J, Sagerman RH, Cassady JR. Treatment of plasma cell granuloma of the lung with radiation therapy. A report of two cases and a review of the literature. *Cancer* 1986;77:2127.
19. Doski JJ, Priebe CJ, Driessnack M, Smith T, Kane P, Romero J. Corticosteroids in the management of unresected plasma cell granuloma of the lung. *J Pediatr Surg* 1991;26:1064.
20. Umeki S. A case of plasma cell granuloma which resolved after steroid treatment. *Nippon Kyobu Shikkan Gakkai Zasshi* 1993;31:123.

