

## Gaceta Médica de México

Volumen  
Volume 139

Número  
Number 6

Noviembre-Diciembre  
November-December 2003

*Artículo:*

Espectro de velocidad del flujo  
sanguíneo cerebral por ultrasonido  
Doppler transcraneal en pacientes con  
criterios clínicos de muerte cerebral

Derechos reservados, Copyright © 2003:  
Academia Nacional de Medicina de México, A.C.

Otras secciones de  
este sitio:

- 👉 Índice de este número
- 👉 Más revistas
- 👉 Búsqueda

*Others sections in  
this web site:*

- 👉 *Contents of this number*
- 👉 *More journals*
- 👉 *Search*



Medigraphic.com

# Espectro de velocidad del flujo sanguíneo cerebral por ultrasonido Doppler transcraneal en pacientes con criterios clínicos de muerte cerebral

José Luis Deseano-Estudillo,\* Jorge Alberto Castañón-González,\* Angélica Carbajal-Ramírez,\*\*  
Hugo Castrejón-Román,\* Marco Antonio León-Gutiérrez\*

Recepción versión modificada: 30 de agosto de 2002;

aceptación: 6 de noviembre de 2002

## Resumen

*Objetivo: Evaluar espectros de velocidad del flujo sanguíneo cerebral (FSC) por Doppler Transcraneal (DTC) y analizar su correlación con el electroencefalograma (EEG) en pacientes con criterios clínicos de muerte cerebral (MC).*

*Pacientes y método: Se incluyeron, en forma prospectiva, adultos con criterios clínicos de MC, sin hipotermia, anemia o hipocapnia. Se les practicó EEG y análisis espectral, por DTC, de las velocidades de FSC de las arterias basilar y del polígono de Willis. El tratamiento continuó hasta cesar la función cardiocirculatoria.*

*Resultados: Se evaluaron 42 pacientes. Todos los EEG mostraron actividad theta y delta generalizada que se asoció a espectros de velocidad del FSC con picos sistólicos, ausencia de fase diastólica y velocidades de flujo menores a 10 cm/s. Cuatro pacientes tenían flujo reverberante. El cese de la función cardiocirculatoria en los 42 casos ocurrió a los  $2 \pm 0.84$  días en promedio.*

*Conclusiones: En los pacientes con criterios clínicos de MC, el EEG con frecuencia presenta actividad eléctrica neuronal lenta que anticipa el cese de la función cardiocirculatoria. El DTC corrobora el pronóstico fatal a corto plazo en estos casos. El pronóstico de los pacientes con criterios clínicos de MC, independientemente de los estudios confirmatorios, es fatal en horas.*

**Palabras clave:** Muerte cerebral, Doppler transcraneal, electroencefalograma.

## Summary

*Objective: To evaluate cerebral blood flow (CBF) direction, speed, and shape of Doppler profile in patients with clinical criteria of brain death (BD).*

*Patients: A total of 42 consecutive patients with clinical criteria for BD were included.*

*Measurements and interventions: After anemia, hypothermia and hypocapnia were ruled out; confirmatory electroencephalogram (EEG) and a complete transcranial Doppler ultrasonography (TCDU) profile of circle of Willis and basilar arteries were done in all patients. Patients continued with mechanical ventilation and support in the Intensive Care Unit. Results: All EEG reported generalized theta and delta waves, which were associated with a TCDU profile showing small systolic peaks without diastolic wave. CBF velocities of  $< 10$  cm/sec were recorded in all patients. Only four patients had reverberating flow. At follow-up, cardiac arrest occurred in all patients at a mean of  $2 \pm 0.84$  days.*

*Conclusion: Patients with clinical criteria of BD frequently have slow wave neuronal electrical activity on the EEG that anticipates cardiac arrest. In these patients, TCDU detects an early and severe drop in CBF that is incompatible with life. TCDU should be done when other confirmatory tests like EEG suggest some retention of brain function.*

**Key words:** Brain death, transcranial Doppler, electroencephalogram.

\*Facultad de Medicina, Universidad Nacional Autónoma de México

\*\*Unidad de Cuidados Intensivos y Medicina Crítica, Servicio de Neurología del Hospital de Especialidades "Dr. Bernardo Sepúlveda Gutiérrez" del Centro Médico Nacional Siglo XXI, Instituto Mexicano del Seguro Social, México D. F.

Correspondencia: Doctor José Luis Deseano Estudillo, Unidad de Cuidados Intensivos y Medicina Crítica, Hospital de Especialidades del Centro Médico Nacional Siglo XXI, IMSS. Cuauhtemoc 330, Colonia Doctores, 06700, México, D.F.. e-mail: estudilo@prodigy.net.mx.

## Introducción

Establecer el diagnóstico de muerte cerebral (MC) en forma temprana y expedita continúa siendo un reto para el clínico de la Unidad de Cuidados Intensivos (UCI), en función de que las modalidades de apoyo avanzado de vida contribuyen a la controversia sobre qué parámetros clínicos se deben tomar en cuenta y sobre todo cuáles son las condiciones ideales para realizar el diagnóstico.

En 1968 la escuela de Medicina de la Universidad de Harvard estableció los criterios clínicos de muerte cerebral sin incluir el estudio electroencefalográfico. En 1976 los Colegios Reales de Medicina del Reino Unido estipularon que se requerían solamente criterios clínicos. Fue en 1981 cuando se incluyeron el electroencefalograma (EEG) y la determinación del flujo sanguíneo cerebral. En las últimas revisiones al respecto la Academia Americana de Neurología sólo exige criterios clínicos.<sup>1</sup>

En nuestro país la ley General de Salud en sus artículos 343 a 345, define la muerte cerebral como la pérdida permanente de la conciencia, con ausencia de reflejos de tallo cerebral una vez que se descartaron efectos tóxicos o farmacológicos que deterioren el estado de conciencia, pero exige corroboración por métodos de gabinete (dos estudios electroencefalográficos isoeletrícos separados por espacio de cinco horas o angiografía cerebral bilateral).<sup>2</sup>

Debido a lo variado de las circunstancias, en la clínica cotidiana no existe una prueba confirmatoria con sensibilidad y especificidad máximas que sea aceptada en forma universal para establecer el diagnóstico de MC. Es por esto que se utilizan diferentes protocolos que en general toman un grupo de parámetros clínicos que incluyen la exploración neurológica, ciertas pruebas clínicas farmacológicas y estudios de gabinete como la determinación de la actividad eléctrica cerebral por electroencefalografía o la angiografía cerebral<sup>3</sup> (cuadro I).

**Cuadro I. Criterios de muerte cerebral**

Parámetros	Resultados
Clínicos	Coma profundo, Glasgow de 3 Sin reflejo de talle
Maniobras clínico farmacológicas	a) Atropina 1 mg. IV: Incremento de FC mayor a 10% b) Retención CO <sub>2</sub> por 2 minutos Presencia de ventilación
Electroencefalograma	Sin actividad eléctrica detectable
Angiografía	Sin llenado de arterial del polígono de Willis

En algunas situaciones clínicas se altera el resultado de las pruebas confirmatorias para MC, por ejemplo: en los neonatos con inmadurez del encéfalo, cuando se administran fármacos anestésicos o sedantes, con la temperatura corporal y con la hipotensión arterial sistémica o el estado de choque.

El electroencefalograma es una prueba confirmatoria que puede de presentar alteraciones en las situaciones clínicas antes mencionadas, mismas que no impactan de igual manera las mediciones de los espectros de velocidad del flujo sanguíneo cerebral efectuados por medio de Ultrasonografía y Doppler Transcraneal (DTC).

El DTC se utiliza desde 1982 como auxiliar diagnóstico que mide a través de las ventanas óseas transtemporal, transorbitaria y suboccipital los espectros de velocidad de los flujos sanguíneos de los segmentos principales de las arterias intracerebrales<sup>4</sup> (Figura 1).

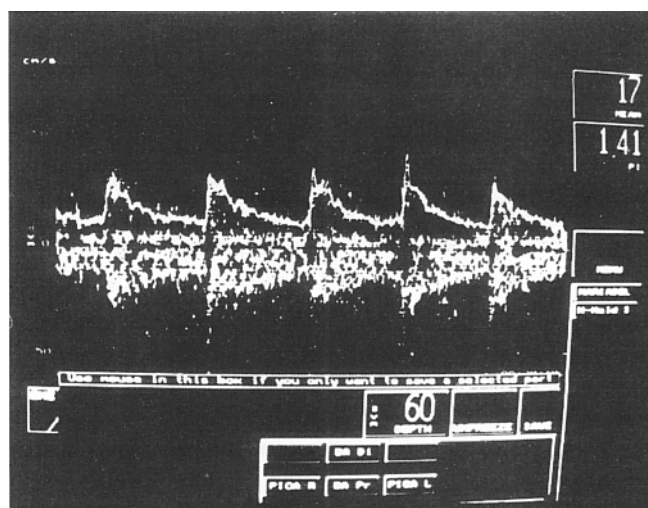


Figura 1. Estudio de Doppler transcraneal que muestra espectro de la velocidad del flujo sanguíneo cerebral normal de la arteria cerebral media izquierda. Se observa la fase sistólica, diastólica y una velocidad de flujo de 60 cm/s.

Aunado a la disminución observada en el espectro de velocidad del flujo sanguíneo cerebral por DTC, existen espectros de flujo sanguíneo cerebral como los "picos sistólicos" o ausencia de la fase diastólica y "flujo reverberante", que tienen especificidad del 91 % y sensibilidad del 100 % cuando se presentan en el contexto clínico de MC.<sup>5</sup> A pesar de que desde el punto de vista técnico el DTC no se puede efectuar en aproximadamente el 10 % de los casos por carecer de una "ventana ósea adecuada", y de que es un estudio que depende en gran parte de la experiencia del operador, tiene muchas ventajas clínicas entre las que destacan el ser un estudio "no invasor,"

portátil, fácilmente reproducible y rápido que se puede realizar en la cama del enfermo.

Con la finalidad de revisar los espectros de velocidad del flujo sanguíneo cerebral y su correlación con el electroencefalograma en pacientes con criterios clínicos de MC, efectuamos un estudio prospectivo en nuestro hospital.

### Pacientes y métodos

Durante un periodo de 27 meses se estudiaron todos los pacientes con criterios clínicos de MC que estuvieron en la Unidad de Cuidados Intensivos y Medicina Crítica de nuestro Hospital.

Se incluyeron todos los pacientes mayores de 16 años, con una calificación de tres puntos en la escala de Glasgow y con ausencia de reflejos de tallo cerebral. Se excluyeron aquellos pacientes que se encontraban bajo efecto de anestésicos, sedantes o hipnóticos; así como aquellos pacientes hipotérmicos (temperatura corporal igual o menor de 35.5 °C), anémicos (Hb igual o menor a 10 g/dL), con hipocapnia (Pa CO<sub>2</sub> igual o menor de 20 mm Hg) y a los pacientes que no tenían adecuada ventana ósea para la detección de los espectros de flujo.

Se utilizó un equipo de Doppler transcraneal marca Transpect Medasist con un transductor de dos MHz. Se efectuó análisis espectral de las velocidades de FSC de los siguientes segmentos arteriales: cerebral media en su segmento M1, cerebral anterior en su segmento A1, cerebral posterior en su segmento P1, sifón carotídeo, vertebrales en su segmento V4 y en la arteria basilar.

En todos los casos se revisó el expediente clínico para ver si existieron antecedentes de administración de anestésicos, sedantes o hipnóticos en las 24 h previas al diagnóstico clínico de MC.

A todos los pacientes se les efectuó exploración neurológica completa con especial énfasis en el estado de conciencia y los reflejos de tallo cerebral, además de la prueba de atropina (administración de 1 mg por vía endovenosa),<sup>1</sup> que se consideró diagnóstica de MC si la frecuencia cardíaca no se elevaba más de un 10 % por arriba de la basal (en ausencia de la administración reciente de medicamentos con efecto beta bloqueador), prueba de retención de CO<sub>2</sub>, en donde se desconectó al paciente del ventilador por dos minutos para posteriormente administrarle oxígeno al 100 %. Se consideró diagnóstica de MC si no existía automatismo respiratorio. También se efectuó electroencefalograma con ganancia máxima y un montaje de ocho canales con estímulo sonoro y doloroso. Todos los pacientes continuaron con el mismo tratamiento médico farmacológico y electromecánico hasta el cese de la función cardiovascular.

### Resultados

Ingresaron al estudio un total de 42 pacientes, de los cuales 24 (57 %) eran mujeres y 18 (43 %) eran hombres. La edad promedio fue de 49 años (límites de 19 a 73 años). Diecisiete de ellos (40.5 %) tuvieron diagnóstico establecido de aneurisma cerebral roto y hemorragia subaracnoidea secundaria, ocho hemorragia cerebral intraparenquimatosa, ocho neoplasia cerebral primaria, uno con encefalopatía anoxo-isquémica secundaria a paro cardiocirculatorio, siete pacientes tenían el antecedente de alteraciones metabólicas y sepsis y un paciente tenía encefalitis viral.

En los 42 pacientes los estudios electroencefalográficos demostraron la presencia de ondas lentas *theta* y *delta* en todos los canales (figura 2), lo que se asoció en todos los casos a espectros de velocidad del FSC con picos sistólicos, ausencia de fase diastólica y velocidades de flujo menores a 10 cm/s (Figura 3). El flujo reverberante se encontró sólo en cuatro de los pacientes. El cese de la función cardiovascular de los pacientes desde el diagnóstico clínico inicial de muerte cerebral ocurrió a los 2 ± 0.84 días en promedio.

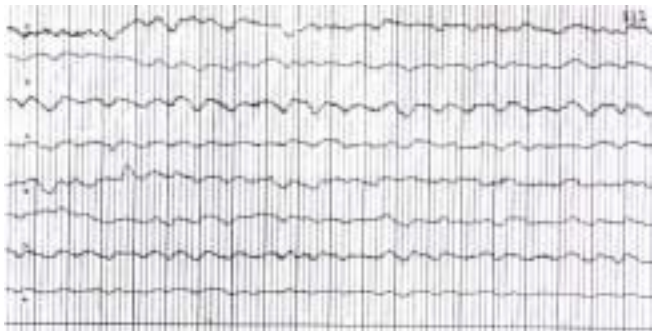


Figura 2. Estudio electroencefalográfico de un paciente con criterios clínicos de muerte cerebral. Se observan ondas lentas *delta* y *theta*.

### Discusión

El encéfalo es un órgano con una tasa metabólica alta que recibe el 35 % del gasto cardíaco, su consumo de oxígeno en reposo es de 3.4 mL/100 g de tejido/min con un porcentaje de extracción del 35 % que es superior al resto del organismo. Por esto la sangre del drenaje venoso (yugulares) tiene menor saturación y menor presión parcial de O<sub>2</sub> que la mezclada venosa.

La corteza cerebral consume el 99 % del oxígeno destinado al encéfalo. Este consumo de oxígeno se incrementa de tres a cuatro veces en condiciones clínicas como la hipertermia y las crisis convulsivas. Para afrontar estos requerimientos metabólicos se cuenta con un flujo sanguíneo cerebral del orden de los 55 a los 60 mL/100 g de




Figura 3. Estudio de Doppler transcraneal que muestra un espectro de velocidad del flujo sanguíneo cerebral en uno de los pacientes con criterios clínicos de muerte cerebral. Se observan sólo picos sistólicos sin fase diastólica y las velocidades del flujo sanguíneo cerebral son menores a 10 cm/s.

tejido/min que se mantiene constante dentro de un rango de presión arterial media que va de 50 a 150 mm Hg. Esto se conoce como fenómeno de autorregulación del FSC.

En la muerte cerebral el consumo de oxígeno de la corteza cae en forma dramática, por lo que el FSC baja severamente por el fenómeno de acoplamiento lo que se traduce, desde el punto de vista ultrasonográfico, en espectros Doppler con picos sistólicos y con velocidades de flujo inferiores a 10 cm/s.

Los patrones de FSC de los 42 pacientes estudiados indicaron un flujo sanguíneo cerebral bajo, con velocidades de flujo inferiores a los 10 cm/s, situación que traduce un muy bajo consumo de oxígeno de la corteza y los núcleos neuronales del tallo cerebral. La presencia de actividad electroencefalográfica *theta* y *delta* en todos los casos no apoyó en forma definitiva el diagnóstico de muerte cerebral (ya que éstas se presentan con frecuencia en entidades clínicas como hipoglucemia, encefalopatía hepática y edema cerebral grave) pero nos sugiere que existía muy poco tejido neuronal viable y que el pronóstico era fatal a corto plazo, lo que se confirmó con la evolución clínica.

Es importante señalar que cuando se utiliza para apoyo diagnóstico de muerte cerebral la evaluación del FSC por DTC pueden existir falsos positivos, por ejemplo cuando se detecta erróneamente el flujo de la circulación extracraneal y se confunde con el flujo intracraneal, o el efectuar el estudio cuando el paciente se encuentra en bomba de circulación extracorpórea o con balón de contrapulsación aórtica. Los falsos negativos pueden

incluir a los pacientes con hipertensión intracraneal severa, hipotermia e hipotensión arterial sistémica.

## Conclusiones

1. En los pacientes con criterios clínicos de MC el EEG con frecuencia presenta actividad eléctrica.
2. En los pacientes con criterios clínicos de MC la actividad eléctrica neuronal *theta* o *delta* en el EEG anticipa el cese de la función cardiocirculatoria.
3. El DTC realizado por un operador experimentado es de mayor utilidad que el EEG como prueba confirmatoria del pronóstico de pacientes con criterios clínicos de MC, ya que detecta en forma temprana los espectros de FSC que denotan un aporte de oxígeno deficiente e incompatible para mantener la viabilidad de la masa neuronal como lo demostró la evolución de los 42 casos estudiados. Esta ventaja en cuanto a tiempo, en el contexto clínico apropiado podría permitir a los familiares iniciar el periodo de duelo y los rituales pertinentes de acuerdo a la religión practicada, y tomar las decisiones en consenso entre médicos y familiares con base en las directrices anticipadas, sobre todo en los casos de donador potencial de órganos.<sup>6</sup>
4. Nuestros resultados confirman que el diagnóstico de MC se puede establecer solamente con criterios clínicos como lo sugieren la Escuela de Medicina de la Universidad de Harvard, Los Reales Colegios Médicos del Reino Unido y la Academia Americana de Neurología.
5. El estudio de los espectros de velocidad del FSC por DTC debe incluirse como prueba confirmatoria de MC en la Ley General de Salud.

## Agradecimiento

Este estudio se financió parcialmente con el fondo para el fomento a la investigación, FOFOI-FP-0121.

## Referencias

1. **Wijdicks EFM.** The diagnosis of brain Death. *N Engl J Med* 2001;344:1215-1221.
2. Diario Oficial de la Federación, viernes 26 de mayo del 2002, primera sección. Decreto por el que se reforma la Ley General de Salud, artículo 343 a 345.
3. **Wijdicks EFM.** Brain death worldwide. Accepted fact but no global consensus in diagnostic criteria. *Neurology* 2002;58:20-25.
4. **Feri M, Ralli L, Felici M.** Transcranial Doppler and brain death diagnosis. *Crit Care Med* 1994;22:1120 -1125.
5. **Manno E.M.** Transcranial Doppler ultrasonography in the neurocritical care unit. *Crit Care Clin* 1997;13:79-101.
6. **Swash M, Beresford R.** Brain death. Still unresolved issues worldwide. *Neurology* 2002;58:9-10.