

## Gaceta Médica de México

Volumen **140**  
Volume

Número **3**  
Number

Mayo-Junio **2004**  
May-June

*Artículo:*

Mujer de 43 años de edad con hipertensión arterial, infección de vías respiratorias, astenia, adinamia, hiporexia y tinte ictérico

Derechos reservados, Copyright © 2004:  
Academia Nacional de Medicina de México, A.C.

Otras secciones de  
este sitio:

-  [Índice de este número](#)
-  [Más revistas](#)
-  [Búsqueda](#)

*Others sections in  
this web site:*

-  [Contents of this number](#)
-  [More journals](#)
-  [Search](#)

## EJERCICIO CLÍNICO PATOLÓGICO

Hospital general "Dr. Manuel Gea González"

Coordinador: Dr. Manuel de la Llata-Romero  
 Colaboradores: Dr. Juan Urrusti-Sanz  
 Dr. Jesús Aguirre-García  
 Dr. Roberto Sánchez-Ramírez

# Mujer de 43 años de edad con hipertensión arterial, infección de vías respiratorias, astenia, adinamia, hiporexia y tinte icterico

Guillermo Bierzwinzky-Sneider,\* Rogelio Zacarias,\*\*\* María Magdalena Reyes-Castro\*\*

### Caso clínico

Paciente femenina de 43 años de edad, no fumadora ni bebedora, con antecedentes de hipertensión arterial sistémica por 3 años, tratada con Captopril 25 mg al día. Inicia su padecimiento actual el día 21-01-03 con infección de vías respiratorias altas recibiendo tratamiento no especificado. El 23-01-03 presenta astenia, adinamia, hiporexia y tinte icterico. Al día siguiente se agregan hematuria, fiebre, petequias en miembros inferiores y epistaxis. El 27-01-03 es vista en el Hospital Nacional Homeopático donde refirió, además del cuadro anterior, dolor epigástrico y de hipocondrio derecho, vómito, diarrea y fiebre no cuantificada de predominio nocturno; se indicó tratamiento para infección urinaria. El 28-01-03 es vista en Urgencias del Hospital General «Dr. Manuel Gea González». Al día siguiente se hospitaliza en Medicina Interna. A la E. F. se documentan TA 100/80 FC 80 x min. FR 20 x min. Temp. 37°C, tinte icterico, bien hidratada, conciente, alerta, orientada en tiempo, espacio y persona. Mucosas pálidas, sin adenomegalias, mamas sin alteraciones, tórax sin hallazgos patológicos, Giordano negativo. Abdomen con hepatomegalia 4-2-2 en líneas convencionales. Miembros pélvicos con petequias. Neurológicamente pupilas normorreflécticas, reflejos osteotendinosos normales, respuesta plantar indiferente, sin signos meníngeos y pares craneales normales.

### Exámenes practicados:

Laboratorio (28-01-03)

Examen	Resultado	Unidades	Valor de Referencia
<b>Hematología</b>			
<b>Biometría Hemática</b>			
Leucocitos	* 16.6	10 <sup>3</sup> /μl	4.5–11.0
Neutrófilos	* 88.0	%	50.0–70.0
Linfocitos	* 4.0	%	18.0–45.0

Monocitos	6.9	%	3.0–0.0
Eosinófilos	* 4.4	%	1.0–4.0
Basófilos	* 0.2	%	0.3–1.5
Neutrófilos segmentados	* 14.61	10 <sup>3</sup> /m1	1.80–7.70
Linfocitos	* 0.66	10 <sup>3</sup> /m1	1.00–4.80
Monocitos	* 1.15	10 <sup>3</sup> /m1	0.00–0.80
Eosinófilos	* 0.73	10 <sup>3</sup> /m1	0.02–0.45
Basófilos	0.03	10 <sup>3</sup> /m1	0.02–0.10
Eritrocitos	* 2.98	10 <sup>3</sup> /m1	4.50–5.50
Hemoglobina	* 9.0	g/dL	12.0–15.0
Hematocrito	* 24.9	%	42.0–48.0
VCM	83.4	fL	83.0–100.0
CMH	30.3	Pg	28.0–32.0
CMHC	* 36.3	g/dL	32.0–34.5
ADP	13.3	%	11.4–14.4
Plaquetas	* 6	10 <sup>3</sup> /m1	150–450
VPM	8.5	fL	7.4–10.4

	Resultado	Unidades	Valor de Referencia
<b>Observación microscópica</b>			
Neutrófilos segmentados	76	%	
En banda	10	%	
Linfocitos	6	%	
Monocitos	4	%	
Metamielocitos	4	%	

	Resultado	Unidades	Valor de Referencia
<b>Coagulación</b>			
Tiempo de Tromboplastina parcial	29.5	sec.	23.0–40.0
Tiempo de Protrombina	11.5	sec.	9.7–12.3
INR	1.0		

	Resultado	Unidades	Valor de Referencia
<b>Química sanguínea</b>			
Glucosa	* 255	mg/dL	80–120
Nitrógeno Uréico	* 30.3	mg/dL	0–19.0

\* Subdirector de Medicina.

\*\*\* Jefe de la División de Medicina Interna.

\*\* Médico Adscrito al Departamento de Patología.

Correspondencia y solicitud de sobretiros: HG Manuel Gea Glz.- Calz. de Tlalpan 4800, México 14000 D. F.

Creatinina	1.38	mg/dL	50–1.50	Hemoglobina	6.9	g/dL	
Sodio	137	mEq/L	*36–142	Hematocrito	18.9	%	
Potasio	4.0	mEq/L	3.5–5.5	MCV	85.6	F1	
Cloruros	111	mEq/L	101–111	MCH	31.4	pg	
Bilirrubina directa	* 0.85	mg/dL	0.01–0.25	CMCH	* 36.7	g/dL	32.0–34.5
Bilirrubina indirecta	* 8.32	mg/dL	0.00–0.75	RDW	14.4	%	
Bilirrubina total	* 9.17	mg/dL	0.10–1.00	Plaquetas	10	10 <sup>3</sup> /ml	
Proteínas totales	7.3	g/dL	6.7–8.7	MPV	7.0	F1	
Albumina	4.0	g/dL	3.8–5.1	Reticulocitos	4	%	
Globulinas	3.3	g/dL	2.3–3.5				
Cociente A/G	1.2		1.0–1.5				
Alanin amino transferasa	35	U/L	9–40		Resultado	Unidades	Valor de Referencia
Aspartato amino transferasa	* 70	U/L	10–35	Observación microscópica			
Deshidrogenasa láctica	* 1445	U/L	109–245	Neutrófilos segmentados	71	%	
Fosfatasa alcalina	78	U/L	51–141	En banda	12	%	
Amilasa	82	U/L	25–125	Linfocitos	9	%	
Lipasa	* 73	U/L	22–51	Monocitos	5	%	
Examen general de orina: D 1.025, pH5, nitritos negativo, proteínas 100 mg/dl. Glucosa 50, urobilinógeno 4 mg/dl, eritrocitos abundantes leucocitos 7/campo, cilindros granulosos 3/10 campo, bacterias 2+.				Metamielocitos	3	%	
				Eritroblastos	9	/100 G.B.	
				Anisocitosis	+		

Electrocardiograma: normal  
Laboratorio (29-01-03)

	Resultado	Unidades	Valor de Referencia		Resultado	Unidades	Valor de Referencia
Química sanguínea				Coagulación			
Glucosa	* 217	mg/dL	80–120	Tiempo de Tromboplastina parcial	28.8	sec.	23.0–40.0
Nitrógeno Uréico	* 31.7	mg/dL	9.0–19.0	Tiempo de Protrombina	12.5	sec.	9.7–12.3
Creatinina	1.20	mg/dL	0.50–1.50	INR	1.1		

	Resultado	Unidades	Valor de Referencia		Resultado	Unidades	Valor de Referencia
Sodio	138	mEq/L	136–142	Química sanguínea			
Potasio	3.6	mEq/L	3.5–5.5	Glucosa	155	mg/dL	
Cloruros	113	mEq/L	101–111	Nitrógeno Uréico	37.1	mg/dL	
Bilirrubina directa	* 1.11	mg/dL	0.01–0.25	Creatinina	1.31	mg/dL	
Bilirrubina indirecta	* 6.06	mg/dL	0.00–0.75	Sodio	139	mEq/L	
Bilirrubina total	* 7.17	mg/dL	0.10–1.00	Potasio	4.0	mEq/L	
Proteínas totales	6.4	g/dL	6.7–8.7	Cloruros	118	mEq/L	
Albumina	3.5	g/dL	3.8–5.1	Bilirrubina directa	2.32	mg/dL	
Globulinas	2.9	g/dL	2.3–3.5	Bilirrubina indirecta	7.57	mg/dL	
Cociente A/G	1.2		1.0–1.5	Bilirrubina total	9.89	mg/dL	
Alanin amino transferasa	* 43	U/L	9–40	Proteínas totales	5.6	g/dL	
Aspartato amino transferasa	* 67	U/L	10–35	Albumina	3.1	g/dL	
Deshidrogenasa láctica	* 1188	U/L	109–245	Globulinas	2.5	g/dL	
Fosfatasa alcalina	66	U/L	51–141	Cociente A/G	1.2		

Laboratorio (30-01-03)

Examen	Resultado	Unidades	Valor de Referencia		Resultado	Unidades	Valor de Referencia
Hematología				Colesterol Total	136	mg/dL	
Biometría Hemática				Triglicéridos	201	mg/dL	
Leucocitos	23.1	10 <sup>3</sup> /mm <sup>3</sup>		HDL-Colesterol	14	mg/dL	
Neutrófilos	78.8	%		LDL-Colesterol	82	mg/dL	
Linfocitos	14.2	%		Apolipoproteína A	72	mg/dL	
Monocitos	6.3	%		Apolipoproteína B	69	mg/dL	
Eosinófilos	0.4	%		Alanin amino transferasa	110	U/L	
Basófilos	0.3	%		Aspartato amino transferasa	150	U/L	
Neutrófilos segmentados	18.20	10 <sup>3</sup> /mm <sup>3</sup>		Deshidrogenasa láctica	1082	U/L	
Linfocitos	3.28	10 <sup>3</sup> /mm <sup>3</sup>		Fosfatasa alcalina	82	U/L	
Monocitos	1.46	10 <sup>3</sup> /mm <sup>3</sup>		Cinética de Hierro			
Eosinófilos	0.09	10 <sup>3</sup> /mm <sup>3</sup>		Fierro	243	mg/dL	
Basófilos	0.07	10 <sup>3</sup> /mm <sup>3</sup>		Captación de Fierro	257	mg/dL	
Eritrocitos	2.1	10 <sup>6</sup> /mm <sup>3</sup>		% Saturación	95	%	
				Inmunología			
				Haptoglobina	5.8	mg/dL	

	Resultado	Unidades	Valor de Referencia
Química			
Citoquímico de Líquido Cefalorraquídeo			
Aspecto	Lig. Turbio		
Color	Incoloro		
Proteínas	43	mg/dl	
Glucosa	101	mg/dl	
Células	50	mm <sup>3</sup>	
Linfocitos	11	%	
Polimorfonucleares	89	%	

En Medicina Interna se establecen los siguientes diagnósticos:

- Síndrome icterico
- Síndrome de respuesta inflamatoria sistémica
- Síndrome anémico
- Anemia probablemente hemolítica
- Púrpura trombocitopénica
- Pb. Síndrome de Evans

El día 30-01-03 es valorada por Hematología quien encuentra a la paciente con tendencia a la somnolencia, con lenguaje lento y desorientada en tiempo y espacio; sugiere descartar hemorragia subaracnoidea y se inician dosis altas de metilprednisolona. El frotis de sangre periférica muestra macrocitosis importante, cuerpos de Howell. Jolly, 4% de eritoblastos, escasas plaquetas; compatible con anemia hemolítica.

A las 3:00 a. m., del mismo día deterioro franco del estado neurológico con desorientación e indiferencia al medio y respiración acidótica. Se obtiene una TAC de cráneo que muestra edema cerebral. Se realizó punción lumbar, el citoquímico reportó aspecto ligeramente turbio, incoloro, proteínas 43, glucosa 101 células 50, linfocitos 11 %, polimorfonucleares 89%. En ese momento la hemoglobina fue de 6.9 g/dl. Presentó paro cardiorrespiratorio sin respuesta a maniobras avanzadas de resucitación. Se sospechó hemorragia subaracnoidea.

Los diagnósticos clínicos fueron:

- Hemorragia subaracnoidea
- Púrpura trombocitopénica idiopática asociada a anemia hemolítica (Síndrome de Evans).

Se realizó estudio *post-mortem*. Los diagnósticos finales de anatomopatología fueron:

- Leptomeningitis aguda probablemente bacteriana
- Microabscesos en núcleos grises de lado derecho
- Signos anatómicos compatibles con choque séptico
- Edema pulmonar masivo
- Necrosis tubular aguda
- Encefalopatía isquémico hipóxica
- Signos anatómicos de coagulación intravascular diseminada
- Equimosis y petequias de tegumentos

- Hemorragia laringotraqueal
- Hemorragia miocárdica multifocal
- Hemorragia pulmonar
- Gastroenteropatía isquémica-hemorrágica
- Hemorragia multifocal de suprarrenales
- Hemorragia difusa esplénica
- Hemorragia difusa endometrial
- Hemorragia en aorta abdominal (adventicia)
- Ictericia +++ de tegumentos, nefrosis colémica
- Hemopericardio
- Hidrotórax bilateral (650-500 ml)

- Signos anatómicos de broncoaspiración
- Atelectasias pulmonares
- Causa de la muerte: Signos anatómicos de choque séptico y coagulación intravascular diseminada.

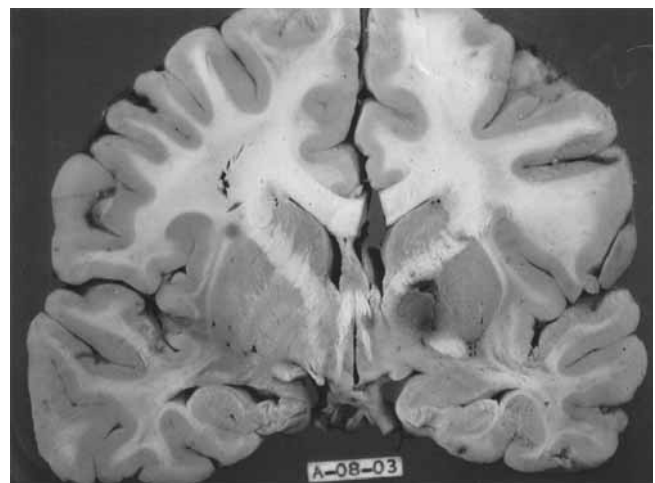


Figura 1. Corte sagital de cerebro con hemorragia y microabscesos en núcleos grises de lado derecho.

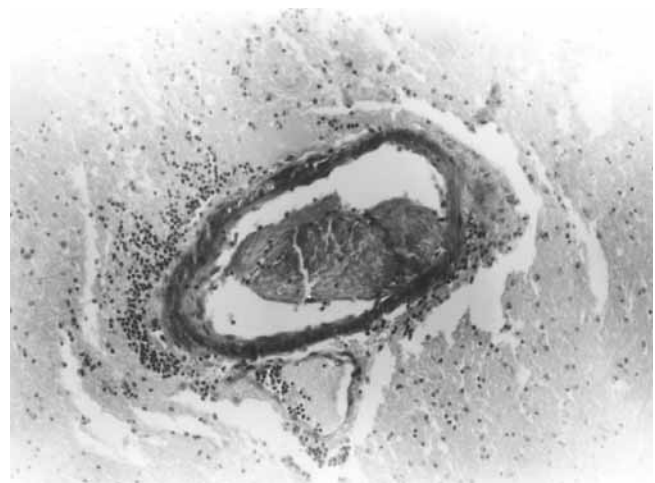


Figura 2. Trombo cerebral en vaso intraparenquimatoso en leptomeningitis aguda y choque séptico.

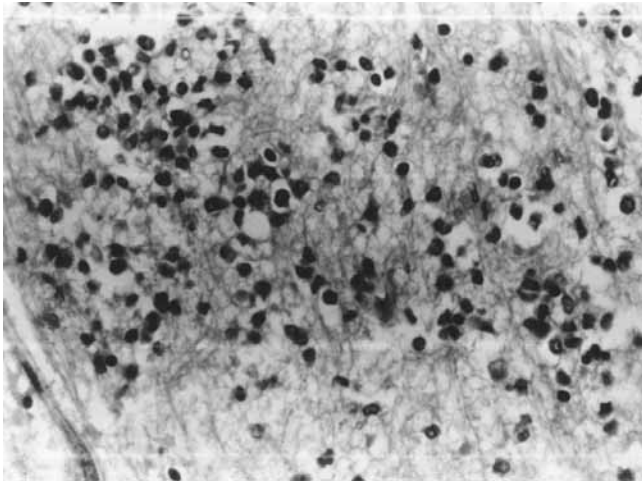


Figura 3. Microabsceso cerebral. Presencia de polimorfonucleares y algunas células mononucleares.

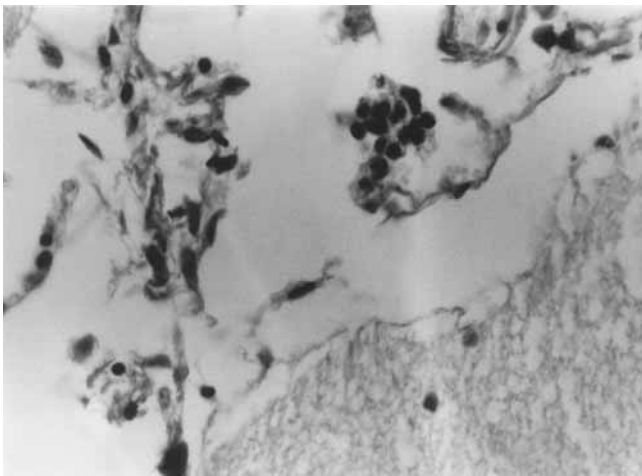


Figura 4. Leptomeninges con infiltrado inflamatorio.

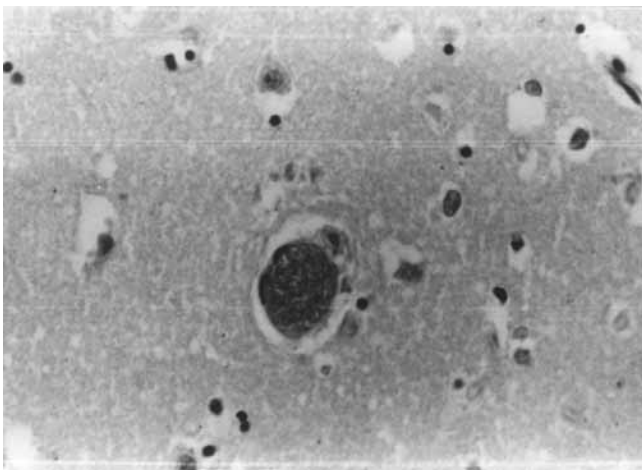


Figura 5. Luz de un vaso cerebral obliterado por gran cantidad de bacterias.

### Comentario Clínico

La paciente cursó con trombocitopenia y anemia hemolítica. El cuadro se inició aparentemente con una infección aguda de vías respiratorias altas que puede ser un antecedente significativo de púrpura trombocitopenica idiopática. La trombocitopenía inmune puede asociarse con anemia hemolítica (Síndrome de Evans), cuando aparecen anticuerpos independientes para plaquetas y eritrocitos. Ninguna de estas dos entidades se presenta con datos de respuesta inflamatoria sistémica. Las cifras tan elevadas de leucocitos con neutrofilia y bandemia indican infección muy probablemente bacteriana. Inicialmente se contempló la posibilidad de infección de vías urinarias, diagnóstico considerado por la presencia de fiebre, náusea, vómito y diarrea, pero sin que existieran síntomas urinarios bajos, con el signo de Giordano negativo y un examen general de orina que no mostro leucocituria significativa, por lo que no puede sostenerse el diagnóstico de infección urinaria. No se cuenta con cultivos de ningún sitio.

El líquido cefalorraquídeo se obtuvo poco antes de la muerte de la paciente. La autopsia no reporta enclavamiento de amígdalas cerebelosas, por lo que la defunción no puede atribuirse a la punción lumbar. El líquido era turbio, con pleocitosis y 89% polimorfonucleares. No existió hipoglucorraquia ni elevación de proteínas.

La paciente cursó con meningoencefalitis probablemente bacteriana, un padecimiento que se inició torpidamente después de una infección de vías respiratorias superiores, pero que evolucionó a un cuadro severo de septicemia con púrpura fulminante, hemorragia suprarrenal, hipotensión y falla orgánica múltiple (Síndrome de Waterhouse-Friderichsen).

### ¿Por qué no se diagnosticó en vida de la paciente?

Faltaron dos elementos fundamentales para el diagnóstico: cefalea y signos meníngeos. En niños lactantes se ha descrito la presentación de meningitis sin la manifestación de estos signos, pero esto no sucede habitualmente en adultos. Esta circunstancia, más la existencia de anemia hemolítica y trombocitopenia, desorientaron. La leucocitosis tan importante debió conducir a la búsqueda intensiva del origen de la infección. La coincidencia de trombocitopenia, severa leucocitosis, púrpura y equimosis debió hacer sospechar la posibilidad de meningococcemia que se asocia con púrpura a través de microtrombosis, hemorragia y daño tisular inducidos por coagulación intravascular diseminada. Sin embargo, en este caso, los tiempos de protrombina y tromboplastina parcial se mantuvieron normales, otro factor desconcertador.

Este caso ilustra claramente que “no existen enfermedades” sino “enfermos”, lo cual equivale a decir



que cada paciente puede imprimir un toque particular a su padecimiento y destaca la importancia de un buen interrogatorio y una exploración física cuidadosa. La contribución sobresaliente de la autopsia al conocimiento médico es notable en situaciones como ésta.

## Resumen

Las infecciones del sistema nervioso central pueden ser causadas por cualquier agente infeccioso: bacterias, virus, hongos, micobacterias, espiroquetas o protozoarios. La infección por meningococo continúa siendo la causa más frecuente de meningitis bacteriana. Otros agentes comunes son *Hemophilus influenzae* y *Streptococcus pneumoniae*.

La infección no solo se localiza en la meninges sino también en el cerebro, que se encuentra igualmente inflamado con participación de los vasos sanguíneos y lesión endotelial que puede provocar isquemia e infarto.

La meningitis meningocócica se presenta en cualquier época, pero es más frecuente en invierno y primavera. Es más común en lactantes que aún no cuentan con anticuerpos protectores; también se registra mayor frecuencia entre adolescentes y adultos jóvenes.

Los meningococos son diplococos intracelulares gram-negativos y contienen endotoxinas en sus paredes celulares. La antigenicidad del polisacárido capsular los clasifica en diferentes serogrupos. El 90% de los casos es causado por 5 grupos: A, B, C, Y y W-135. Los serogrupos B, C e Y son responsables de la mayoría de los casos en Europa y las Américas.

La colonización de la nasofaringe en individuos asintomáticos puede persistir por meses. Los factores que la favorecen son el compartir la habitación con un portador o un enfermo, condiciones de hacinamiento, residencia en dormitorios, exposición al humo de tabaco e historia reciente de infección viral respiratoria. Las epidemias recientes han ocurrido en cuarteles militares, escuelas, cárceles, autobuses escolares, clubes deportivos y hoteles.

Los principales polisacáridos capsulares asociados a enfermedad invasiva se componen de derivados del ácido siálico; este antígeno posee la capacidad de "sialilar" el lipo-oligosacárido de la pared celular de manera que imita los carbohidratos de la célula huésped.

El germen se fija a las células de la nasofaringe a través de las adhesinas de sus "pili"; una vez adheridos son englobados por vacuolas de las células epiteliales. Los humanos son el único reservorio natural de *N. meningitidis* y la nasofaringe es el sitio a partir del cual se transmiten por aerosol o secreciones a otros individuos.

La infección meníngea por vía hematógena ocurre en un 50% de los pacientes, similar a otras formas de meningitis purulenta, con inicio agudo de cefalea, fiebre,

rigidez de nuca asociada a náusea, vómito, fotofobia y alteración del estado de conciencia. La *Neisseria meningitidis* puede aislarse en la sangre del 75% de los pacientes pero la sepsis por meningococo, llamada meningococcemia, ocurre solo en 5 a 20% de los casos. La meningococcemia se caracteriza por aparición brusca de fiebre y un exantema petequeal o purpúrico que puede progresar a púrpura *fulminans* y se asocia a menudo con la instalación rápida de hipotensión y hemorragia suprarrenal aguda (Síndrome de Waterhouse-Friderischen).

La mortalidad por enfermedad meningocócica ha permanecido estable en los últimos 20 años y varía entre 9 y 12 %; en los casos de sepsis se eleva al 40%.

Diagnóstico.- Debe fundamentarse en la clínica. Los síntomas clásicos: cefalea, fiebre, náusea, vómito, somnolencia y confusión pueden no presentarse en conjunto. La presencia de petequias puede sugerir el diagnóstico correcto. Debe obtenerse una tomografía de cráneo y si no hay datos de cráneo hipertensivo, se hace indispensable la punción lumbar. Los cambios en el líquido cefalorraquídeo, como pleocitosis neutrofílica, elevación de proteínas y disminución de glucosa, acompañan a la meningitis purulenta.

El diagnóstico definitivo se concreta cuando se recuperan de la sangre *N. meningitidis*, sus antígenos, o su ADN, del líquido cefalorraquídeo o de las lesiones cutáneas. Se puede hacer una tinción de Gram en el LCR para comprobar la presencia de diplococos. La determinación de ADN por polimerasa es la prueba más sensible y no se modifica por el uso previo de antibióticos, al igual que la prueba de aglutinación de látex para los polisacáridos capsulares.

Tratamiento.- Los antibacterianos deben administrarse por lo menos por 5 días. Los corticosteroides disminuyen las secuelas de meningitis, pero se recomienda se administren antes de iniciar la antibióticoterapia para moderar la respuesta a endotoxinas, citoquinas y la cascada inflamatoria.

Se han reportado meningococos resistentes a penicilina y a cloranfenicol, por lo que en la actualidad se recomienda iniciar el tratamiento con cefotaxima (2 gr. I.V. c/8 horas) o ceftriaxona (1 ó 2 gr. Cada 12 horas); con estos agentes se cubren también infecciones por *H. influenzae* y *S. pneumoniae*. En cambio, muchas cepas de *S. pneumoniae* son resistentes a penicilina. El cuadro clínico es similar en cualquier forma de meningitis purulenta y en niños lactantes se recomienda asociar una cefalosporina con penicilina y vancomicina.

En países en desarrollo en los que es impráctico administrar penicilina intravenosa cada 4 horas, se ha informado con éxito el uso de una suspensión oleosa de cloranfenicol en dosis única.

Prevención.- Existe la vacuna polivalente que protege contra los serogrupos A, C, Y y W-135. Es segura y los efectos adversos son leves, dolor y enrojecimiento en el

sitio de la aplicación. En niños menores de 2 años es inefectiva, excepto por el componente A; no protege contra el grupo B, la inmunidad que confiere es corta y su uso repetido puede producir una disminución de la respuesta inmune. El polisacárido B, es poco inmunogénico.

La protección en adultos dura aproximadamente 5 años. Está indicada en pacientes con asplenia, esplenectomía, anemia drepanocítica, así como en militares y estudiantes que conviven en dormitorios.

Quimioprofilaxis.- Los contactos de casos de meningitis meningocócica deben recibir rifampicina 600 mg. orales cada 12 horas por 4 dosis, ciprofloxacina 500 mg. u ofloxacina 400 mg orales en una sola dosis. Una dosis única de 250 mg. de ceftriaxona es igualmente útil. Los contactos estrechos se refieren a individuos que

conviven en la misma casa, guarderías y cualquier individuo en contacto con secreciones.

## Referencias

1. **Rosenstein NE, et al.** Meningococcal Disease N Engl J Med 2001;344:1378-1388.
2. **Schoeller T, Schmutzhard E.** Waterhouse-Friederich Syndrome. N Engl J Med, 2001;344:1372.
3. **De Gans J, et al.** Dexamethasone in Adults with Bacterial Meningitis. N Engl J Med, 2002;347:1549-1556.
4. **Harrison LH, et al.** Invasive Meningococcal Disease in Adolescents and Young Adults. JAMA 2001;286:694-699.
5. **Bruce MG, et al.** Risk Factors for Meningococcal Disease in College Students. JAMA 2001;286:688-693.
6. **Munford RS.** Meningococcal Infections. Harrison's Principles of Internal Medicine. Mc Graw Hill, 15 th Edition, 2001.
7. **De Biasi RL, et al.** Immunization. Current Pediatric Diagnosis and Treatment Mc Graw-Hill, 16 th Edition, 2003.