

## Gaceta Médica de México

Volumen **140**  
Volume

Número **3**  
Number

Mayo-Junio **2004**  
May-June

*Artículo:*

Pancreatitis aguda, diabetes y sarcoidosis. Reporte de un caso y revisión del tema

Derechos reservados, Copyright © 2004:  
Academia Nacional de Medicina de México, A.C.

Otras secciones de  
este sitio:

-  [Índice de este número](#)
-  [Más revistas](#)
-  [Búsqueda](#)

*Others sections in  
this web site:*

-  [Contents of this number](#)
-  [More journals](#)
-  [Search](#)

# Pancreatitis aguda, diabetes y sarcoidosis. Reporte de un caso y revisión del tema

Raúl Sánchez-Lozada,\* Juan Soriano-Rosas,\*\* Rafael Gutiérrez-Vega\*

## Resumen

**Introducción:** la sarcoidosis es una enfermedad granulomatosa crónica sistémica de causa desconocida. La afección pancreática es rara y aún más la asociación entre sarcoidosis, pancreatitis aguda y diabetes mellitus. Se reporta el primer caso en México. **Reporte de caso:** masculino de 29 años, con diagnóstico de sarcoidosis desde los 20 años y episodios intermitentes de afección articular, oftálmica, cutánea, pulmonar y en sistema nervioso central. A los 22 años se diagnostica diabetes mellitus. Ingresa con cuadro de pancreatitis aguda grave, que le causa la muerte. **Discusión:** la diabetes mellitus se debe a infiltración sarcoidótica del páncreas. La pancreatitis aguda se ha relacionado con el proceso inflamatorio o bien secundaria a la presencia frecuente de hipercalcemia en la sarcoidosis. El diagnóstico no es fácil. Esta forma de pancreatitis responde al manejo con esteroides.

**Palabras clave:** Pancreatitis aguda, diabetes mellitus, sarcoidosis.

## Introducción

La sarcoidosis es una enfermedad granulomatosa crónica de causa desconocida; se caracteriza por granulomas no caseosos epitelioides con acumulación de linfocitos T y fagocitos mononucleares.<sup>1</sup> Se puede manifestar de forma sistémica o con afección de órganos específicos. La enfermedad cursa además por diversos periodos de agudización y resolución, en esta última fase se pueden resolver integralmente las alteraciones anatómicas.<sup>2</sup> Se cree que es causada por una respuesta celular exagerada del sistema inmune a antígenos endógenos o exógenos.<sup>1,2</sup>

La afección pancreática es sumamente rara, reportándose entre 1 y 5 % de los casos.<sup>3-5</sup> Las repercusiones se deben a la infiltración del parénquima o a la obstrucción ductal.<sup>6</sup> Clínicamente esto se manifiesta, en forma crónica, por tumoraciones<sup>7</sup> o insuficiencia pancreática, representada comúnmente como diabetes mellitus.<sup>8,9</sup> En los casos agudos, se puede presentar pancreatitis.

\* Servicio de Cirugía General Hospital General de México O. D. Secretaría de Salud.

\*\* Servicio de Anatomía Patológica Hospital General de México O. D. Secretaría de Salud.

Correspondencia y solicitud de sobretiros: Dr. Raúl Sánchez Lozada, Pabellón: 306, Cirugía General, Hospital General de México. Secretaría de Salud. Dr. Balmis 148, México, D. F. Código postal: 06726 Tel. 59-99-61 -33

## Summary

**Introduction:** Sarcoidosis is a systemic, chronic, granulomatous disease of unknown cause. Pancreatic affection is rare and even more rare is the association among sarcoidosis, acute pancreatitis and diabetes mellitus. This is the first case reported in Mexico. **Case report:** Male 29 years. Sarcoidosis is diagnosed from the patient age of 20 years, with intermittent episodes affecting articulate, ophthalmic, cutaneous, lung and central nervous system. At 22 years of age the patient was diagnostic with diabetes mellitus. He was admitted with severe acute pancreatitis, that causes him to die.

**Discussion:** Diabetes mellitus is due to sarcoidotic infiltration of pancreas. Acute pancreatitis has been related with inflammatory or secondary process to frequent presence of hypercalcemia in the sarcoidosis. Diagnosis is not easy. This type of pancreatitis responds to treatment with steroids.

**Key words:** Acute pancreatitis, Diabetes mellitus, Sarcoidosis.

La asociación entre sarcoidosis y pancreatitis aguda se describió por primera vez en 1985,<sup>10</sup> la tríada de sarcoidosis, pancreatitis aguda y diabetes mellitus, fue descrita por primera vez en 1995 por Cronin,<sup>9</sup> y es sumamente rara con menos de 10 reportes en la literatura.

Presentamos el primer reporte de dicha asociación en nuestro país y en la literatura en español. Se discuten asimismo los mecanismos fisiopatogénicos, diagnósticos y de manejo de la misma.

## Reporte de caso

Se trata de un paciente masculino de 29 años de edad, originario del Distrito Federal. Inicia su padecimiento a los siete años con episodios periódicos de artralgias, manejados solamente con antiinflamatorios. A los 15 años cursa con uveítis de ojo derecho complicada y requiriendo colocación de lente intraocular. A los 18 años presentó la aparición de

placas eritematosas cutáneas en extremidades, no pruriginosas que desaparecen espontáneamente. Dos años después presenta nuevamente la afección cutánea por lo que es referido a la unidad de Reumatología de nuestro Hospital. Se realizan biopsias diagnosticándose sarcoidosis. Se maneja de forma ambulatoria con prednisona

A partir de dicha fecha cursa con múltiples internamientos por afección gastrointestinal, pulmonar, articular, oftálmica y de sistema nervioso central debida a la sarcoidosis. Se descartaron otras afecciones tales como tuberculosis. Fue manejado, además de esteroides, con azatioprina, ciclofosfamida, ciclosporina y metotrexate. A los 22 años se le diagnóstica diabetes mellitus tratándola con insulina; a los 26 años después de un episodio de uveítis pierde la visión del ojo derecho, con disminución importante de la agudeza en el izquierdo; se encuentra en esa misma fecha, reducción de la capacidad vital pulmonar al 42%.

Inicia su padecimiento de forma aguda, con dolor abdominal cólico en epigastrio, de gran intensidad. Posteriormente se generaliza a todo el abdomen. Se automedica sin mejoría. Al día siguiente el dolor se incrementa acompañándose de distensión abdominal, náusea, vómito, incapacidad para evacuar y disnea de pequeños esfuerzos y finalmente de reposo. Acude al hospital. Se ingresa con TA: 90/60 FC: 146 FR:36 y Temp.: 37° A la exploración se encuentra somnoliento, deshidratado, con rudeza ventilatoria, pero sin integrarse síndromes pleuropulmonares. Con distensión abdominal importante, rebote positivo generalizado, ausencia de peristalsis y matidez a la percusión. Se inicia manejo médico de sostén, con reposición de líquidos y medidas generales. Sus exámenes de laboratorio reportaron: hemoglobina 9.5, hematocrito 30.5%, leucocitos 7500, plaquetas 121000, glucosa 867 mg/dl, urea 64 mg/dl, creatinina 5 mg/dl, DHL 1923 u/l, amilasa 1202, lipasa 3762, sodio 127 mEq/dl, potasio 6.9 mEq/dl, gasometría con pH: 7.2 pCO<sub>2</sub>: 30.9 mmHg, pO<sub>2</sub>: 53.7, SatO<sub>2</sub>: 80.5% y Be:15.3.

Se diagnostica pancreatitis aguda grave, ingresándose a la Unidad de Cuidados Intensivos, en estado de choque, falla ventilatoria y descompensación metabólica y ácido-base. No responde a manejo de sostén con acidosis persistente y desaturación arterial. Presenta paro cardiorrespiratorio irreversible a las 24 hrs. de su ingreso.

La autopsia reporta evidencia de afección por sarcoidosis en pulmones. El páncreas es de aspecto hemorrágico en el cuerpo y la cola, la cabeza está relativamente indemne. En la grasa peripancreática se identifican lesiones nodulares de color blanquecino (Figura 1). Microscópicamente se identifican infiltrados linfocitarios y de macrófagos en el páncreas y en riñones, estómago, colon y pericardio. Se establece pancreatitis necrótica hemorrágica como causa de defunción.

## Discusión

Casi siempre los órganos involucrados en la sarcoidosis son el pulmón, los ganglios linfáticos, ojos, la piel, el sistema nervioso, el corazón,<sup>1,2,11</sup> dentro del tubo digestivo, el hígado y el estómago,<sup>12</sup> ya se mencionó que la afección pancreática es muy rara. Las manifestaciones se deben a la infiltración granulomatosa del órgano afectado y al proceso inflamatorio asociado.<sup>6</sup>

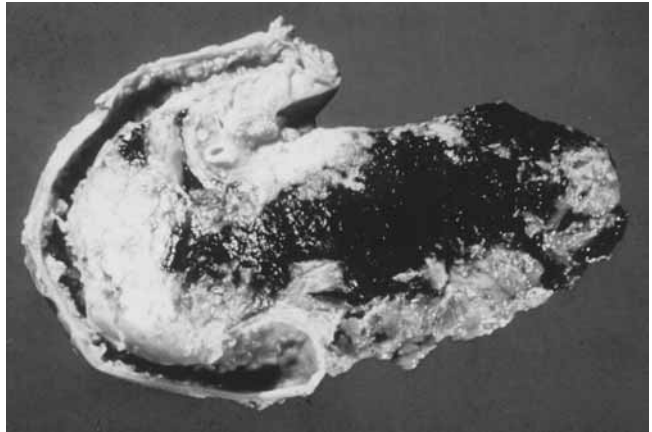


Figura 1. Aspecto macroscópico del páncreas. Se aprecia la necrosis predominante en cuerpo y cola, además del infiltrado inflamatorio y granulomas peripancreáticos y en la cabeza de la glándula.

En el caso del páncreas, el dato clínico más característico es la presencia de una masa que puede simular una tumoración benigna o maligna,<sup>5,7,12</sup> En la gran mayoría de los casos el diagnóstico es insospechado y es la manifestación inicial de la sarcoidosis.<sup>5</sup>

La presencia de la diabetes en estos pacientes ha sido atribuida a la infiltración sarcoide del páncreas, y es parte del espectro acompañante de la insuficiencia pancreática.<sup>8</sup> Sin embargo, algunos autores, han señalado otro mecanismo para la misma.<sup>9</sup> De acuerdo a esto, el desarrollo de diabetes mellitus insulino-dependiente (la forma descrita en todos los casos), puede ser el resultado de la destrucción pancreática por episodios de pancreatitis aguda. En caso de ser cierta esta suposición, sin duda gran parte de esos episodios de pancreatitis son subclínicos o bien se confunden con una exacerbación de la sarcoidosis, conduciendo finalmente a una pancreatitis crónica.<sup>13</sup>

A su vez, la patogénesis de la pancreatitis aguda se han descrito dos vías.<sup>10</sup> La primera, la describe como consecuencia directa de la infiltración granulomatosa del páncreas, que genera su inflamación, además de acompañarse de obstrucción del sistema de conductos.

La segunda vía es mucho más compleja, e involucra una causa bien descrita de la pancreatitis aguda; la hipercalcemia.<sup>14</sup>

La asociación entre sarcoidosis e hipercalcemia se describió en 1939.<sup>15</sup> Se estima que ocurre entre el 20 y 40% de los casos.<sup>16</sup> Su causa se atribuyó al principio a trastornos óseos, alteraciones de las proteínas séricas o alteraciones de la función paratiroidea. Sin embargo en la actualidad se considera que dicho fenómeno se debe a la síntesis anormal de sustancias similares aunque no idénticas a la vitamina D. En efecto, los pacientes con hipercalcemia y sarcoidosis absorben una mayor fracción de calcio de la dieta que los pacientes normocalcémicos y, los niveles de calcemia están en relación con la exposición a la luz del sol, por lo cual oscilan dependiendo de la estación del año o la exposición del paciente a actividades al aire libre.<sup>16</sup>

Estas sustancias con efecto de vitamina D tienen un origen extrarrenal, como lo demostró en 1981 Barbour.<sup>17</sup> Experimentos posteriores con marcadores radiomarcados encontraron que esas sustancias anómalas son producidas dentro de los macrófagos alveolares de los pacientes con afección pulmonar,<sup>18</sup> elevándose su producción durante los periodos de agudización de la enfermedad. Lo anterior es apoyado por el hecho de que los niveles de calcio de la gran mayoría de los pacientes, se normalizan con la administración de glucocorticoides u otros antiinflamatorios con actividad sobre los macrófagos.<sup>19</sup>

En la mayoría de los casos reportados de pancreatitis y sarcoidosis, se ha logrado identificar la hipercalcemia como factor causal.<sup>9,10,14</sup> Específicamente en el caso presentado, no se realizó una determinación del calcio sérico, pero existieron reportes previos, en los cuales se encontraron valores normales. No obstante, dichas evaluaciones fueron realizados cuando el paciente se encontraba internado por agudización de su enfermedad y estaba recibiendo esteroides. Al momento del último internamiento no estaba recibiendo medicación de ese tipo. Por lo tanto no se puede excluir la hipocalcemia como causa de la pancreatitis.

El diagnóstico no siempre es fácil, por la rareza de la asociación entre pancreatitis aguda, diabetes y sarcoidosis. La confirmación de la sospecha clínica del diagnóstico de la pancreatitis es aun más difícil, debido a que se ha reportado la presencia de hiperamilasemia e hiperlipasemia crónicas en los pacientes con sarcoidosis.<sup>20</sup> Dichas enzimas son medios diagnósticos de la pancreatitis, por lo cual, las alternativas se reducen a los datos clínicos o estudios de imagen.

Indudablemente, la principal razón para tratar de diagnosticar correctamente a estos pacientes, es que esta forma de pancreatitis es, quizás la única, en la cual se encuentra indicado el uso de esteroides, con una respuesta dramática hacia la mejoría, esté o no implicada en su génesis la hipercalcemia.<sup>10</sup>

Concluimos señalando la importancia de realizar mediciones frecuentes del calcio sérico en los pacientes con sarcoidosis, sobre todo si tienen afección pulmonar y, más aún, en caso de afección pancreática. Ésta última se puede sospechar por la aparición de diabetes. Lo anterior puede prevenir una complicación tan grave como la pancreatitis.

## Referencias

1. **Kobzik L, Schoen FJ.** Pulmon. En **Cotran RS, Kumate V, Robbins SL.** Patología estructural y funcional. 5th Ed. España: McGraw-Hill-Interamericana. PP. 743-813.
2. **Cristal RG.** Sarcoidosis. In **Fauci AS, Braunwald E, Isselbacher KJ, et al.** Harrison's Principles of Internal Medicine. 14Ed. New York: McGraw-Hill, Inc. Pp.1922-8.
3. **Iwai K, Tachibana T, Hosoda Y, Matsui Y.** Sarcoidosis autopsies in Japan Frequency and trend in the last 28 years. *Sarcoidosis* 1988;5:60-5.
4. **Siavelis HA, Herrmann ME, Aranha GV, et al.** Sarcoidosis and the pancreas *Surgery* 1999;125:456-61.
5. **Frank JL, Goloman M, Nathanson I, Pierangelo D, et al.** Surgical management of pancreatic sarcoid. *Eur J Surg* 2001;167:68-72.
6. **Bacal D, Hoshal VL, Schaldenbrand JD, Lampman RM.** Sarcoidosis of the pancreas: Case report and review of the literature. *Am Surg* 2000;66:675-8.
7. **Rodríguez J, Dyck WP.** An unusual case of sarcoidosis presenting as a pancreatic mass. *Am J Gastroenterol* 1996;91:2253-4.
8. **Boruchowicz A, Maunoury W, Crinquette JF, Cappen JP.** Diabetes: An ignored complication of sarcoidosis?. *Am J Gastroenterol* 1995;90:681.
9. **Cronin CC, Dinneen SF, Mitchell TH, Shanahan FL.** Sarcoidosis, the pancreas and diabetes mellitus *Am J Gastroenterol* 1995;90:2068.
10. **McCormick PA, Malone D, Fitzgerald MX, Fitzgerald O.** Pancreatitis in sarcoidosis. *Br Med J* 1985;290:1472-3.
11. **Mayock RL, Bertrand P, Morrison CE, et al.** Manifestations of sarcoidosis: Analysis of 145 patients, with a review of mini series selected in the literature. *Am J Med* 1963;35:67-89.
12. **Ohana O, Meiki Y, Rosenblat Y, Kravarusic D, Weil R.** Pancreatic sarcoidosis mimicking a malignant tumour. *Eur J Surg* 2002;168:513-515.
13. **Boruchowicz A, Hachulla E, Cortot A, et al.** Chronic pancreatitis: a complication of sarcoidosis?. *Eur J Gastroenterol Hepatol* 1996;8:1125-7.
14. **Gaur S.** Sarcoidosis manifested as hypercalcemic pancreatitis. *South Med J* 2001;94:939-40.
15. **Harrell GT, Fisher S.** Blood chemical changes in Boeck's sarcoid with particular reference to protein, calcium and phosphatase values. *J Clin Invest* 1939;18:687-93.
16. **Taylor RL, Lynch HJ.** Seasonal influence of sunlight on the hypercalcemia of sarcoidosis. *Am J Med* 1963;34:221-7.
17. **Barbour GL, Coburn JW, Slatopolsky E, Norman AW, Horst RL.** Hypercalcemia in an anephric patient with sarcoidosis: evidence for extrarenal generation of 1,25-dihydroxy vitamin D. *N Engl J Med* 1981;305:440-3.
18. **Adams JS, Singer FR, Gacad MA, et al.** Isolation and structural identification of 1,25 dihydroxyvitamin D<sub>3</sub> produced by cultured alveolar macrophages in sarcoidosis. *J Clin Endocrinol Metabol* 1985;60:960-6.
19. **Singer FR, Adams JS.** Abnormal calcium homeostasis in sarcoidosis. *N Engl J Med* 1986;315:755-7.
20. **Duerksen DR, Tsang M, Pany DM.** Chronic hyperlipasemia caused by sarcoidosis. *Dig Dis Sci* 2000;45:1545-8.

