

Imágenes clínicas en gastroenterología

Manifestaciones clínicas en la enfermedad inflamatoria intestinal

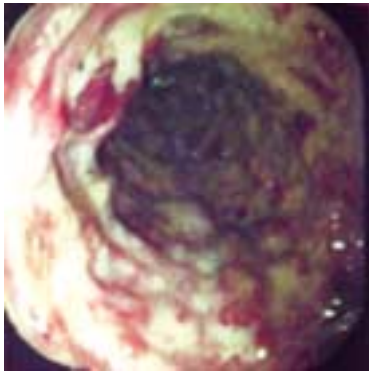


Figura 1. CUCI.

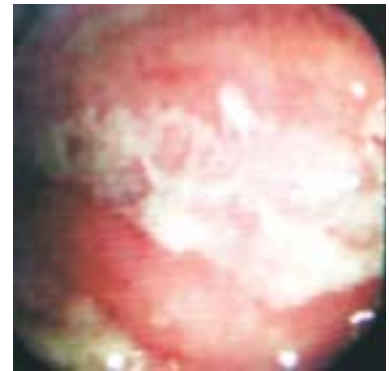


Figura 2. Enfermedad de Crohn.

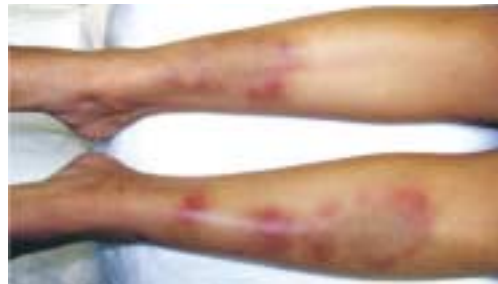

Figura 3. Eritema nodoso.

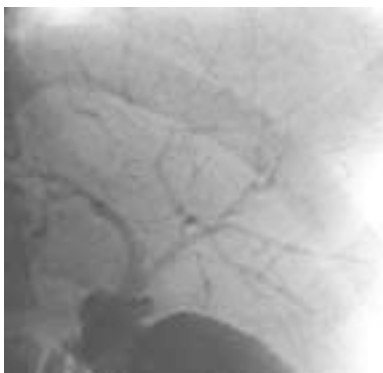


Figura 4. Colangitis esclerosante.

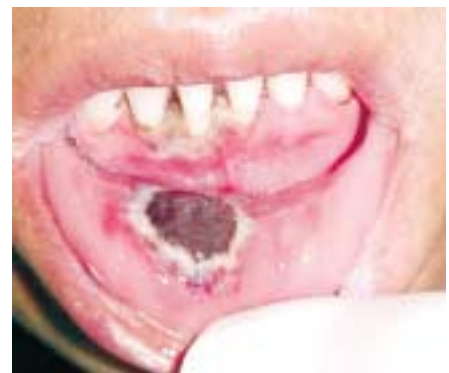

Figura 5. Úlceras orales.

El término enfermedad inflamatoria intestinal (EII) incluye dos entidades principales: colitis ulcerativa crónica inespecífica (CUCI *Figura 1*) y enfermedad de Crohn (*Figura 2*). Éstas pueden distinguirse con base en su curso clínico, síntomas, manifestaciones y hallazgos endoscópicos. Las manifestaciones clínicas incluyen: dolor abdominal, síndrome disenteriforme, tenesmo, pérdida de peso, anemia, fiebre, resistencia y masa abdominal, así como fístulas enterales, estenosis (benigna o maligna). La EEI se considera una patología sistémica y no sólo localizada al tracto gastrointestinal, debido a las manifestaciones extraintestinales, entre las que destacan: artritis periférica, espondilitis anquilosante, eritema nodoso (*Figura 3*), pioderma gangrenoso, psoriasis, uveítis, colangitis esclerosante (*Figura 4*), crioglobulinemia, nódulos subcutáneos, úlceras mucocutáneas (*Figura 5*), mialgias, neuropatía periférica, pancreatitis, glomerulonefritis necrosante, obstrucción ureteral, litiasis urinaria y amiloidosis renal.

Dr. Eduardo Villanueva Sáenz,* ** C. Patricia González Godínez,** Dr. Paulino Martínez Hernández Magro**
Cirugía Gastrointestinal y Colorrectal. Hospital Ángeles del Pedregal.* Cirugía de Colon y Recto Hospital de Especialidades "Bernardo Sepúlveda G" Centro Médico Nacional Siglo XXI IMSS**

Correspondencia: Dr. Eduardo Villanueva Sáenz. Camino a Santa Teresa No. 1055-676 Col. Héroes de Padierna. México, D.F. CP. 10700 Tel.: 5652-7070.
Correo electrónico: dredvilla@prodigy.net.mx

Recibido para publicación: 13 de diciembre de 2004.
Aceptado para publicación: 9 de octubre de 2005.