

Apendicitis crónica. Caso clínico

Álvaro José Montiel-Jarquín,¹
Eduardo Gómez-Conde,¹
Pedro Reyes-Páramo,¹
Carlos Romero-Briones,²
Aurelio Valentín Mendoza-García,¹
Ulises Noel García-Ramírez³

RESUMEN

Introducción: el término apendicitis crónica ha sido usado para describir cualquier tipo de dolor crónico que emana del apéndice, donde la inflamación estuvo o no presente. La amplia gama de patología apendicular puede dividirse en apendicitis crónica, apendicitis recurrente y cólico apendiceal.

Caso clínico: mujer de 41 años de edad, con cuadro crónico de dolor abdominal, náuseas, hiporexia, febrícula y constipación intestinal. Fue tratada con antibióticos, antiparasitarios, analgésicos y antiespasmódicos, con mejoría leve y parcial, sin embargo, durante un año persistió con dolor crónico en vientre bajo, con predominio en lado derecho. Por laparotomía exploradora se identificó tumoración dependiente del apéndice cecal debida a apendicitis crónica. Se realizó apendicectomía. El reporte histopatológico correspondió a apendicitis crónica.

Conclusiones: las características anatomopatológicas y las manifestaciones clínicas de la apendicitis crónica son distintas de la aguda. Los criterios para diagnosticarla incluyen síntomas de más de cuatro semanas de duración, confirmación de la inflamación crónica por examen histopatológico y resolución de los síntomas después de la apendicectomía. Las imágenes ultrasonográficas, de enema baritado y de tomografía computarizada helicoidal pueden ser sugestivas para el diagnóstico.

SUMMARY

Background: The term chronic appendicitis has been used to describe any type of chronic pain that originates in the appendix, with or without inflammation. This broad category can be divided more specifically into: chronic or recurrent appendicitis and appendiceal colic pain.

Clinical case: a 41-year-old female, suffering intestinal chronic constipation, abdominal pain, nausea, hyporexia and febricula, treated with antibiotics, vermifuges, analgesics and antispasmodics, showing a slight and partial improvement. She was suffering chronic pain in lower abdomen, mostly on the right side along a year. With these symptoms, she underwent an exploratory laparotomy, that showed chronic appendicitis. Appendix had been removed. The histopathological report corresponded to chronic appendicitis.

Conclusions: the histopathological characteristics and the clinical manifestations of the chronic appendicitis are different from those of acute appendicitis. Criteria for chronic appendicitis include: symptoms lasting longer than 4 weeks, confirmation of chronic swelling through histopathological examination, improvement of symptoms after appendectomy. The ultrasonic images, the barium enema and the computerized helicoidal tomography could be suggestive for its diagnosis.

¹Hospital de Especialidades Unidad Médica de Alta Especialidad, Puebla, Puebla

²Hospital General Regional 36, Puebla, Puebla

³Departamento de Alergoinmunología Clínica, Hospital de Especialidades, Centro Médico Nacional Siglo XXI, Distrito Federal, México

Instituto Mexicano del Seguro Social

Comunicación con:
Álvaro J. Montiel-Jarquín.
Correo electrónico: dralmoja@hotmail.com

Recibido: 9 de febrero de 2007

Aceptado: 19 de abril de 2007

Introducción

El término apendicitis crónica permanece como un diagnóstico clínico de "buena fe", sin embargo, el diagnóstico histopatológico de esta entidad continúa en duda.¹ La patología apendicular se ha clasificado de la siguiente manera:²

- Apendicitis crónica, en la cual el apéndice está infiltrado con células de inflamación crónica.

- Apendicitis recurrente, en la que el cuadro agudo se resuelve espontáneamente antes de intervención quirúrgica, resultando en fibrosis focal del apéndice.
- Cólico apendiceal secundario a compromiso luminal del apéndice cecal.^{3,4}

La presentación típica de la apendicitis aguda es bien conocida, sin embargo, algunos pacientes presentan cuadro atípico. En estos casos se llega al

Palabras clave

- ✓ apendicitis
- ✓ abdomen agudo
- ✓ constipación intestinal

Key words

- ✓ appendicitis
- ✓ acute abdomen
- ✓ constipation

diagnóstico presuntivo mediante ultrasonido de fosa iliaca derecha o tomografía axial computarizada, y al definitivo a través de estudio histopatológico del apéndice cecal.⁵ En la evaluación de un paciente con dolor abdominal, una historia de episodios similares no excluye el diagnóstico de apendicitis aguda, crónica o recurrente.⁵

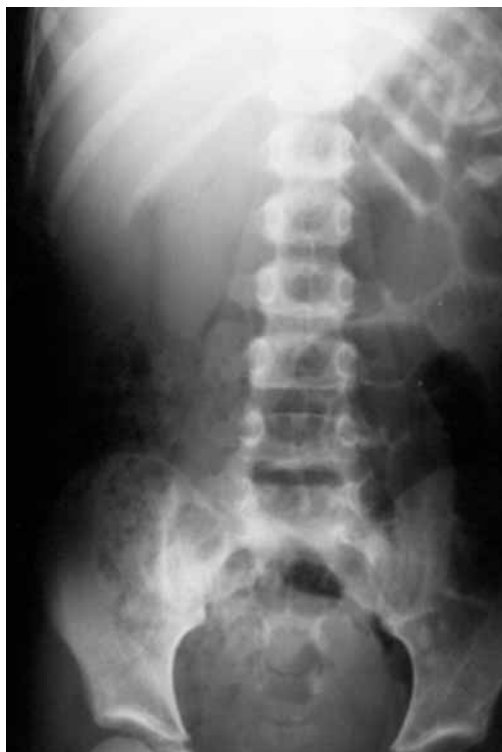

Figura 1. Asa fija de intestino delgado con abundante material fecal a nivel de ciego

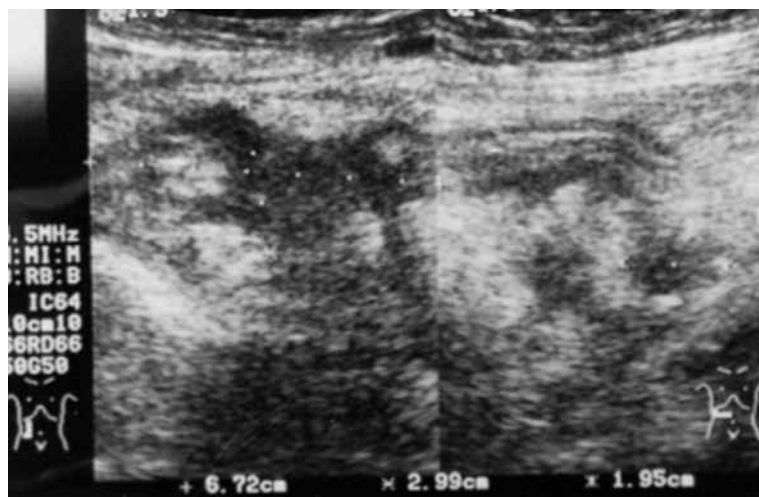


Figura 2. En fosa iliaca derecha puede observarse masa irregular de ecogenicidad heterogénea, bordes mal definidos, que sugieren tumoración y absceso en topografía de apéndice cecal

Durante la década de 1990, la apendicectomía electiva se utilizó en forma indiscriminada para tratar la “apendicitis crónica”, así como para cualquier dolor crónico en cuadrante inferior derecho del abdomen, resultando en un rango de falla de 40 a 75 % en el alivio del dolor, mortalidad de hasta 2 % y empeoramiento del dolor hasta en 12 %.⁶ En las siguientes décadas, las indicaciones quirúrgicas para la apendicectomía se tornaron más claras, y la regresión de cualquier dolor abdominal recurrente o crónico por enfermedad del apéndice se convirtió en un reto común.^{7,8}

La creación de diversas escalas de puntuación para confirmar el diagnóstico de apendicitis aguda,⁹ así como la introducción y mejoría de algunos métodos diagnósticos de laboratorio y gabinete, han hecho posible la disminución en el rango de error diagnóstico de la patología, sin embargo, aún ocurre perforación apendicular hasta en 15 % de los casos,¹⁰ apendicectomías negativas hasta en 10 a 30 %, ¹¹ operaciones tardías y complicaciones después de la cirugía, lo que conlleva a estancia hospitalaria prolongada y a que la evolución no sea la esperada.^{12,13}

Cuando mediante laparotomía exploradora no es posible identificar la patología apendicular, deben buscarse otras causas de abdomen agudo quirúrgico.¹²⁻¹⁴

Describimos el caso de una paciente con dolor abdominal de un año de evolución multitratada sin mejoría, la cual fue sometida a apendicectomía con la que se encontraron datos macroscópicos de inflamación del apéndice cecal. El informe histopatológico correspondió a apendicitis crónica.

Caso clínico

Mujer de 41 años con los siguientes antecedentes ginecológicos: menarca a los 15 años de edad, inicio de vida sexual activa a los 18 años, ciclos menstruales regulares 28/3-4, gestas 3, cesáreas 2, aborto 1, detección oportuna de cáncer cervicouterino y mamario con resultados negativos, oclusión tubaria bilateral como método de planificación familiar. Como antecedente personal patológico indicó constipación intestinal crónica.

El cuadro clínico de la patología que aquí se describe lo inició aproximadamente un año antes con dolor en fosa iliaca derecha, estado nauseoso,

hiporexia, febrícula e incremento de la constipación intestinal; la presentación era intermitente con periodos de exacerbación y remisión. Durante los periodos de exacerbación fue tratada por el médico familiar con ampicilina, metronidazol y butilhioscina combinada con metamizol, con lo que se lograba mejoría sin que los síntomas desaparecieran por completo. Fue manejada como portadora de síndrome de intestino irritable, con dieta rica en fibra y libre de irritantes, analgésicos, antiespasmódicos, antiambianos, procinéticos y laxantes.

Ocho días antes del proceso que aquí se refiere, tuvo exacerbación del dolor en fosa iliaca derecha, el cual se tornó intenso acompañado de escalofrío, hipertermia continua de hasta 38.2 °C y vómito en tres ocasiones. Por lo anterior decidió acudir a nuestro hospital, donde al ingreso la encontramos con tensión arterial de 120/80 mm Hg, temperatura de 37.9 °C, frecuencia cardiaca de 95 por minuto y frecuencia respiratoria de 24 por minuto, con buen estado general. A la exploración abdominal: distensión abdominal leve, dolor en vientre bajo con predominio derecho, sin datos de irritación peritoneal, peristalsis disminuida y en flanco derecho un plastrón doloroso de aproximadamente 6 x 6 cm. El tacto vaginal con el cérvix cerrado y exudado blanquecino, no fétido.

El laboratorio mostró hemoglobina 12.4 g/dL, plaquetas 457 mil, leucocitos 10 800 (80 % neutrófilos), 4 % bandas, glucemia 112 mg/dL, urea 15, creatinina 0.71, sodio 144, potasio 3.9, cloro 107, tiempo de protrombina 11.4 segundos con 98.3 % de actividad, tromboplastina parcial 31 segundos; examen general de orina dentro de parámetros normales. La radiografía simple de abdomen en bipedestación mostró abundante material fecal en el ciego y asa fija en el hemiabdomen derecho (figura 1). En la fosa iliaca derecha, el ultrasonido de hueco pélvico hizo visible masa irregular de ecogenicidad heterogénea y bordes mal definidos, sugestivos de tumoración o absceso en apéndice cecal (figura 2).

Ante la sospecha diagnóstica sustentada por los datos clínicos y los hallazgos ultrasonográficos, la paciente fue sometida a laparotomía exploradora con incisión media infraumbilical, bajo bloqueo peridural a nivel de L2-L3, con 400 mg de xilocaína simple + 25 mg de bupivacaína; se identificó lesión tumoral irregular con

dimensiones de 4 x 4 cm en el apéndice cecal (figura 3), dura, de aspecto fibroso. No se realizó estudio histopatológico transoperatorio por no disponer en ese momento con el recurso. Debido a que no había evidencia macroscópica de tumoración maligna, se realizó únicamente apendicectomía. El estudio histopatológico definitivo macroscópico indicó pieza con serosa grisácea, mucosa aterciopelada, blanquecina, identificándose apéndice cecal y pared de espesor de 4.5 cm, fibrosa. Al examen microscópico: en la serosa del apéndice cecal, proliferación de tejido fibroconectivo con proceso inflamatorio crónico de moderado a severo y presencia de linfocitos y

Álvaro José Montiel-Jarquín et al.
Apendicitis crónica

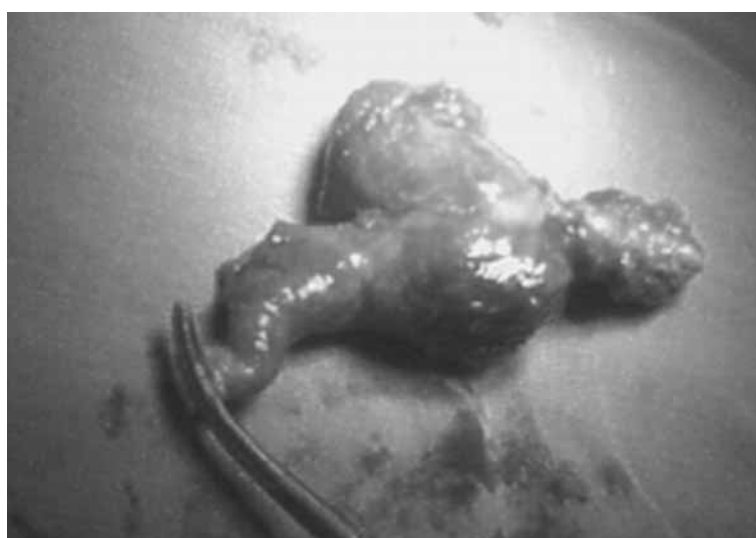

Figura 3. Apéndice cecal con tumoración dependiente de la misma, de aproximadamente 5 x 5 cm

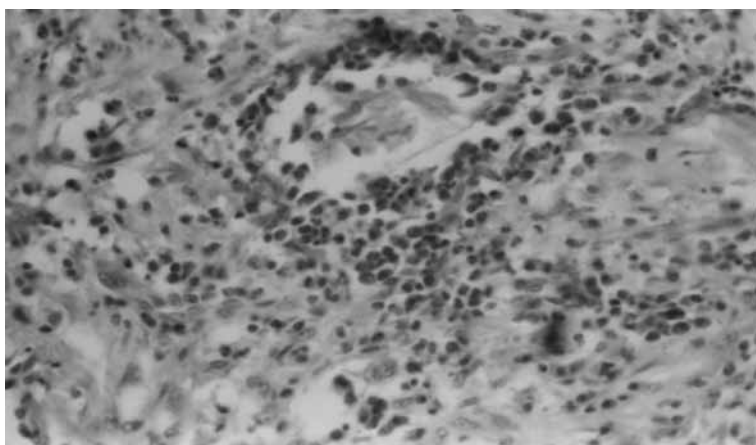


Figura 4. Microfotografía (40 x) que muestra infiltrado inflamatorio mixto (crónico y agudo) donde se observan linfocitos pequeños, eosinófilos, células gigantes multinucleadas de tipo cuerpo extraño y neutrófilos

eosinófilos, extendido a tejido muscular y submucosa, compatible con apendicitis crónica (figura 4). Desde el posoperatorio inmediato desapareció la sintomatología. La remisión de los síntomas fue total y el seguimiento se llevó hasta seis meses después de la intervención.

Discusión

El dolor pélvico crónico es un problema común que representa un reto diagnóstico, el cual en ocasiones solo puede ser resuelto por exclusión.¹⁴ Las manifestaciones clínicas de la patología apendicular son muy variadas.^{2-5,8} Si bien existe confusión en cuanto a apendicitis crónica y apendicitis recurrente,^{1,5,8} la respuesta se obtiene con el estudio histopatológico. Estos diagnósticos deben ser considerados ante patología dolorosa recurrente de vientre bajo derecho, tanto en hombres como en mujeres.¹⁴ En los niños puede obtenerse laparotomías exploradoras negativas hasta en 10 %, lo cual debe orientar hacia otras patologías con cuadro similar a dolor apendicular.¹⁴

La patología apendicular puede presentarse como consecuencia de procesos inflamatorios de órganos vecinos, linfomas, tuberculosis intestinal, neoplasia del apéndice, carcinomatosis peritoneal, enfermedad parasitaria como helmintiasis y amibiasis, entre otros.

El cuadro clínico de la apendicitis crónica es similar al de la apendicitis aguda. Sus manifestaciones suelen ser menos intensas y dolorosas, los niveles de leucocitos pueden estar normales o ligeramente aumentados, sin desviación de la fórmula blanca hacia la izquierda. La radiografía simple de abdomen suele revelar pocos o ningún dato y orientar hacia un cuadro de constipación intestinal, por el abundante material fecal visible. En ocasiones ha servido de pretexto para intervenir quirúrgicamente a pacientes que presentan molestias abdominales vagas que en ocasiones son secundarias a enfermedades parasitarias y o colonopatía funcional.

Ante la duda diagnóstica en dolor abdominal bajo, del lado derecho, recurrente, intermitente o continuo y con los antecedentes mencionados, debe procederse a estudios diagnósticos como ultrasonido de hueco pélvico derecho, tomografía axial computarizada de abdomen y resonancia magnética nuclear^{9,10} a fin de identificar

la patología en forma temprana para evitar complicaciones secundarias al diagnóstico tardío.

Referencias

1. Azar V, Hoda S, Tsai P, Morrissey K. Chronic appendicitis may be a dubious pathological entity, but recurrent appendicitis is not! *Lab Invest* 1997;76(1):53-54.
2. Stevenson RJ. Chronic right-lower-quadrant abdominal pain: is there a role for elective appendectomy? *J Ped Surg* 1999;34(6):950-954.
3. Crabbe M, Norwood S, Robertson H, Silva JS. Recurrent and chronic appendicitis. *Surg Gynecol Obstet* 1986;163:11-13.
4. Mattei P, Sola J, Yeo C. Chronic and recurrent appendicitis are uncommon entities often misdiagnosed. *J Am Coll Surg* 1994;178:385-389.
5. Van Winter JT, Wilkinson JM, Goerss MW, Michael W, Davis PM. Chronic appendicitis: Does it exist? *J Fam Pract* 1998;46(6):507-509.
6. Carnett J, Boles R. Fallacies concerning chronic appendicitis. *JAMA* 1928;91:1679-1683.
7. Wagner JM, McKinney WP, Carpenter JL. Does this patient have appendicitis? *JAMA* 1996;276:1589-1594.
8. Savrin RA, Clausen K, Martin EW, Cooperman M. Chronic and recurrent appendicitis. *Arch Surg* 1979;137:355-357.
9. Eskelinen M, Ikonen J, Lipponen P. A computer-based diagnostic store to aid in diagnosis of acute appendicitis: a prospective study of 1333 patients with acute abdominal pain. *Theor Surg* 1992;7:86-90.
10. Knight P, Vassy L. Specific diseases mimicking appendicitis in childhood. *Arch Surg* 1981;116:744-746.
11. Andersson RE, Hugander A, Thulin JG. Diagnostic accuracy and perforation rate in appendicitis: association with age and sex of the patient and with appendectomy rate. *Eur J Surg* 1992;158:37-41.
12. Blind PJ, Dahlgren ST. The continuing challenge of the negative appendix. *Acta Chir Scand*. 1986;152:623-627.
13. Montiel-Jarquín AJ, García-Salazar C, García-Baruch JE, Sánchez-Torres J, Barrón-Soto ML. Torsión segmentaria derecha de epiplón mayor. Informe de un caso. *Cir Cir* 1998;66(2):74-77.
14. Ghaly AF, Chien PF. Chronic pelvic pain: clinical dilemma or clinician's nightmare. *Sex Trans Inf Dec* 2000;76(6):419-425. 