



# Tumores del sistema nervioso central

Marco Antonio Alegría-Loyola,<sup>a</sup> Javier Andrés Galnares-Olalde,<sup>a</sup> Moisés Mercado<sup>a</sup>

## Tumors of the central nervous system

Central nervous system (CNS) tumors constitute a heterogeneous group of neoplasms that share a considerable morbidity and mortality rate. Recent advances in the underlying oncogenic mechanisms of these tumors have led to new classification systems, which, in turn, allow for a better diagnostic approach and therapeutic planning. Most of these neoplasms occur sporadically and several risk factors have been found to be associated with their development, such as exposure to ionizing radiation or electromagnetic fields and the concomitant presence of conditions like diabetes, hypertension and Parkinson's disease. A relatively minor proportion of primary CNS tumors occur in the context of hereditary syndromes. The purpose of this review is to analyze the etiopathogenesis, clinical presentation, diagnosis and therapy of CNS tumors with particular emphasis in the putative risk factors mentioned above.

### Keywords Palabras clave

Central nervous neoplasms	Neoplasias del sistema nervioso
Glioma	Glioma
Glioblastoma	Glioblastoma
Astrocytoma	Astrocitoma
Meningioma	Meningioma

Los tumores del sistema nervioso central (SNC) representan el 2% de todas las neoplasias.<sup>1</sup> Parecen ser cada vez más frecuentes, no tanto por un verdadero incremento en su incidencia, sino por el incremento en la expectativa de vida de la población en general y por los avances tecnológicos que permiten un diagnóstico más oportuno. Estos tumores constituyen un grupo heterogéneo de neoplasias que incluye desde lesiones bien diferenciadas y relativamente benignas, como los meningiomas, hasta lesiones altamente invasivas y poco diferenciadas, como el glioblastoma multiforme (GBM).<sup>2</sup> El conocimiento cada vez más profundo de la citodiferenciación del sistema nervioso y los avances recientes en genómica y proteómica nos han permitido un mejor entendimiento de la biología de estos tumores, lo cual tiene el potencial de mejorar el pronóstico de los pacientes, pues nos permite diseñar tratamientos cada vez más específicos y eficaces.

Actualmente, la tasa de incidencia global de los tumores primarios del SNC es de 10.82 por cada 100 000 personas al año.<sup>1</sup> La epidemiología de estos tumores es compleja y varios metaanálisis que evalúan sus características demográficas y clínicas básicas encuentran una heterogeneidad considerable en la información.<sup>2</sup> La mortalidad por estos tumores aumenta a medida que incrementa la edad en la que son diagnosticados. En países desarrollados solamente el 14% de los pacientes diagnosticados con tumores del SNC tienen una supervivencia de más de 10 años y solo el 1% de ellos es prevenible.<sup>3</sup> Algunas variedades de tumores son particularmente frecuentes en ciertos grupos de edad; por ejemplo, el astrocitoma pilocítico es más común en niños mientras que el GBM es más común en adultos.

Los meningiomas son los tumores cerebrales primarios más comunes y representan el 36.4% de todos los casos, seguidos por los gliomas, que constituyen el 27%. Los gliomas son más frecuentes en adultos, con una incidencia de 14.07 por 100 000 personas al año frente a 0.18 casos por cada 100 000 personas al año en los niños. Por otro lado, el meduloblastoma se presenta más en los niños, con una incidencia de 0.49 casos por cada 100 000 personas al año, comparado con 0.05 casos por cada 100 000 personas al año en adultos.<sup>4</sup>

Por otro lado, sabemos que el grupo más importante de tumores cerebrales son las metástasis, ya que

<sup>a</sup>Centro Neurológico y Comité de Neuro-oncología, Centro Médico ABC, Ciudad de México, México

Comunicación con: Marco Antonio Alegría-Loyola  
Correo electrónico: alegriamarco@yahoo.com.mx

Recibido: 04/01/2017

Aceptado: : 18/01/2017

Los tumores del sistema nervioso central (SNC) constituyen un grupo heterogéneo de neoplasias que tienen en común una morbimortalidad considerable. Los avances recientes en los mecanismos oncogénicos responsables del desarrollo de estos tumores han dado lugar a nuevos sistemas de clasificación, los cuales, a su vez, permiten un mejor abordaje diagnóstico y una mejor planificación terapéutica. La mayoría de estos tumores ocurren en forma esporádica y son varios los factores de riesgo que se han asociado a su desarrollo, tales como la exposición a

radiaciones ionizantes o a ondas electromagnéticas, y la presencia de enfermedades como la diabetes, la hipertensión arterial y la enfermedad de Parkinson. Una proporción menor de casos de tumores primarios del SNC es causada debido a síndromes hereditarios. El propósito de esta revisión es resumir de manera integral la etiopatogenia, la presentación clínica, el diagnóstico y el tratamiento de los tumores del SNC y analizar objetivamente el papel que juegan en su desarrollo los factores de riesgo anteriormente mencionados.

## Resumen

constituyen el 50% de todas las neoplasias intracra-neales. A diferencia de los tumores cerebrales primarios, las metástasis tienen una incidencia entre 9 y 17% de complicaciones neurológicas con base en varios estudios, aunque se piensa que es más alta. Las neoplasias malignas que presentan metástasis cerebrales con mayor frecuencia son los cánceres de pulmón, mama y los melanomas (cuadro I). En ocasiones, las metástasis cerebrales son el primer indicio de la existencia de estos tumores.<sup>5</sup>

por el TCGA está basada en características demográficas básicas (como la edad) y en aspectos genómicos y de citodiferenciación, pero también incluye aspectos terapéuticos (la respuesta al tratamiento) y pronósticos (la duración de la supervivencia). Esta nueva propuesta pretende agrupar a los pacientes con base en los distintos subtipos de glioblastomas y constituye un paso importante hacia el desarrollo de tratamientos personalizados, el cual tiene como blanco las alteraciones genéticas específicas de cada tumor.<sup>7</sup>

## Clasificación

El sistema de clasificación de tumores del SNC más completo y actualizado es el de la Organización Mundial de la Salud (OMS), el cual fue revisado y modificado en 2016.<sup>6</sup> Este sistema de clasificación divide los tumores del SNC de acuerdo no solamente con el tipo histológico, sino que también utiliza marcadores moleculares de citodiferenciación (cuadro II)<sup>6</sup>

Recientemente, investigadores del *Atlas del Genoma del Cáncer* (TCGA por sus siglas en inglés: *The Cancer Genome Atlas*) establecieron la existencia de cuatro subtipos de glioblastoma. La clasificación propuesta

## Factores de riesgo

### Factores ambientales y ocupacionales

La exposición a radiación ionizante, en la forma de rayos X o rayos gamma, es el único factor que la Agencia Internacional de la Investigación para el cáncer (IARC, por sus siglas en inglés: *International Agency for Research on Cancer*) establece como causa de tumores del SNC.<sup>8</sup> Los estudios realizados en personas expuestas a la radiación atómica muestran un aumento del número de casos de glioma

**Cuadro I** Principales tumores primarios con metástasis al sistema nervioso central, su frecuencia y factores de riesgo para metástasis

Tumor primario	Frecuencia (%)	Factores de riesgo para metástasis
En pulmón	50	Ser joven, que el tumor sea de gran tamaño, que haya invasión angiolímfática, que haya involucro de ganglios hiliares
No microcítico	42-44	
Microcítico	8	
De mama	15-30	Que haya mutación de <i>BRCA1</i> , que se trate de mujeres jóvenes, que haya la presencia de cáncer de mama triple negativo
Melanoma	6-7	Melanoma de cabeza y cuello; que haya invasión leptomenígea
Renal	3-6	No hay factores de riesgo asociados
Gastrointestinal	6-9	No hay factores de riesgo asociados
Colorrectal	3-8	No hay factores de riesgo asociados
Desconocido	2-14	–

en comparación con personas que no estuvieron expuestas. Asimismo, hay un aumento de tumores en pacientes expuestos a radiación por el uso de tomografía computarizada, donde más de dos tomografías implican un riesgo por una exposición de 60 miligrays por cada estudio.<sup>9</sup> El uso de radioterapia como tratamiento para algún tumor primario de SNC aumenta el riesgo un 55% de un tumor secundario de SNC, en comparación con aquellos pacientes que no reciben radioterapia.<sup>10</sup>

Aún se debate si el uso del teléfono celular constituye un factor de riesgo para el desarrollo de tumores cerebrales, esto debido a que el cerebro es el órgano que recibe mayores cantidades de radiofrecuencia con el uso de estos equipos. Los estudios epidemiológicos realizados a la fecha no encuentran una asociación estadísticamente significativa. Sin embargo, algunas autoridades opinan que se requiere de seguimientos a más largo plazo para establecer si el uso de teléfonos celulares juega un papel importante en la génesis de los tumores del SNC.<sup>11,12</sup> Si bien no se ha encontrado una asociación significativa entre el desarrollo de gliomas o glioblastomas y la exposición a campos magnéticos de baja intensidad, al parecer la exposición a campos magnéticos de muy baja frecuencia (< 3 mG)

está vinculada a glioblastomas en hombres, pero no en mujeres.<sup>13</sup>

Se postula que existe un mayor riesgo de desarrollar gliomas en mujeres que emplean productos agrícolas, textiles y eléctricos, así como en aquellas que laboran en tiendas departamentales o se dedican a la venta de menudeo. Por otro lado, se ha visto que los trabajadores forestales y los pescadores poseen un riesgo disminuido para gliomas.

La exposición ocupacional a productos de combustión da lugar a un incremento en el riesgo de presentación de tumores primarios de SNC de un 8 a un 20% y los productos diésel se asocian con un mayor riesgo para gliomas. El polvo y el dióxido de azufre, de acuerdo con el estudio INTEROCC de factores de riesgo de exposición ocupacional, no muestran ninguna asociación significativa con el desarrollo de tumores primarios de SNC.<sup>14</sup>

### Factores alérgicos, nutricionales y tabaquismo

En estudios de casos y controles, la incidencia de gliomas está disminuida en pacientes que padecen asma, fiebre del heno y eczema atópico, con una reducción de riesgo que oscila entre 20 y 40%.<sup>15</sup> De manera similar,

**Cuadro II** Clasificación adaptada de la OMS de los tumores primarios del SNC (2016)

Tumores difusos astrocíticos y oligodendrogiales	Tumores de la región pineal	Linfomas
Astrocitoma difuso	Pineocitoma	Linfoma difuso de células B del SNC
Astrocitoma anaplásico	Tumor parenquimatoso pineal de diferenciación intermedia	Linfoma de células T y NK
Glioblastoma	Pineoblastoma	Linfoma anaplásico
Oligodendroglioma	Tumor papilar de la región pineal	Linfoma MALT de la dura
Oligodendrioglioma anaplásico		Tumores de células germinales
Oligoastrocitoma	Tumores embrionarios	Germinoma
Oligoastrocitoma anaplásico	Meduloblastoma	Carcinoma embrionario
Otros tumores astrocíticos	Tumor embrionario	Coriocarcinoma
Astrocitoma pilocítico	Meduloepitelioma	Teratoma
Astrocitoma de células gigantes subependimario	Neuroblastoma del SNC	Tumores de la región selar
Tumores ependimarios	Ganglioneuroblastoma del SNC	Craniofaringioma
Subependimoma	Tumor rabdoide teratoide atípico	Tumor granular de la región selar
Ependimoma	Tumores de los nervios craneales y paraespinales	Oncocitoma de células en huso
Ependimoma anaplásico	Schwannoma	Otras clasificaciones
Otros gliomas	Schwannoma melanocítico	Tumores neuronales y mixtos gliales-neuronales
	Neurofibroma	Tumores melanocíticos
Tumores del plexo coroideo	Tumores malignos periféricos de la vaina nerviosa (MPNST)	Tumores histiocíticos
Papiloma del plexo coroideo		Tumores mesenquimales
Papiloma atípico del plexo coroideo	Meningiomas	
Carcinoma del plexo coroideo		Tumores metastásicos

OMS = Organización Mundial de la Salud; SNC = sistema nervioso central; MPNST = *malignant peripheral nerve sheath tumor*; MALT = *mucosa-associated lymphoid tissue*

el riesgo de desarrollar tumores oligodendrogiales y neurinomas del acústico está disminuido en un 50 y 36%, respectivamente, en pacientes con condiciones alérgicas, mientras que en pacientes con eczema atópico,<sup>16</sup> el riesgo de meningiomas está disminuido en un 23%.<sup>17</sup> El mecanismo mediante el cual estos pacientes con condiciones alérgicas se encuentran relativamente protegidos de desarrollar tumores cerebrales no se conoce con precisión, pero parece estar relacionado con una disminución en la expresión de la cadena alfa del receptor de interleucina 2 en las células T reguladoras, conocida como *CD25*. Esta observación abre una nueva perspectiva terapéutica en la modulación inmunológica de los tumores del SNC.<sup>15,18</sup>

Los compuestos de N-nitroso, encontrados en varios alimentos de origen animal y frutas y verduras, han sido vinculados recientemente al desarrollo de tumores cerebrales, particularmente gliomas.<sup>19</sup> En el caso del consumo de tabaco, el riesgo de meningioma se redujo en un 18% en mujeres que nunca fumaron, pero aumentó en un 39% en varones fumadores, en comparación con sus homólogos no fumadores.<sup>20</sup>

#### Factores antropométricos, metabólicos y cardiovasculares

El riesgo de glioma es 70% mayor en los hombres de 1.90 cm de estatura, si bien dicha asociación no se encuentra en las mujeres.<sup>21</sup> La incidencia de meningiomas es 46% mayor en mujeres obesas (pero no en hombres) que en mujeres no obesas.<sup>22</sup> Asimismo, en neonatos con macrosomía (peso al nacer mayor de 4 kg) el riesgo de desarrollar meduloblastoma y astrocitoma se incrementa en un 27 y 38%, respectivamente.<sup>23</sup>

La diabetes mellitus es un factor de riesgo para el desarrollo de tumores cerebrales primarios en las mujeres, con un riesgo 24% mayor en comparación con la población general; esta asociación no se ha encontrado en hombres con diabetes.<sup>24</sup> La hipertrigliceridemia se ha visto asociada con el desarrollo de gliomas de alto grado. Los pacientes con hipertensión arterial sistémica tienen mayor riesgo de desarrollar gliomas de alto grado.<sup>25</sup>

#### Asociación con otras enfermedades neurológicas e infecciones virales

También se ha demostrado que la enfermedad de Parkinson es un factor de riesgo, puesto que aumenta la probabilidad de un tumor cerebral primario en un 50%, en comparación con la población general.<sup>26</sup> Los pacientes con diagnóstico de VIH/sida tienen de dos a cinco veces el riesgo de desarrollar un tumor primario de SNC en comparación con la población general. El

tumor más frecuente en estos pacientes es el linfoma de células B asociado a VIH.<sup>27</sup> De la misma manera, la infección por virus Epstein-Barr (VEB) se asocia con un riesgo incrementado de linfoma de células B asociado a VEB.<sup>27</sup>

#### Factores hormonales y reproductivos

El riesgo de meningioma es un 19% más alto en mujeres que están recibiendo terapia de reemplazo hormonal posmenopáusica (TRH) en comparación con aquellas que no la han recibido. El riesgo de glioma es 29% menor en usuarias regulares de anticonceptivos en comparación con aquellas que nunca los han utilizado. No se ha asociado la edad, menarca, menopausia o edad de primer parto con el desarrollo de tumores.<sup>28,29</sup>

#### Síndromes de predisposición genética

Estos síndromes de baja prevalencia constituyen solamente una pequeña proporción de todos los casos de tumores primarios del sistema nervioso central. Los más conocidos son la neurofibromatosis tipo 1 y tipo 2, el complejo de esclerosis tuberosa, la enfermedad de Cowden, la enfermedad de Von-Hippel Lindau, el síndrome de Turcot, el síndrome de Li-Fraumeni, el síndrome de Gorlin y los síndromes de predisposición asociados a tumores rabdoideos.<sup>30,31,32</sup> La mayoría de estos síndromes tienen herencia autosómico-dominante, excepto en el caso del síndrome de Turcot tipo 1, el cual tiene un patrón de herencia autosómico-recesivo. Sus características clínicas y genéticas se resumen en el cuadro III.

Tener historia de un padre con un tumor primario de SNC incrementa el riesgo de padecer un tumor de SNC en el hijo en un 70%, en comparación con la población general. Asimismo, tener un hermano con un tumor en el SNC, se asocia con el doble de riesgo.<sup>33,34</sup>

#### Fisiopatología

Los gliomas juegan un papel importante en los tumores cerebrales primarios. Los nuevos avances en la patogénesis y asociaciones genéticas han permitido establecer algunas teorías que conducen a los mecanismos de producción de la enfermedad en gliomas. Estudios recientes muestran que las células cancerosas se originan a partir de células madre tumorales, que son células neurales indiferenciadas. Se han descrito diferentes mutaciones que conducen a la desdiferenciación histológica, la cual culmina con el establecimiento de clones de células neurales cancerosas, como se muestra en la figura 1.<sup>35</sup>

**Cuadro III** Síndromes de predisposición genética para tumores del SNC y sus características

Síndrome	Gen	Tipo de herencia	Características clínicas	Tumores asociados del SNC
Neurofibromatosis tipo 1	<i>NF 1 (17q11.2)</i>	Dominante	Manchas café con leche, neurofibromas y schwannomas	Astrocitoma, glioma de nervio óptico
Neurofibromatosis tipo 2	<i>NF 2 (22q12.2)</i>	Dominante	Meningiomas, neurofibromatosis, lesiones oculares, neuromas acústicos	Ependimoma, neurinoma bilateral del VIII par, meningiomas
Esclerosis tuberosa	<i>TSC1, TSC2 (9q34) y (14)</i>	Dominante	Tumores benignos multisistémicos	Astrocitoma de células gigantes subependimario
Síndrome de Li-Fraumeni	<i>TP53 (17p13.1)</i>	Dominante	Cáncer de mama, cerebral y de tejidos blandos	Glioblastoma, astrocitoma, meduloblastoma y carcinoma del plexo coroideo
Síndrome de Turcot (tipo 1 y 2)	<i>1 (APC), 2 (MMR)</i>	1 (recesivo), 2 (dominante)	Poliposis adenomatosa y glioblastoma	Astrocitoma anaplásico (tipo 1) y meduloblastoma (tipo 2)
Síndrome de Cowden	<i>PTEN</i>	Dominante	Hamartomas múltiples	Gangliocitoma displásico del cerebelo
Síndrome de Lynch	<i>MSH2, MLH1</i>	Dominante	Cáncer gastrointestinal y endometrial	Glioblastoma
Síndrome de Gorlin	<i>PCTH</i>	Dominante	Carcinoma basocelular y calcificaciones intracraneales	Meduloblastoma
Von-Hippel Lindau	<i>VHL (3p25-26)</i>	Dominante	Hemangioblastoma, feocromocitoma y desórdenes neuroendocrinos del páncreas	Hemangioblastomas del SNC y de retina

SNC = sistema nervioso central

Conocer las mutaciones y las distintas alteraciones puede permitirnos descubrir las nuevas dianas de tratamiento y establecer el pronóstico de los pacientes.

### Manifestaciones clínicas

Los síntomas provocados por un tumor primario de sistema nervioso central se dividen en dos grupos: síntomas focales y síntomas generalizados. Los síntomas focales se relacionan con la localización del tumor y con su extensión (cuadro IV)<sup>36</sup> y los síntomas generalizados son aquellos que se relacionan con el crecimiento y la compresión generada de forma secundaria, lo cual da lugar a cefalea, náusea, papiledema y crisis convulsivas, entre otros (cuadro V).<sup>37</sup>

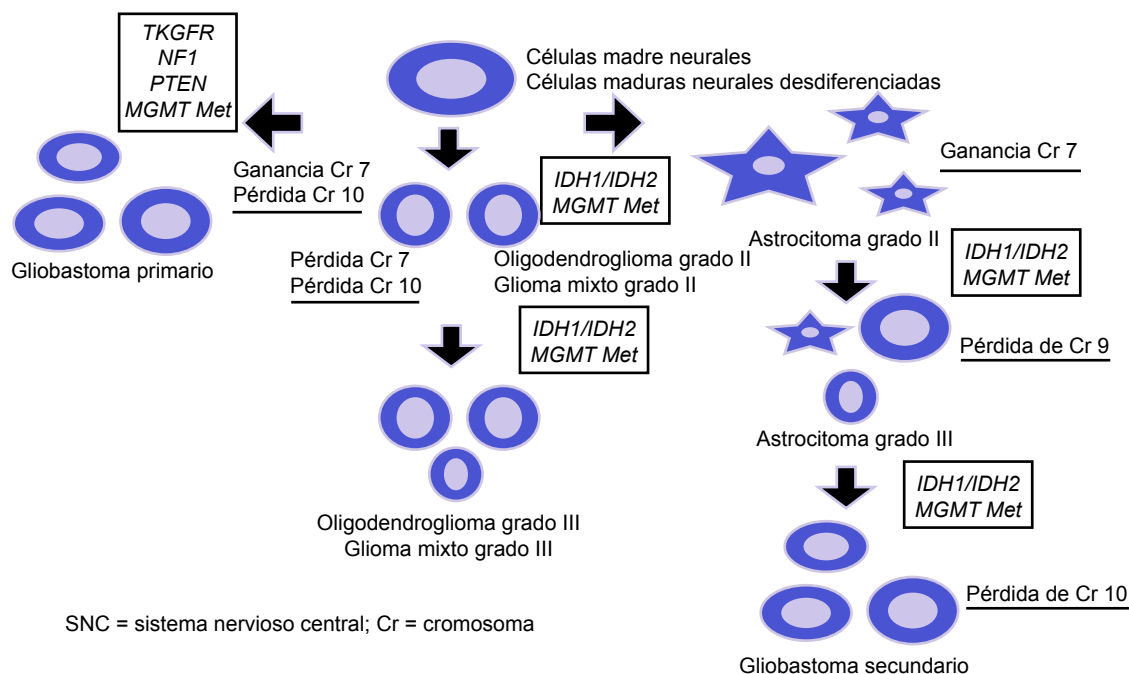
Los síntomas más frecuentes en la presentación de un tumor de rápido crecimiento son cefalea, náusea o vómito, así como crisis convulsivas. La cefalea es más severa en la noche o temprano en la mañana y empeora con maniobras de Valsalva. Es generalmente constante, con tendencia a ser progresiva y a mejorar parcialmente con el uso de analgésicos, y dependiendo de la localización, se asocia con síntomas focales, así como con náusea y vómito. La intensidad de la cefalea es mayor cuando está asociada a hidrocefalia obstructiva o a irritación meníngea. El

tipo de cefalea referida por los pacientes en un 77% es de características tensionales, 9% de tipo migrañoso y 14% de otros tipos.<sup>38</sup>

Ciertas características de la náusea y el vómito sugieren la presencia de tumores del SNC, como el hecho de que estén desencadenadas por cambios abruptos en la posición y que estén asociadas con signos neurológicos focales y cefalea.<sup>39</sup>

Las crisis convulsivas asociadas a un proceso tumoral en el SNC generalmente se asocian a gliomas o a metástasis, de los cuales son más frecuentes los primeros. Estas crisis pueden ser el síntoma inicial o desarrollarse posteriormente y su presentación depende de la localización de la lesión. Por lo general, las lesiones en el lóbulo frontal causan crisis tónicas o clónicas focales; las del lóbulo occipital dan lugar a alteraciones visuales, y las del lóbulo temporal generan crisis sensitivas (gustativas, auditivas, olfatorias, etcétera) o autonómicas.<sup>40</sup> Cuando las crisis convulsivas son el síntoma inicial, generalmente se trata de lesiones de menor tamaño que aquellas que presentan cefalea. Los pacientes con tumores primarios del SNC pueden presentar parálisis de Todd asociada.

Las alteraciones cognitivas que se pueden presentar en el contexto de tumores del SNC son alteraciones en la memoria, así como cambios en la personalidad. Los pacientes generalmente se quejan de fatiga, can-



**Figura 1** Diferenciación histológica de células madre neurales y desdiferenciadas en tumores primarios del SNC en glioblastoma primario o secundario por pérdida o ganancia cromosómica o alteraciones génicas

sancio, pérdida de interés por actividades placenteras y falta de energía, por lo que se puede confundir la presencia de uno de estos tumores con un síndrome depresivo.<sup>41</sup>

### Estudios de imagen

El abordaje diagnóstico requiere de la sospecha clínica combinada forzosamente con evaluación por neuroimagen. Estos estudios además son fundamentales porque proporcionan información para la planeación

preoperatoria, así como de la probable etiología, aunque finalmente el diagnóstico definitivo lo da el estudio histopatológico.<sup>42</sup>

### Tomografía axial computarizada

La también conocida como TAC, por sus siglas, es útil como estudio de abordaje inicial, en el que generalmente se identifica una lesión, su localización y su morfología. Sin embargo, tiene menor sensibilidad y especificidad que la resonancia magnética para evaluar las características del tumor. Es útil cuando el tumor

**Cuadro IV** Síntomas y signos en pacientes con tumores primarios del sistema nervioso central

Localización	Signos y síntomas
Lóbulo frontal	Cambios de la personalidad, alteraciones de la marcha, demencia, afasia motora, debilidad contralateral
Lóbulo parietal	Afasia sensitiva, alteraciones sensitivas, hemianopsia, desorientación espacial
Lóbulo temporal	Crisis convulsivas de focal a bilateral o generalizadas, alteraciones en la memoria, cuantropopsia
Lóbulo occipital	Hemianopsia contralateral
Tálamo	Alteraciones sensitivas contralaterales, cambios en el comportamiento, alteraciones del lenguaje
Cerebelo	Ataxia, dismetría, disdiadococinesia, nistagmo
Tallo cerebral	Ataxia, alteraciones pupilares, hemiparesia, disfunción autonómica, cambios en el patrón de la respiración

**Cuadro V** Síntomas y signos generalizados en pacientes con tumores primarios del sistema nervioso central

Signo o síntoma	Frecuencia (%)
Cefalea	56
Crisis convulsivas	50
Alteraciones de la memoria	35.5
Cambios cognitivos	34.4
Déficit motor	33
Alteraciones del lenguaje	32.5
Cambios en la personalidad	23.1
Alteraciones visuales	22
Alteraciones en el estado de despierto	16
Náusea o vómito	13.1
Déficit sensitivo	13
Papiledema	4.6

infiltra hueso, cuando el paciente tiene contraindicaciones para una resonancia magnética, o cuando la obtención de imagen sea urgente.<sup>43</sup>

### Resonancia magnética nuclear

Las resonancias magnéticas nucleares están constituidas por seis tipos distintos, los cuales presentamos a continuación:

- Resonancia magnética (RM) con gadolinio: es el estudio de elección para el diagnóstico de un tumor del SNC, así como de las características que pueden orientar a la etiología. Por ejemplo, los gliomas de alto grado son típicamente hipointensos en T1 y se refuerzan de forma heterogénea con el gadolinio. Los gliomas de bajo grado se presentan como una lesión hemisférica infiltrante que produce poco efecto de masa. Por otro lado, los astrocitomas tienen un aumento de la intensidad de señal en T2 y FLAIR, aunque no siempre se refuerzan con contraste. Además, la RM tiene la ventaja sobre la tomografía axial computarizada (TAC) en que se visualizan mejor las meninges, el espacio subaracnoideo, la fosa posterior y la distribución vascular de la neoplasia.<sup>44</sup>
- Resonancia magnética con espectroscopía (RMe): se ha convertido en una herramienta muy útil en la evaluación de tumores del SNC, ya que permite mejorar la diferenciación de tumores infiltrantes de otras lesiones por medio del análisis de la composición química del área de interés seleccionada por el radiólogo. Las señales químicas medidas por espectroscopía son el N-acetilaspártato (NAA), la colina, el lactato y el 2-hidroxiglutarato. El NAA se encarga de la señalización de las neuronas y se

encuentra disminuido en gliomas. Por otro lado, la colina, que es un componente de las membranas celulares, aumenta en tumores del SNC; el lactato se eleva cuando existe necrosis, y el 2-hidroxiglutarato se eleva cuando existen mutaciones en los genes IDH1 e IDH2. La RMe no sustituye el diagnóstico histopatológico: su objetivo debe limitarse a diferenciar entre una neoplasia y otro proceso no neoplásico.<sup>45,46,47</sup>

- Imagen por difusión (DWI, por sus siglas en inglés: *diffusion, weighted imaging*): sirve para determinar la densidad celular de la lesión. Cuando hay un incremento en el tamaño o el número de células, se restringe la difusión y se observa una imagen con incremento en la señal de captación. Esta secuencia es útil en la detección de un tumor recidivante por el aumento en la permeabilidad vascular, en especial si el paciente fue previamente tratado con Bevacizumab.<sup>48</sup>
- Tractografía (o imagen ponderada por difusión): utiliza el mismo concepto de la imagen por difusión, con la excepción de que permite la distinguir la relación espacial entre el límite del tumor y la sustancia blanca a través de la visualización de las fibras. Es muy útil para la planeación preoperatoria, a fin de que se evite comprometer tejido funcional y tractos nerviosos.<sup>49</sup>
- Resonancia magnética con perfusión (RMp): se utiliza para visualizar el flujo sanguíneo de los tumores del SNC. Se puede utilizar de igual manera la perfusión por tomografía axial computarizada. Permite la detección por medio de la pulsación de las moléculas de agua mientras pasan por las arterias carótidas y vertebrales. Es útil en tumores recién diagnosticados o recurrentes, ya que se observa perfusión incrementada por la presencia de hipervascularidad.<sup>50,51</sup>
- Resonancia magnética funcional (RMf): esta variante de las resonancias permite medir la diferencia del flujo sanguíneo en regiones específicas del cerebro cuando estas se activan. Es útil para la planeación preoperatoria cuando el tumor se encuentra adyacente a áreas elocuentes del cerebro, permitiendo la diferenciación entre el tejido tumoral y el tejido funcional. Además, tiene mayor resolución para la detección de edema en los límites tumorales.<sup>52</sup>

### Tomografía por emisión de positrones

La tomografía por emisión de positrones (PET, por sus siglas en inglés: *positron emission tomography*) con fluorodeoxiglucosa (FDG) se utiliza para detectar tumores malignos con altos índices metabólicos,

ya que capta una mayor cantidad de glucosa. Esto puede ayudar al neurocirujano a detectar las regiones con comportamiento biológico más agresivo, y permite localizar áreas funcionales antes de la cirugía o radiación si se complementa con una RMf. Además, la PET es útil para determinar si un paciente se puede beneficiar más con radioterapia o quimioterapia.<sup>53,54</sup>

## SPECT

La tomografía computarizada de emisión monofotónica (SPECT, por sus siglas en inglés *single photon emission computed tomography*) es útil para distinguir las lesiones benignas de las malignas y predecir el grado histológico de los tumores para seleccionar el área para biopsia. Tiene la ventaja de que la captación del talio no se ve afectada por el uso de esteroides. Se ha utilizado también para diferenciar gliomas de bajo y alto grado.<sup>55</sup>

## Tratamiento

Las tres líneas de tratamiento específico para tumores primarios del SNC son la cirugía, la radioterapia y la quimioterapia. El manejo depende de la localización, la histopatología y las características del tumor. Un esquema general de tratamiento lo podemos observar en el cuadro VI.<sup>56</sup>

**Cuadro VI** Tratamiento general de tumores primarios más frecuentes del sistema nervioso central

Tumor	Tratamiento
Astrocitoma no infiltrante	Qx + (Rt)
Astrocitoma anaplásico	Qx + Rt
Astrocitoma de alto grado	Qx + Rt + (Qt)
Glioblastoma multiforme	Qx + Rt + Qt
Glioma del tallo cerebral	Rt
Ependimoma no especificado	Qx + (Rt)
Ependimoma anaplásico	Qx + Rt
Glioma mixto	Qx + Rt + (Qt)
Meduloblastoma	Qx + (Rt)
Tumor parenquimatoso pineal	Qx + Rt + (Qt)
Tumor de células germinales del SNC	Qx + (Rt)
Craniofaringioma	Qx + (Rt)
Meningioma no especificado	Qx + (Rt)
Meningioma anaplásico	Qx + Rt

Qx = cirugía; Rt = radioterapia; Qt = quimioterapia; ( ) = tratamiento opcional

## Tratamiento médico

Generalmente los tumores primarios del SNC se acompañan de edema vasogénico y su tratamiento es el uso de glucocorticoides de larga acción como la dexametasona. La dosis y la duración del tratamiento dependerán del tamaño y localización de la lesión y de la respuesta individual. En la mayoría de los casos se utilizan dosis altas que pueden acompañarse de efectos adversos, como la hiperglucemia, las alteraciones cognitivas, la miopatía y la susceptibilidad a infecciones.<sup>57</sup> Los anticonvulsivantes como la difenilhidantina y la carbamacepina son de uso común y se puede disminuir la dosis inicial, dependiendo del grado de estabilidad que el paciente muestre. Recientemente ha resultado muy eficaz el uso de levetiracetam y la lacosamida para la prevención y el tratamiento de crisis convulsivas en tumores del SNC.<sup>58</sup>

## Cirugía

La cirugía tiene como objeto no solamente reducir la masa tumoral, sino que, más importantemente, su función es obtener tejido para establecer un diagnóstico más preciso que permita definir un plan de tratamiento. El tratamiento quirúrgico es el de elección para aquellos tumores primarios del SNC en los que se busca la resección completa. En algunos casos, la cirugía es suficiente como terapia curativa, en especial en aquellos tumores benignos sin infiltración a otros tejidos. Solo se contraindica el tratamiento quirúrgico cuando el tumor es inaccesible o se encuentra en un área elocuente, como el lenguaje, la visión o la corteza motora.<sup>59,60</sup>

## Radioterapia

La radioterapia es el tratamiento estándar como manejo adyuvante para los gliomas de alto grado. Se han descrito tres tipos: la radioterapia convencional, la radiocirugía estereotáctica y la braquiterapia. La radioterapia convencional generalmente está constituida por un rango de tratamientos diarios que va de 25 a 35 por un lapso de 5 a 7 semanas; se ajusta a la histopatología y a la localización del tumor. Por otro lado, la radiocirugía estereotáctica consta de una sesión de un solo día y se puede extender a dos o tres días más. Generalmente se utiliza como medida paliativa en tumores recurrentes. Finalmente, la braquiterapia consiste en la colocación de un implante radioactivo directamente dentro del tumor.<sup>61,62</sup>

## Quimioterapia

Actualmente, el fármaco estándar de tratamiento para tumores del SNC es la temozolamida, el cual es un



medicamento que actúa directamente sobre la metilación del ADN, rompiendo la doble cadena y generando apoptosis celular. La combinación de temozolamida con radioterapia aumenta la supervivencia a cinco años en pacientes con diagnóstico de gliomas de alto grado de un 10% de radioterapia individual a un 27%.<sup>63,64</sup>

Actualmente se encuentran en estudio el bevacizumab, el imatinib y el irinotecan, los cuales han mostrado resultados prometedores por su efecto de antifactores de crecimiento.<sup>65</sup>

## Pronóstico

El pronóstico de un paciente con un tumor del SNC depende de varios factores. Los principales factores asociados son los siguientes:<sup>66,67</sup>

- Histopatología del tumor: cuanto mayor sea el grado de diferenciación tumoral, peor es el pronóstico del paciente.
- Edad del paciente: en general los pacientes más jóvenes tienen mejor pronóstico. Los pacientes de menos de 60 años son los que tienen mayor supervivencia.
- Extensión del tumor residual: cuanto mayor es la extensión de un tumor removido, mejor es el pronóstico del paciente.
- Localización: cuanto más cercano esté el tumor al tallo o cuanto más infiltrativo sea, será peor el pronóstico. Los tumores frontales son los de mejor pronóstico.
- Estatus funcional neurológico: se mide por medio de la escala de Karnofsky; un resultado > 70 indica un mejor pronóstico.
- Metástasis: estas indican un mal pronóstico a corto plazo.
- Recurrencia: esta generalmente indica un mal pronóstico.
- Ausencia de necrosis tumoral: generalmente indica un buen pronóstico.
- Hipermetilación del gen *MGMT*: indica un buen pronóstico.

## Conclusiones

El futuro de los tumores primarios del sistema nervioso central se basa en el diagnóstico temprano, así como en la incidencia oportuna sobre los factores de riesgo conocidos y aquellos nuevos que se han evidenciado, principalmente los que implican el estilo de vida. El conocimiento de esto es vital para facilitar al profesional de la salud el establecimiento de un diagnóstico y referir a un paciente para ofrecerle una mejor supervivencia, así como un mejor tratamiento. Existen varios factores que continuarán en estudio, como el uso de teléfonos celulares y las exposiciones ocupacionales. Hay todavía factores que no se conocen y se espera que el continuo conocimiento acerca de las características biológicas de los tumores permita mejorar el pronóstico de los mismos.

**Declaración de conflicto de interés:** los autores han completado y enviado la forma traducida al español de la declaración de conflictos potenciales de interés del Comité Internacional de Editores de Revistas Médicas, y no fue reportado alguno que tuviera relación con este artículo.

## Referencias

1. Central Brain Tumor Registry of the United States (CBTRUS). CBTRUS Fact sheet 2016. CBTRUS; 2016. Disponible en <http://www.cbtrus.org/factsheet/factsheet.html>
2. De Robles P, Fiest KM, Frolkis AD, Pringsheim T, Atta C, St Germaine-Smith C, et al. The worldwide incidence and prevalence of primary brain tumors: a systematic review and meta-analysis. *Neuro Oncol.* 2015 Jun;17(6):776-83.
3. Ostrom QT, Gittleman H, de Blank PM, Finlay JL, Gurney JG, McKean-Cowdin R, et al. American Brain Tumor Association Adolescent and Young Adult Primary Brain and Central Nervous System Tumors Diagnosed in the United States in 2008-2012. *Neuro Oncol.* 2016 Jan;18 Suppl 1:i1-i50.
4. Ostrom QT, Gittleman H, Fulop J, Liu M, Blanda R, Kromer C, et al. CBTRUS Statistical Report: Primary Brain and Central Nervous System Tumors Diagnosed in the United States in 2008-2012. *Neuro Oncol.* 2015 Oct;17 Suppl 4:iv1-iv62.
5. Nayak L, Lee EQ, Wen PY. Epidemiology of brain metastases. *Curr Oncol Rep.* 2012 Feb;14(1):48-54.
6. Louis DN, Perry A, Reifenberger G, von Deimling A, Figarella-Branger D, Cavenee WK, et al. The 2016 World Health Organization Classification of Tumors of the Central Nervous System: a summary. *Acta Neuropathol.* 2016 Jun;131(6):803-20.
7. Verhaak RG1, Hoadley KA, Purdom E, Wang V, Qi Y, Wilkerson MD, et al; Cancer Genome Atlas Research Network. Integrated genomic analysis identifies clinically relevant subtypes of glioblastoma characterized by abnormalities in PDGFRA, IDH1, EGFR, and NF1. *Cancer Cell.* 2010 Jan 19;17(1):98-110.
8. Coglianò VJ, Baan R, Straif K, Grosse Y, Lauby-Secretan B, El Ghissassi F, et al. Preventable exposures associated with human cancers. *J Natl Cancer Inst.* 2011 Dec 21;103(24):1827-39.

9. Pearce MS, Salotti JA, Little MP, McHugh K, Lee C, Kim KP, et al. Radiation exposure from CT scans in childhood and subsequent risk of leukaemia and brain tumours: a retrospective cohort study. *Lancet*. 2012 Aug 4;380(9840):499-505.
10. Berrington de Gonzalez A, Curtis RE, Kry SF, Gilbert E, Lamart S, Berg CD, et al. Proportion of second cancers attributable to radiotherapy treatment in adults: a cohort study in the US SEER cancer registries. *Lancet Oncol*. 2011; 12(4):353-60.
11. The INTERPHONE Study Group. Brain tumour risk in relation to mobile telephone use: results of the INTERPHONE international case-control study. *Int J Epidemiol*. 2010; 39(3):675-94.
12. Hardell L, Carlberg M, Söderqvist F, Mild KH. Case-control study of the association between malignant brain tumors diagnosed between 2007 and 2009 and mobile and cordless phone use. *Int Jour Onc*. 2013; 43: 1833-45.
13. Benson VS, Pirie K, Schüz J, Reeves GK, Beral V, Green J, et al. Mobile phone use and risk of brain neoplasms and other cancers: prospective study. *Int Jour Epidemiol*. 2013; 1-11.
14. Lacourt A, Cardis E, Pintos J, Richardson L, Kincl L, Benke G, et al. INTEROCC case-control study: lack of association between glioma tumors and occupational exposure to selected combustion products, dusts and other chemical agents. *BMC Public Health*. 2013;13:340.
15. Ricard D, Idbaih A, Ducray F, Lahutte M, Hoang-Xuan K, Delattre JY., et al. Primary brain tumors in adults. *Lancet*. 2012;379:1984-96.
16. McCarthy BJ, Rankin KM, Aldape K, Bondy ML, Brännström T, Broholm H, et al. Risk factors for oligodendroglial tumors: a pooled international study. *Neuro Oncol*. 2011; 13(2):242-50.
17. Wang PF, Ji WJ, Zhang XH, Li SW, Yan CX. Inverse association between eczema and meningioma: a meta-analysis. *Cancer Cause Control*. 2011;22(10):1355-63.
18. Triplett TA, Curti BD, Bonafede PR, Miller WL, Walker EB, Weinberg AD. Defining a functionally distinct subset of human memory CD4 T cells that are CD-25pos and FOXP3neg. *Eur J Immunol*. 2012;42: 1893-905.
19. Xie L, Mo M, Jia HX, Liang F, Yuan J, Zhu J. Association between dietary nitrate and nitrite intake and sitespecific cancer risk: evidence from observational studies. *Oncotarget*. 2016 Aug 30;7(35):56915-32.
20. Mandelzweig L, Novikov I, Sadetzki S. Smoking and risk of glioma: a meta-analysis. *Cancer Cause Control*. 2009; 20(10):1927-38.
21. Kitahara CM, Wang SS, Melin BS, Wang Z, Braganza M, Inskip PD, et al. Association between adult height, genetic susceptibility and risk of glioma. *Int J Epidemiol*. 2012;41(4):1075-85.
22. Shao C, Bai LP, Qi ZY, Hui GZ, Wang Z. Overweight, obesity and meningioma risk: a meta-analysis. *PLoS One*. 2014;9(2): e90167.
23. Harder T, Plagemann A, Harder A. Birth Weight and Subsequent Risk of Childhood Primary Brain Tumors: A Meta-Analysis. *Am J Epidemiol*. 2008;168 (4):366-73.
24. Tong JJ, Tao H, Hui OT, Jian C. Diabetes mellitus and risk of brain tumors: A meta-analysis. *Exp Ther Med*. 2012;4(5):877-82.
25. Edlinger M, Strohmaier S, Jonsson H, Bjørge T, Manjer J, Borena WT, et al. Blood pressure and other metabolic syndrome factors and risk of brain tumour in the large population-based Me-Can cohort study. *J Hypertens*. 2012; 30(2):290-6.
26. Ong EL, Goldacre R, Goldacre M. Differential risks of cancer types in people with Parkinson's disease: a national record-linkage study. *Eur J Cancer*. 2014; 50(14):2456-62.
27. Shiels MS, Cole SR, Kirk GD, Poole C. A meta-analysis of the incidence of non-AIDS cancers in HIV-infected individuals. *J Acquir Immune Defic Syndr*. 2009;52(5):611-22.
28. Qi ZY, Shao C, Huang YL, Hui GZ, Zhou YX, Wang Z. Reproductive and exogenous hormone factors in relation to risk of meningioma in women: a meta-analysis. *PLoS One*. 2013;8(12): e83261.
29. Qi ZY, Shao C, Zhang X, Hui GZ, Wang Z. Exogenous and endogenous hormones in relation to glioma in women: a meta-analysis of 11 case-control studies. *PLoS One*. 2013;8(7): e68695.
30. Johansson G, Andersson A, Melin B. Recent developments in genetic predisposition syndromes. *Acta Oncol*. 2015; 1-11.
31. Stefanaki K, Alexiou G, Stefanaki C, Prodromou N. Tumors of central and peripheral nervous system associated with inherited genetic syndromes. *Pediatr Neurosurg*. 2012; (48): 271-85.
32. Farrel C, Plotkin S. Genetic cause of brain tumors: neurofibromatosis, tuberous sclerosis, von Hippel-Lindau, and other syndromes. *Neurol Clin*. 2007;(25):926-46.
33. Hemminki K, Tretli S, Olsen JH, Tryggvadottir L, Pukkala E, Sundquist J. Familial risks in nervous system tumours: joint Nordic study. *Br J Cancer*. 2010;102 (12):1786-90.
34. Hemminki K, Tretli S, Sundquist J, Johannesen TB, Granström C. Familial risks in nervous-system tumours: a histology-specific analysis from Sweden and Norway. *Lancet Oncol*. 2009;10(5):481-8.
35. Masui K, Cloughesy TF, Mischel PS. Molecular pathology in adult high-grade gliomas: from molecular diagnostics to target therapies. *Neuropathol Appl Neurobiol*. 2012; 38(3):271-91.
36. Chandana SR, Movva S, Arora M, Singh T. Primary Brain tumors in adults. *Am Fam Physician*. 2008;77(10):1423-30.
37. Chang SM, Parney IF, Huang W, Anderson FA Jr, Asher AL, Bernstein M, et al; For the Glioma Outcomes Project Investigators. Patterns of care for adults with newly diagnosed malignant glioma. *JAMA*. 2005;293(5):557-64.
38. Forsyth PA, Posner JB. Headaches in patients with brain tumors: a study of 111 patients. *Neurology*. 1993; 43:1678.
39. Keane JR. Neurologic symptoms mistaken for gastrointestinal disease. *Neurology*. 1998;50:1189.
40. Lote K, Stenwig AE, Skullerud K, Hirschberg H. Prevalence and prognostic significance of epilepsy in patients with gliomas. *Eur J Cancer*. 1998;34:98.

41. Gutin PH, Posner JB. Neuro-oncology: diagnosis and management of cerebral gliomas--past, present, and future. *Neurosurgery*. 2000;47:1.
42. Anderson MD, Colen RR, Tremont-Lukats IW. Imaging mimics of primary malignant tumors of the central nervous system (CNS). *Curr Oncol Rep*. 2014;16:399.
43. Chourmouzi D, Papadopoulou E, Marias K, Drevellegas A. Imaging of Brain tumors. *Surg Oncol Clin N Am*. 2014;23(4):629-84.
44. Scott JN, Brasher PM, Sevick RJ, Rewcastle NB, Forsyth PA. How often are nonenhancing supratentorial gliomas malignant? A population study. *Neurology*. 2002;59:947.
45. Pope WB, Prins RM, Albert Thomas M, Nagarajan R, Yen KE, Bittinger MA, et al. Non-invasive detection of 2-hydroxyglutarate and other metabolites in IDH1 mutant glioma patients using magnetic resonance spectroscopy. *J Neurooncol* 2012; 107(1):197-205.
46. Burtscher IM, Skagerberg G, Geijer B, Englund E, Ståhlberg F, Holtås S. Proton MR spectroscopy and preoperative diagnostic accuracy: an evaluation of intracranial mass lesions characterized by stereotactic biopsy findings. *AJNR Am J Neuroradiol*. 2000; 21:84-93.
47. Choi C, Ganji SK, DeBerardinis RJ, Hatanpaa KJ, Rakheja D, Kovacs Z, et al. 2-hydroxyglutarate detection by magnetic resonance spectroscopy in IDH-mutated patients with gliomas. *Nat Med*. 2012 Jan 26;18(4):624-9.
48. Batchelor TT, Sorensen AG, di Tomaso E, Zhang WT, Duda DG, Cohen KS, et al. AZD2171, a pan-VEGF receptor tyrosine kinase inhibitor, normalizes tumor vasculature and alleviates edema in glioblastoma patients. *Cancer Cell*. 2007 Jan;11(1):83-95.
49. Ma J, Su S, Yue S, Zhao Y, Li Y, Chen X, Ma H, et al. Preoperative Visualization of Cranial Nerves in Skull Base Tumor Surgery Using Diffusion Tensor Imaging Technology. *Turk Neurosurg*. 2016;26(6):805-12.
50. Elder JB, Lonser RR. Computed tomography perfusion imaging for the assessment of brain tumors. *World Neurosurg*. 2014;82(6):e723-4.
51. Wong ET, Jackson EF, Hess KR, Schomer DF, Hazle JD, Kyritsis AP, et al. Correlation between dynamic MRI and outcome in patients with malignant gliomas. *Neurology*. 1998; 50:777-81.
52. Panigrahi M, Chandrasekhar YB, Vooturi S, Ram GA, Rammohan VS. Surgical Resection of Insular Gliomas and the Role of Functional Magnetic Resonance Imaging and Diffusion Tensor Imaging Tractography-Single Surgeon Experience. *World Neurosurg*. 2017 Feb;98:587-593.
53. Segtnan EA, Hess S, Grupe P, Høiland-Carlsen PF. <sup>18</sup>F-fluorodeoxyglucose PET/computed tomography for primary brain tumors. *PET Clin*. 2015;10(1):59-73.
54. Kim MM, Parolia A, Dunphy MP, Venneti S. Non-invasive metabolic imaging of brain tumours in the era of precision medicine. *Nat Rev Clin Oncol*. 2016 Dec;13(12):725-39.
55. Sun D, Liu Q, Liu W, Hu W. Clinical application of 201Tl SPECT imaging of brain tumors. *J Nucl Med*. 2000;41(1):5-10.
56. National Cancer Institute. SEER Training Modules, Module Name. U. S. National Institutes of Health, National Cancer Institute. Disponible en <https://training.seer.cancer.gov/>
57. Pruit A. Medical management of patients with Brain tumors. *Continuum (Minneapolis)*. 2015; 21(2 Neuro-oncology):314-31.
58. Kerrigan S, Grant R. Antiepileptic drugs for treating seizures in adults with Brain tumors. *Cochrane Database Syst Rev*. 2011;(8):CD008586
59. Prabhu VC, Khaldi A, Barton KP, Melian E, Schneck MJ, Primeau MJ, et al. Management of diffuse low-grade cerebral gliomas. *Neurol Clin*. 2010;28(4): 1037-59.
60. Bauman GS, Cairncross JG. Multidisciplinary management of adult anaplastic oligodendrogliomas and anaplastic mixed oligo-astrocytomas. *Semin Radiat Oncol*. 2001;11(2):170-80.
61. Deekonda P, Bernstein M. Decision making, bias, and low grade glioma. *Can J Neurol Sci*. 2011; 38 (2):193-4.
62. Ryu S, Buatti JM, Morris A, Kalkanis SN, Ryken TC, Olson JJ, et al. The role of radiotherapy in the management of progressive glioblastoma: a systematic review and evidence-based clinical practice guideline. *J Neurooncol*. 2014; 118 (3):489-99.
63. Stupp R, Tonn JC, Brada M, Pentheroudakis G; ESMO Guidelines Working Group. High-grade malignant glioma: ESMO Clinical Practice Guidelines for diagnosis, treatment and follow-up. *Ann Oncol*. 2010; 21 Suppl 5:v190-3.
64. Herbert C, Williams M, Sawyer H, Greenslade M, Cornes P, Hopkins K. Treatment of Glioblastoma Multiforme with Radiotherapy and Concomitant and Adjuvant Temozolomide: Translation of Randomised Controlled Trial Evidence into Routine Clinical Practice. *Clin Oncol*. 2011;23(5):372-3.
65. Rinne ML, Lee EQ, Nayak L. Update on bevacizumab and other angiogenesis inhibitors for brain cancer. *Expert Opin Emerg Drugs*. 2013;18(2):137-53.
66. Pogorzala M, Styczynski J, Wysocki M. Survival and prognostic factors in children with brain tumors: long-term follow-up single center study in Poland. *Anticancer Res*. 2014; 34(1):323-6.
67. Lv S, Dai C, Liu Y, Shi R, Tang Z, Han M, et al. The impact of surviving on prognosis and clinicopathology of glioma patients: a systematic meta-analysis. *Mol Neurobiol*. 2015; 51(3):1462-7.