



## Quiste gigante de mesenterio en un recién nacido: Reporte de un caso

Martín Noé Rangel Calvillo\*

\* Jefe del Servicio de Pediatría. Hospital General de Ecatepec José María Rodríguez. Instituto de Salud del Estado de México.

### RESUMEN

Se reporta el caso de una recién nacida, quien fuera ingresada al Servicio de Urgencia por distensión abdominal, dolor y vómito. Inicialmente se le dio manejo médico, pero posteriormente le fue identificada una masa en el hemiabdomen derecho que desplazaba a las vísceras. Es por ello que el Servicio de Cirugía Pediátrica decidió realizar intervención quirúrgica. En la cirugía, se encontró una tumoración a expensas del quiste de mesenterio, que posteriormente fue drenado en el transquirúrgico. El postoperatorio fue satisfactorio. El objetivo de este artículo es informar el caso de un neonato con un quiste de mesenterio y efectuar la revisión de la patología con la finalidad de establecer el abordaje diagnóstico y terapéutico. El quiste del mesenterio es una patología muy poco frecuente, el cual se define como cualquier lesión quística localizada en el mesenterio y se subdivide, según su origen, en tumores linfáticos, mesoteliales, urogenitales, dermoides, entéricos y pseudoquisticos. Los casos más frecuentes son los linfangiomas benignos producidos por la proliferación de tejido linfático ectópico. Generalmente se presentan en el mesenterio del intestino delgado o en el epiplón. Respecto al abordaje-diagnóstico, los estudios de imagen, para que sean de mayor utilidad, deben estar orientados con base en la historia clínica y la exploración física, siguiendo un orden en la realización de los mismos. El manejo definitivo es la exéresis o el drenaje, aun en casos asintomáticos.

**Palabras clave:** Quiste mesentérico, neonato, masa abdominal.

### ABSTRACT

We report the case of a newborn who was admitted for emergency service due to abdominal pain, distension and vomit. Initially medical treatment was given, but subsequently an abdominal mass was identified, so the pediatric surgery service decided to carry out a surgical intervention. At surgery a mass at the expense of mesenteric cyst was found. The cyst was drained in the trans-surgical. The postoperative course was satisfactory. The objective of the paper is to report the case of a newborn with a mesenteric cyst and review this pathology in order to establish the diagnosis and therapeutic approach. Mesenteric cyst is a rare disease defined as any cystic lesion in the mesentery. It is divided according to their origin in lymphoid tumors, mesothelial, urogenital, dermoid, and enteric pseudocystic. The most frequent cases are benign lymphangiomas produced by the proliferation of ectopic lymphoid tissue. Usually occur in small bowel mesentery or omentum. Regarding the diagnostic approach, the imaging studies should be oriented on the basis of clinical history and physical examination, following an order in conducting such studies. The definitive management is the excision or drainage, even in asymptomatic cases.

**Key words:** Mesenteric cyst, newborn, abdominal mass.

### INTRODUCCIÓN

En 1852, Garde reportó el primer caso de un quiste de mesenterio, y el primer caso operado se describió en 1880. En 1907, Benevise informó de otro caso en

un niño de ocho años, cuyo diagnóstico se estableció en el estudio de autopsia.<sup>1</sup> Dentro de la etiología se describen causas de tipo obstructivo linfático, traumas, neoplasias y degeneración linfática. En los casos que frecuentemente ocurren en los niños, el diagnóstico puede ser prenatal mediante la realiza-

ción de la ultrasonografía, en la cual se informará de la presencia de una masa anecoica a la que se le debe hacer diagnóstico diferencial con duplicidad intestinal, hidronefrosis, quiste de ovarios y teratomas. Se ha señalado que en el mayor número de los casos que se diagnostican en la edad pediátrica, el diagnóstico se efectúa entre los cuatro y nueve años de edad.<sup>2,3</sup>

El quiste de mesenterio es una patología muy poco frecuente, el cual se define como cualquier lesión quística localizada en el mesenterio y se subdivide según su origen en los tumores linfáticos, mesoteliales, urogenitales, dermoides, entéricos y pseudoquísticos.<sup>2</sup> Los casos más frecuentes son los linfangiomas benignos producidos por la proliferación de tejido linfático ectópico. Generalmente se presentan en el mesenterio del intestino delgado o en el epiplón y de allí se extienden en forma difusa al espacio retroperitoneal. Los quistes representan una forma localizada de linfangiomas intraabdominales, similares a los higromas quísticos en el cuello, donde pueden alcanzar enormes dimensiones.<sup>4</sup> Asimismo, se pueden desarrollar vólvulos alrededor del quiste mesentérico con infarto subsiguiente del intestino, perforación, peritonitis, choque y hemorragia en el interior del quiste.<sup>2</sup> De manera poco frecuente, se ha descrito que la torsión o rotura del quiste pueda evolucionar a una degeneración de tipo maligno.<sup>4</sup>

En relación a los estudios de imagen, se sugiere que para que sean de mayor utilidad éstos deben ser orientados con base en la historia clínica y en la exploración física, siguiendo un orden en la realización de los mismos, donde los rayos X simples sean los que se efectúen primero y una vez que este estudio sugiera la presencia de una masa, se soliciten estudios de ultrasonografía y tomografía, los cuales, a su vez, deben mostrar que efectivamente se trata de una masa anecoica.

El objetivo de este artículo fue dar a conocer la presencia de un quiste de mesenterio en una recién nacida, además de efectuar una revisión de la patología con la finalidad de proponer el abordaje diagnóstico y terapéutico.

## CASO CLÍNICO

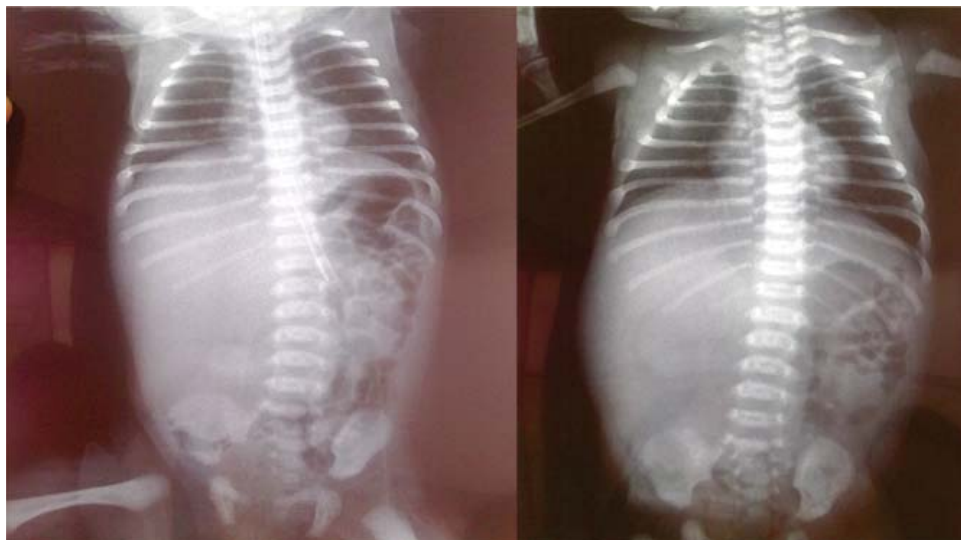
Se trata de una recién nacida de tres días de vida extrauterina (VEU), quien fue llevada por sus padres para atención médica al Servicio de Urgencias por presentar vómito de contenido gastroalimentario

en ocho ocasiones, además de aumento en el trabajo respiratorio y crecimiento del perímetro abdominal. La recién nacida no contaba con antecedentes de importancia para su padecimiento. A la exploración física se encontró a la paciente activa, con tinte icterico Kramer II, con auscultación torácica adecuada; la entrada y salida de aire de los pulmones y los ruidos cardiacos fueron normales. El abdomen se encontró con distensión y dolor a la palpación media y profunda, no pudiéndose valorar los crecimientos viscerales o tumoraciones debido a la distensión y el dolor.

La paciente ingresó con diagnóstico de enterocolitis necrotizante (ECN) e inició su tratamiento con manejo antibiótico y colocación de una sonda orogástrica (SOG) para reposo intestinal. Se solicitó una biometría hemática (BH), la cual se encontró sin índices de sepsis. La química sanguínea y los electrolitos séricos se reportaron dentro de la normalidad. La placa de abdomen con imagen en vidrio despulido en hemiabdomen derecho reveló desplazamiento de vísceras al lado izquierdo, la cual se muestra en la *figura 1*. Al tercer día de su estancia había disminución en la distensión abdominal, dando la oportunidad de llevar a cabo una ultrasonografía (USG). Ésta reportó una lesión quística en el epigastrio de 6 x 5 cm bien limitada, desplazable, de superficies regulares, consistencia blanda con hígado y vesícula normal y sin dilatación de vías biliares intra y extrahepática; los riñones mostraron ser normales (*Figura 2*).

Se solicitó interconsulta a Cirugía Pediátrica, quienes decidieron realizar intervención quirúrgica y efectuar una laparoscopia exploradora. Se localizó una tumoración a expensas de quiste de mesenterio adherido en la parte anteroposterior a la segunda y tercera porción del duodeno, y en la salida de los vasos mesentéricos se liberó en su parte superior; sin embargo, en esta misma parte se encontró muy adherido al duodeno y a la arteria mesentérica superior, por lo que se decidió drenar el quiste en el transquirúrgico, obteniéndose 180 mL de líquido de tipo seroso. Además se legró la parte interna del quiste y se marsupializó del remanente paraduodenal.

La paciente egresó del procedimiento quirúrgico sin accidentes ni incidentes. Tres días después de la cirugía inició vía oral sin complicaciones, siendo egresada por mejoría y continuando su control por consulta externa.



**Figura 1.**

En la radiografía simple de abdomen de pie y en decúbito se observa una imagen en vidrio desdoblado en hemiabdomen derecho con desplazamiento de vísceras al lado izquierdo.

## DISCUSIÓN

En la literatura médica se han descrito aproximadamente 900 casos de quistes de mesenterio.<sup>5</sup> Este tipo de quiste es la variedad más rara de todas las lesiones quísticas abdominales, variando por su tamaño, que oscila de uno a 30 cm. Un tercio de estos casos se presenta en niños y en este mismo grupo, la localización en el mesenterio suele ser de dos a 10 veces más frecuente que el quiste de epiploon.<sup>5</sup>

Los quistes de origen linfático están recubiertos por células de endotelio aplanado y pueden contener músculo liso y tejido linfóide (linfangiomas) o carecer de estos componentes (quiste de Lisen). Los quistes de origen mesotelial tienen un recubrimiento de células planas cuboidales o columnares y su pared es fibrosa, carecen de fibras musculares lisas o tejido linfóide. Los linfangiomas abdominales no ocasionan síntomas y se descubren generalmente como hallazgos incidentales durante la cirugía abdominal o debido al desplazamiento de otros órganos.<sup>6</sup> Las lesiones más grandes pueden generar obstrucción intestinal por compresión del intestino adyacente, aumento de la circunferencia abdominal y, ocasionalmente, dolor. Además de generar los síntomas ya mencionados, también pueden presentar falla renal por compresión, herniación de escroto, vólvulos e isquemia intestinal.<sup>6</sup>

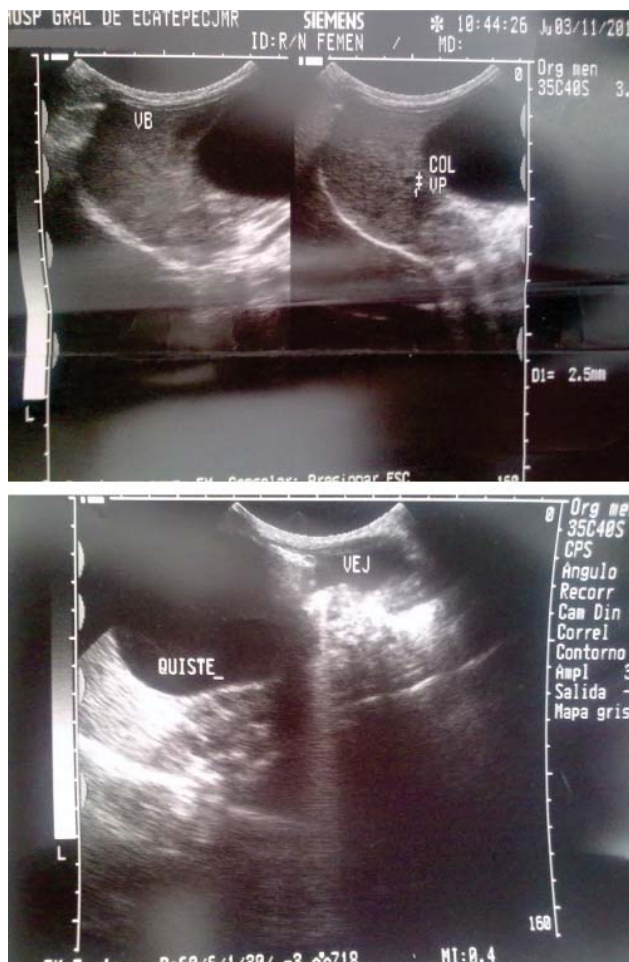En los quistes de mesenterio, los más comunes son los mesenterios-ileales; los cuales suelen ser simples,

contienen sangre y pueden ser líquidos serosos o quilosos. A nivel ileal y de colon, frecuentemente se tratan de quistes serosos y en yeyuno suelen ser quilosos.<sup>5</sup>

En los niños se ha propuesto la siguiente clasificación:<sup>7</sup>

1. Quistes de origen linfático.
  - Quiste linfático simple.
  - Linfangioma.
2. Quistes de origen mesotelial.
  - Quiste mesotelial simple.
  - Mesotelioma quístico benigno.
  - Mesotelioma quístico maligno.
3. Quistes de origen entérico.
  - Quiste entérico de duplicación.
  - Quiste entérico.
4. Quiste de origen urogenital.
5. Teratoma quístico maduro (dermoide).
6. Pseudoquiste maduro (dermoide).
  - a) De origen traumático.
  - b) De origen infeccioso.

Inmunohistoquímicamente, los quistes de tipo linfático son positivos para vimentina y ocasionalmente para los marcadores vasculares FVIII, CD34 y CD31, específicamente para marcadores del endotelio linfático D240. Los de origen mesotelial son positivos para vimentina, pero expresan marcadores epiteliales como citoqueratinas y, esporádicamente, enfermedad mitroaórtica (EMA).<sup>6</sup>



**Figura 2.** Lesión quística en epigastrio de 6 x 5 cm bien limitada, de superficie regular y consistencia blanda con hígado y vesícula normales, sin dilatación de vía biliar intra y extrahepática.

Respecto a los estudios de imagen, se sugiere que en definitiva estén orientados con base en la historia clínica y exploración física, siguiendo un orden de aplicación de los estudios, donde los rayos X simples sean los que den la orientación para la presencia de masa, una vez que a la exploración física fuese detectada. Posteriormente se solicitan estudios de ultrasonografía y tomografía abdominal que distinguirán entre la masa sólida y quística, proporcionando además la localización. Se deberá de limitar si está en el retroperitoneo o en abdomen y si depende o no de una estructura vascular o de la pared intestinal, para lo cual se hace indispensable realizar los estu-

dios contrastados.<sup>8</sup> La tomografía computada suele determinar la extensión y el contenido (mientras que la resonancia magnética comprueba el grosor de la pared quística), así como identificar la presencia de los septos, calcificaciones o grasa.<sup>8</sup> Si es quiste dermoide puede tener piezas dentarias y pelo, y puede detectarse por rayos X simples.<sup>3</sup>

En caso de dudas, la aspiración con aguja de la masa ayuda al diagnóstico diferencial entre el pseudoquiste de páncreas, linfagioma y mesotelioma quístico.<sup>9</sup> Actualmente, la laparoscopia es otra alternativa para mejorar la localización y caracterización del quiste antes de la intervención definitiva.<sup>9</sup>

En el manejo definitivo, y ante la posibilidad de ocasionar un crecimiento asintomático o complicaciones graves, la exéresis es la opción, aun en casos asintomáticos; aunque si únicamente se punciona, ésta presenta demasiadas recidivas.<sup>9</sup>

Cuando enfrentamos una masa abdominal o su posibilidad en el paciente neonato, será de ayuda enfocar la posibilidad diagnóstica bajo el abordaje de las masas abdominales.<sup>7</sup> Dentro de la evaluación clínica del neonato con una masa abdominal es obligado observar la forma del abdomen, ver las características de la masa, tamaño, forma, movilidad, sensibilidad y consistencia. Estos datos informan sobre si se trata de una masa sólida, una masa quística o una masa aireada. Se debe recordar que la mayoría de las masas se originan en el retroperitoneo, pero en el recién nacido crecen hacia la cavidad abdominal.

Las masas abdominales dividen la presencia de las tumoraciones en quísticas, sólidas y quísticas hidroaéreas. La clasificación ecográfica las divide en:<sup>8</sup>

1. Sólidas: riñón poliquístico, neuroblastoma, nefroblastoma y teratoma.
2. Quísticas: hidronefrosis y quiste de colédoco.
3. Sólido quísticas: duplicación intestinal, íleo meconial, megacolon y asas obstruidas.
4. Otras masas abdominales, como los quistes de mesenterio y linfangiomas.
5. Masas pelvianas, las cuales se encuentran dentro de este rubro en los quistes de ovario, megavejiga e hidrocolpos.

Otros datos clínicos que ayudan a diagnosticar adecuadamente una tumoración abdominal incluyen:



1. El neuroblastoma se asocia con nódulos subcutáneos, especialmente en brazos y antebrazos.
2. El mielomeningocele anterior se acompaña de un déficit neurológico más alteraciones del vaciamiento vesical.
3. Si se presenta ictericia más una masa en abdomen superior derecho, se deberá descartarse un quiste de colédoco.
4. La presencia de masas de flancos abdominales de manera bilateral hace sospechar la posibilidad de una enfermedad poliquística.

En niños, la mayoría de las masas abdominales se desarrollan en el periodo neonatal. De tal manera que será obligado que la vigilancia ultrasonográfica efectuada por el obstetra o perinatólogo sea precisa para diagnosticar a tiempo y planear con un equipo de especialistas el nacimiento y las posibilidades del manejo de este tipo de pacientes, evitando el riesgo de los procesos isquémicos intestinales agregados. El caso que se presentó en este informe, debido a un diagnóstico tardío, cursó además con una enfermedad isquémica intestinal.

Cabe agregar que para una adecuada atención en los niños con tumoraciones abdominales, es necesario contar con una clínica de problemas congénitos no sólo abdominales sino también torácicos, con la finalidad de mejorar la supervivencia de estos pacientes, en el entendido de que quizás muchas masas puedan

ser intervenidas de manera temprana o planearse la exéresis de la tumoración en el periodo neonatal temprana.

## REFERENCIAS

1. Holder TM. Cirugía pediátrica. Ashkraft. Interamericana. p. 1279.
2. Morales-Mesa E. Quiste de mesenterio en un recién nacido. Rev Cub Pediatr. 2009; 81: 56-8.
3. Socas-Macias M, Ibáñez-Delgado J. Parametric mullerian C y ST. Rev Clin Esp. 2005; 97: 1534-5.
4. de Perrot M, Bründler M, Tötsch M, Mentha G, Morel P. Mesenteric cyst. Toward less confusion? Dig Surg. 2000; 17: 323-8.
5. Raghaupathy R, Krishnamurthy P, Rajamani G, Babenji N. Intraabdominal cystic swelling in children. Laparoscopic approach our experience. J Indian Assoc Pediatr Surg. 2003; 8: 213-7.
6. Chatell J. Abdominal cystic linphangiomas. Eur J Pediatr Surg. 2002; 12: 13-8.
7. Chandler J. The neonato with an abdominal mass. Pediatr Clin North Am. 2004; 51: 979-97.
8. Gunther P. Abdominal tumors in children, 3D visualization and surgical. Planing Eur J Pediatr Surg. 2004; 14: 316-21.
9. Polat C, Ozawak ID. Laparoscopic resection of giant mesenteric cyst. J Laparoendosc Adv Surg Tech. 2000; 10: 337-9.

*Correspondencia:*

**Dr. Martín Noé Rangel Calvillo**  
Hospital General de Ecatepec,  
Teléfono: 55693600, ext. 406 y 686,  
E-mail: drrangelcalvillo@gmail.com

---

## Fe de erratas

En el Núm. 4, volumen 27 de 2013, se publicó el artículo "Ventilación nasofaríngea versus presión positiva continua de la vía aérea nasal como método ventilatorio de rescate. Reporte preliminar", indicándose como autores a César Raul Azcárraga-de Lara, Luis A Fernández-Carrocer, Eucario Yllescas-Medrano.

Los nombres y el orden correctos de los autores deben ser:  
Eucario Yllescas-Medrano, César Raúl Azcárraga-de Lara, Guadalupe Cordero-González, Luis Alberto Fernández-Carrocer

Ofrecemos a los autores una disculpa por el error cometido.  
El editor.