

Síndrome de shock tóxico en el puerperio. Reporte de un caso

Cesar Raúl Aguilar García,* Zalatiel Maycotte Luna,‡ Jesús García Acosta§

RESUMEN

La disminución de la muerte materna es una de las prioridades en los sistemas de salud de los países en vías de desarrollo y el nuestro no es la excepción. Las principales causas de morbilidad en el puerperio son la preeclampsia-eclampsia, la hemorragia obstétrica y la sepsis. Dentro de las causas de sepsis, el síndrome de shock tóxico cuando se presenta en el puerperio cobra una gran relevancia debido a que es una enfermedad rara pero de consecuencias fatales causada por una toxina bacteriana. Se presenta el caso de una paciente con diagnóstico de síndrome de shock tóxico en el puerperio, cursó con choque séptico y disfunción multiorgánica, evolución hacia la mejoría gracias al diagnóstico e intervención oportuna.

Palabras clave: Síndrome shock tóxico, puerperio, rash.

SUMMARY

The reduction of maternal death is one of the priorities in the health systems of developing countries and ours is no exception. The main causes of mortality in the postpartum period are Preeclampsia-eclampsia, obstetric hemorrhage and sepsis. Among the causes of sepsis syndrome toxic shock when presented in the postpartum period is of great importance because it is a rare but fatal disease caused by a bacterial toxin. For a patient with a diagnosis of toxic shock syndrome in the postpartum period, during septic shock and multiorgan dysfunction, evolution toward improvement thanks to diagnosis and intervention is presented.

Key words: Toxic shock syndrome, postpartum, rash.

INTRODUCCIÓN

La preeclampsia-eclampsia, la hemorragia obstétrica y la sepsis son de las principales causas de morbilidad en el parto y puerperio en los países en vías de desarrollo; el abatimiento de la muerte materna es una prioridad en sus sistemas de salud. Dentro de las causas de sepsis, el síndrome

de shock tóxico (SST) cobra una gran relevancia debido a que es una enfermedad sistémica severa que potencialmente pone en peligro la vida del paciente. Cursa con choque séptico y disfunción multiorgánica cuya evolución puede ser fatal si no es atendida oportunamente. Actualmente está claro que este síndrome puede estar producido por el crecimiento del *S. aureus* en muchos sitios, entre ellos la vagina y las heridas quirúrgicas infectadas. Es producida por la toxina del estafilococo aureus y fue descrito por primera vez por Todd en 1978.¹ El SST fue de interés público por su asociación con el uso de tampones que se colonizaban con *Staphylococcus aureus* durante su uso. El tratamiento se basa en el inicio rápido de la terapia antimicrobiana, la restitución de líquidos y un adecuado soporte cardiopulmonar. Se presenta el caso de una paciente con SST en el puerperio, cobra relevancia debido a su condición de puérpera, la presentación clínica así como la evolución que fue satisfactoria al recibir atención adecuada y oportuna.

* Médico Internista e Intensivista adscrito a la Unidad de Cuidados Intensivos. HGZ 197, IMSS.

‡ Médico Internista e Intensivista Jefe de Servicio. Unidad de Cuidados Intensivos.

§ Médico Internista Jefe del Servicio de Medicina Interna.

Hospital General de Texcoco Bicentenario «Guadalupe Victoria» del Instituto de Salud del Estado de México.

Fecha de recepción: 17 de julio 2015

Fecha de aceptación: 11 de agosto 2015

Este artículo puede ser consultado en versión completa en <http://www.medigraphic.com/medicinacritica>

CASO CLÍNICO

Mujer de 17 años con embarazo de término resuelto vía cesárea Kerr sin complicaciones. Cuatro días posteriores a la cirugía presenta ataque al estado general, mialgias, artralgias, fiebre intermitente, evacuaciones líquidas abundantes más de 15 en 24 horas, vómito, deshidratación y síncope de tiempo no determinado; es trasladada a medio particular en donde la atención inicial reporta TA 80/40 mmHg, FC 112 \times minuto, FR 27 \times minuto, mal estado general, pálida, deshidratada e icterica, inician reanimación con cristaloides así como soporte vasopresor con dopamina. Los exámenes de laboratorio iniciales reportan hiperazoemia e hiperbilirrubinemia por lo que es referida a hospital institucional con diagnóstico de síndrome de Hellp. Los exámenes de laboratorio iniciales reportaron: glucosa 41 mg/dL, urea 120 mg/dL, BUN 60 mg/dL, creatinina 6.9 mg/dL, ácido úrico 10.9 mg/dL, bilirrubina total 2.71 mg/dL, directa 2.20 mg/dL, indirecta 0.5 mg/dL, TGP 40 U/L, TGO 61 U/L, albúmina 2.1 mg/dL, DHL 233 U/L, Hb 8.4 g/dL, Hto 28%, plaquetas 111,000 mm^3 leucocitos 8,000 mm^3 . Ingresa con hipotensión 80/49 mmHg, FC 160 \times min saO₂ 80%, se inicia reanimación hídrica con cristaloides 2,000 mL, dextrosa, oxígeno suplementario con lo que incrementó la sO₂ a 95%. El USG de hígado y vías biliares reveló hígado de 191 mm, parénquima homogéneo sin evidencia de lesiones sólidas o quísticas, porta de 13 mm, riñones normales, sin restos placentarios y sin líquido libre. Persiste con hipotensión refractaria al manejo con cristaloides por lo que se ingresó a la Unidad de Terapia Intensiva con TA 76/49 mmHg, presión arterial media 58 mmHg, índice de choque de 2; inicia soporte vasopresor con norepinefrina. Gasometría pH 7.26, pcO₂ 13, pO₂ 101, HCO₃ 5.8 meq/L, be⁻21 meq/L, saO₂ 97%, svO₂ 64%. Al explorarla se encontraron estertores subcrepitantes difusos con derrame pleural. La radiografía de tórax muestra infiltrado alvéolo intersticial difuso (Figura 1).

Se decide el manejo avanzado de la vía aérea y ventilación mecánica por deterioro respiratorio y persistencia del estado de choque. En abdomen se encontró la herida quirúrgica con eritema perilesional, confluyente en periné, edema vulvar, además de rash y eritema en miembros pélvicos (Figura 2).

Paraclínicos de control Hb 9.4 g, Hto 31%, plaquetas 13,400 mm^3 , leucocitos 32,000 mm^3 , Tp 16 seg, INR 1.26, BUN 57 mg/dL, urea 122 mg/dL, creatinina 6.6 mg/dL, albúmina 1.3 mg/dL, bilirrubina total de 2.7 mg/dL, directa de 2.5 mg/dL, indirecta

ta 0.2 mg/dL, sodio 134 mmo/L, potasio 3.8 mmo/L, cloro 89 mmo/L. Se continuó manejo con soporte vasopresor, analgesia, ventilación mecánica protectora así como antibióticos, imipenem, metronidazol y vancomicina. Cuarenta y ocho horas posteriores al ingreso a la Unidad de Cuidados Intensivos presenta edema, eritema y secreción purulenta por la herida quirúrgica, hay dehiscencia con áreas de necrosis de la piel, descamación y esfacelacion alrededor de la misma, hubo incremento del eritema en ambos muslos con afección vulvar y descamación (Figura 3).

El USG pélvico de control sin restos placentarios ni líquido libre. Se transfundió un concentrado eritro-




Figura 1. RX de tórax con infiltrado alvéolo intersticial difuso.

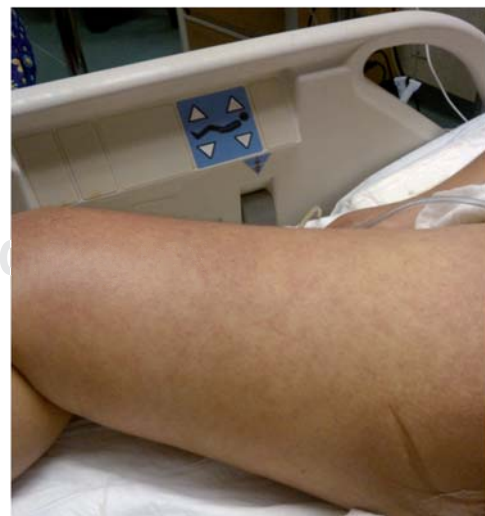

Figura 2. Eritema y Rash en miembros pélvicos.

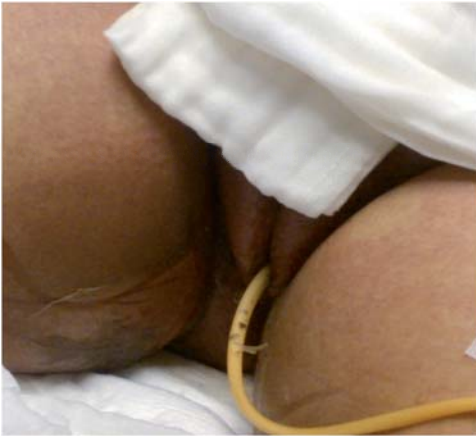

Figura 3. Descamación vulvar en el síndrome de shock tóxico.

citario y cuatro aféresis plaquetarias; no presentó sangrado. El hemocultivo fue positivo para *Staphylococcus hominis*. Evolucionó hacia la mejoría logrando la estabilidad hemodinámica con el retiro del vasopresor, corrección de las alteraciones hematológicas, adecuados flujos urinarios, progresión y retiro de la ventilación mecánica. Se resolvieron las fallas orgánicas y fue egresada estable de la unidad. Se estableció el diagnóstico de síndrome de shock tóxico debido a los criterios clínicos, a la falla multiorgánica, el rash, descamación de la piel así como por los exámenes solicitados presentando positividad para exotoxina 1 del *Staphylococcus aureus*. Su evolución fue favorable siendo egresada de la unidad estable.

DISCUSIÓN

El síndrome de shock tóxico (SST) es una enfermedad sistémica aguda con una vasta gama de manifestaciones de la respuesta inflamatoria sistémica causada por la exotoxina (TSST-1) del *Staphylococcus aureus*. Es poco frecuente pero tiene altos índices de mortalidad y morbilidad. Está asociado clásicamente con la menstruación y el uso de tampones, pero hay otras causas que lo pueden originar, entre ellas el postoperatorio inmediato y puerperio como se presenta en este caso. Se manifiesta como una enfermedad brusca y grave con fiebre, hipotensión, eritrodermia macular difusa que evoluciona a disfunción multiorgánica. Se divide en dos grandes grupos: menstrual asociado al uso de tampones y no menstrual afectando a hombres, neonatos, mujeres con infecciones de vías urinarias, en

el puerperio e infecciones óseas, de piel y tejidos blandos.^{1,2} El SST en el postparto se puede llegar a presentar hasta 1 o 2 semanas; sin embargo no es la regla; es el prototipo de la respuesta inflamatoria sistémica secundario a una agresión de tipo infecciosa producida por una exotoxina y mediada por la respuesta inmune.

En la mayoría de los casos el agente etiológico es el *Staphylococcus aureus* y en la patogenia de este síndrome se ha involucrado a las exotoxinas TSST-1, además de otras enterotoxinas denominadas eritrógenas A, B, y C producidas por el *Streptococcus pyogenes* con una mortalidad cinco veces superior a la producida por el *Staphylococcus aureus*.^{3,4} Las enterotoxinas son los principales factores de virulencia y por el grado de estimulación que provocan al sistema inmunológico se han incluido dentro del grupo de superantígenos. Los superantígenos son un grupo de proteínas de 20-30 KD endógenos o exógenos; en comparación con los antígenos comunes tienen diferencias notables en la forma de activación de la célula T. Los superantígenos desencadenan varias actividades biológicas entre ellas mitogénesis del linfocito T, pirogenicidad, anergia o deleción, apoptosis y autoinmunidad.^{5,6} Los mecanismos desencadenantes de estos procesos no están muy claros. El planteamiento «el síndrome de shock tóxico estafilocócico es producido por un superantígeno», se basa en el hecho de que la toxina 1 del SST estimula la proliferación y activación de linfocitos T con la consiguiente producción de citoquinas, lo que tendría un rol preponderante en la patogénesis de esta enfermedad induciendo fiebre e inflamación. Para que la enfermedad se produzca, el paciente debe ser colonizado o infectado por una cepa toxigénica y debe carecer de un nivel adecuado de anticuerpos para la toxina que produce; esto explica que esta complicación se produce generalmente en gente joven, ya que más de 90% de los adultos tiene anticuerpos contra las toxinas que pueden producir.

El desarrollo del SST implica tres etapas distintas: La proliferación local de las bacterias productoras de toxinas en el sitio de la infección, la producción de la toxina, y la exposición de esta toxina al sistema inmune con la respuesta resultante.⁵

El diagnóstico es fundamentalmente clínico; la sintomatología aparece rápidamente en un periodo de 2-3 días o en tan sólo 12 horas en el postoperatorio o postparto como en el caso de esta paciente. Se puede presentar un cuadro autolimitado por síntomas constitucionales, fiebre, diaforesis, diarrea,

mialgias, síntomas gastrointestinales o hasta la progresión a un cuadro de sepsis grave, shock séptico y disfunción multiorgánica. La fiebre mayor de 38.9 grados y la eritrodermia macular difusa son característicos; la descamación puede presentarse tardíamente hasta 1-2 semanas principalmente en palmas de las manos y pies. Un caso probable de SST debe tener cinco o más manifestaciones clínicas:

1. Fiebre mayor a 38.9 grados
2. Rash eritematoso macular.
3. Descamación.
4. Hipotensión
5. Afección de tres o más órganos: gastrointestinal (vómito, diarrea); muscular (mialgias, artralgias, con elevación de la CPK); mucosas (vaginitis, mucositis, conjuntivitis); renal (elevación de azoados); hematológico (plaquetopenia); cardiopulmonar (SDRA, edema agudo pulmonar); hepático (hiperbilirrubinemia, hipertransaminasemia); neurológico (signos focales, somnolencia).
6. Resultados negativos en las pruebas si son obtenidas: hemocultivo, líquido cefalorraquídeo, orina, herida quirúrgica, vaginal, etc.^{1,7,8}

El tratamiento inicial antimicrobiano es empírico ya que en las primeras fases no es posible diferenciar las diversas formas clínicas del SST, por lo tanto el tratamiento incluye antibióticos antiestafilocócicos junto a antibióticos que disminuyen la producción de toxinas como la clindamicina, el tratamiento debe ser vía IV a dosis máximas durante 10 días como mínimo para erradicar al microorganismo y evitar recurrencias. En el tratamiento de la sepsis en la paciente obstétrica ya sean gestantes o púerperas es fundamental realizar un diagnóstico precoz e iniciar lo antes posible una estrategia terapéutica agresiva con antibióticos de amplio espectro así como el soporte multiorgánico requerido en la Unidad de Cuidados Intensivos.^{9,10}

Se confirma el caso acorde al cuadro clínico con los criterios descritos, la exploración física con descamación cutánea así como eritema, rash en miembros pélvicos y la positividad para la exotoxina 1.

La paciente fue diagnosticada inicialmente como síndrome de HELLP por las alteraciones hepáticas y la plaquetopenia; sin embargo, desde su ingreso ya presentaba disfunción multiorgánica que ameritó cuidado intensivo; su cuadro clínico previo con afección multiorgánica además del eritema macular en miembros pélvicos, la descamación del área vulvar y perineal dieron la pauta para el diagnóstico y el manejo oportuno, lo cual evitó una muerte materna.

BIBLIOGRAFÍA

1. Esteban CM, Floristan VJ, Olagorta GS, Belloc SJ, García IJ. Síndrome de Shock Tóxico: clínica y diagnóstico. *Rev Asoc Mex Med Crit y Ter Int*. 2013;27(3):183-186.
2. Figueroa DR, Aguilar BI. Síndrome de choque tóxico secundario a cirugía Ginecológica. *Perinatol Reprod Hum*. 2001;15:152-157.
3. Ossa G, Boehme C. *Infecciones estafilocócicas*. Unidad de Infectología, Universidad de la Frontera. (Consultado 10 febrero de 2015) Disponible en: www.med.ufro.cl/clases_apuntes/.../infecciones-estafilococicas.pdf
4. Santolaya de PM. Superantígenos y su rol en las enfermedades infecciosas. *Rev Med Chile*. 1998;126(7):1-8.
5. Davis D, Gash-Kim TL, Heffernan EJ. Toxic shock syndrome: case report of a postpartum female and a literature review. *J Emer Med*. 1998;16(4):607-614.
6. Cortez F. Superantígenos. *Dermatología Peruana*. 1997;7(1):1-8.
7. Herzer CM. Toxic shock syndrome: broadening the differential diagnosis. *J Am Board Fam Pract*. 2001;14(2):13-16.
8. Golden S. Group A streptococcus and streptococcal toxic shock syndrome: a postpartum case report. *J Midwifery Womens Health*. 2003;48(5):357-359.
9. Lagunés J, Casanova I, Reina C, Carmona P, Pirola A, De Andrés J. Sepsis puerperal tardía con shock séptico y disfunción cardiaca. *Rev Esp Anestesiol Reanim*. 2011;58:387-389.
10. Feigenberg T, Sela HY, Applbaum YH, Mankuta D. Puerperal widespread pyomyositis after group A streptococcal toxic shock syndrome. *Isr Med Assoc J*. 2008;10:483-484.

Correspondencia:

Cesar Raúl Aguilar-García
 Unidad de Cuidados Intensivos Adultos
 Francisco Sarabia s/n
 Col. San Juanito, 56121
 Texcoco de Mora, Edo. de México
 E-mail: miymc2010@hotmail.com

Fe de erratas

En el Editorial que corresponde al volumen XXIX, número 4 (oct.-dic.) del año 2015, el párrafo 5 menciona:

"... del Dr. Manuel Díaz de León, quien la ha dirigido en los últimos **siete** años ..."
 Debe decir: "... **nueve** años ..."