

## Doppler transcraneal y cese de la circulación cerebral en muerte encefálica

Ángel Augusto Pérez Calatayud,\* Raúl Carrillo Esper,‡  
Alejandro Díaz Carrillo,\* Adriana Denise Zepeda Mendoza\*

### CASO CLÍNICO

Paciente femenina de 72 años de edad con antecedentes de carcinomatosis meníngea, ingresa a la Unidad de Terapia Intensiva por presentar deterioro neurológico y estado epiléptico. A su ingreso responde al manejo inicial anticomicial, presentando a las pocas horas del ingreso anisocoria y posteriormente midriasis, se realiza monitoreo Doppler con ultrasonido encontrando flujo reverberante, compatible con muerte cerebral, la cual fue confirmada con estudio electroencefalograma. Se realizó estudio de tomografía computada, la cual reporta edema cerebral leve, sin alteración en las estructuras mesencefálicas cisternas y cuarto ventrículo libre, al igual que los ventrículos laterales, no existe evidencia de sangrado ni signos tempranos de evento isquémico.

### DISCUSIÓN

La aplicación del efecto Doppler en sus dos modos, continuo y pulsado, combinado con el modo B y con el Doppler color, brinda simultáneamente informa-

ción en tiempo real acerca de la estructura anatómica y del flujo sanguíneo. La aparición del Doppler transcraneal en 1982 permitió conocer las condiciones hemodinámicas de la circulación intracraneal.<sup>1-3</sup>

La ultrasonografía Doppler transcraneal (DTC) también ha supuesto un avance significativo en el diagnóstico de muerte encefálica. En esta situación, las modificaciones observadas en el ultrasonido en un paciente que va desarrollando un paro circulatorio cerebral por el incremento progresivo de la presión intracraneal consisten en:

#### Fase previa al cese circulatorio

**Patrón de alta resistencia.** En esta situación, los valores de presión intracraneal se acercan a los de la presión arterial media, descendiendo el flujo sanguíneo cerebral.

#### Fase de cese circulatorio

**Patrón de separación diástole-sístole.** Representa el primer estadio del cese circulatorio. Se caracteriza por la presencia en el ultrasonido Doppler de una onda sistólica de flujo anterógrado (denominada por algunos autores «pico sistólico») asociada con la existencia de una onda de flujo, también anterógrado, de escasa duración durante el periodo mesodiastólico.

**Patrón de flujo reverberante.** El registro ultrasonográfico en esta fase muestra la existencia de un pico sistólico positivo seguido de una onda diastólica retrógrada (*Figura 1*).

**Patrón de espigas sistólicas aisladas.** Se caracteriza por la existencia de una onda de flujo positiva de muy corta duración y baja velocidad, coincidente con el inicio del ciclo cardíaco.

\* Medicina de Urgencias. Medicina del Enfermo en Estado Crítico.

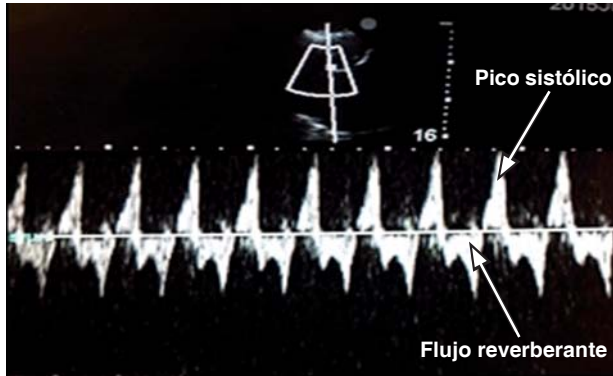
‡ Academia Nacional de Medicina. Academia Mexicana de Cirugía. Jefe de UTI.

Fundación Clínica Médica Sur. Grupo Mexicano para el Estudio de la Medicina Intensiva (GMEMI).

Fecha de recepción: 04 de agosto 2015

Fecha de aceptación: 14 de septiembre 2015

Este artículo puede ser consultado en versión completa en <http://www.medigraphic.com/medicinacritica>



**Figura 1.** Doppler transcraneal de fase de cese circulatorio patrón de flujo reverberante.

**Ausencia de señal de flujo.** En los estadios avanzados del cese circulatorio, la obstrucción al flujo sanguíneo se extiende más allá de las arterias intracraneales hasta las arterias de la base del cráneo (arterias insonadas mediante ultrasonido Doppler transcraneal).<sup>4</sup>

El Doppler transcraneal es una tecnología que permite la evaluación no invasiva del estado de la circulación cerebral, con aplicaciones en la determinación de paro circulatorio cerebral en pacientes con sospecha de muerte encefálica. La presencia de estos cambios en el patrón espectral detectados

por DTC cuando existen datos clínicos de muerte encefálica constituye una prueba confirmatoria inequívoca de muerte encefálica a pesar de que en nuestro país no está legislado aun su uso como estudio confirmatorio de ausencia de flujo cerebral en estos casos.

#### BIBLIOGRAFÍA

1. Aaslid R, Markwalder TM, Nornes H. Noninvasive transcranial Doppler ultrasound recording of flow velocity in basal cerebral arteries. *J Neurosurg.* 1982;57:769-774.
2. Reid J, Spencer M. Ultrasonic Doppler technique for imaging blood vessels. *Science.* 1972;176:1.235-1.236.
3. Spencer M, Reid J, David D, Paulson P. Cervical carotid imaging with a continuous wave Doppler flow meter. *Stroke.* 1974;5:145-154.
4. Domínguez-Roldán JM, Barrera-Chacón JM, Rivera-Fernández MV, García-Alfaro C. Sonografía Doppler transcraneal: su utilidad en el diagnóstico de la parada circulatoria cerebral que acompaña a la muerte encefálica. *Med Intensiva.* 2000;24(4):151-160.

#### Correspondencia:

Dr. Ángel Augusto Pérez Calatayud  
Fundación Clínica Médica Sur.  
Puente de Piedra Núm. 150,  
Col. Toriello Guerra, 14050,  
Deleg. Tlalpan, México, D.F.  
Tel: 52(55) 54 24 72 00, ext. 4139  
E-mail: gmemiinv@gmail.com