

HOSPITAL GENERAL DOCENTE
"CAPITÁN ROBERTO RODRÍGUEZ FERNÁNDEZ"
MORÓN

Criptococosis cerebral en paciente inmunocompetente. Presentación de caso y revisión de la literatura

Cryptococcal Meningitis in immunocompetent patient. A case presentation and review of the literature

Ignacio Martínez Rodríguez (1), Alberto Moronta Enrique (2), Yohander Nordelo Fernández (2), María Amalia Borrego Armas (3), Silvia Bárbara Álvarez González (4).

RESUMEN

Las meningoencefalitis por criptococo son poco comunes en personas inmunocompetentes. El hongo causante de esta enfermedad se encuentra en los suelos, sobre todo en los abonados con deyecciones de palomas; la infección se adquiere por inhalación del hongo. Esta infección es mortal si no reciben tratamiento específico y cuya muerte puede producirse en cualquier momento. Es importante la realización de la punción lumbar, que es una prueba de marcada utilidad en estos casos; mediante la preparación con tinta china del sedimento del líquido cefalorraquídeo, con el objetivo de lograr un diagnóstico certero. En el presente año se han reportado 5 pacientes inmunocompetentes con diagnóstico de Meningoencefalitis por criptococos en el Hospital General Docente "Capitán Roberto Rodríguez Fernández" de Morón por lo que se realizó la presentación de caso de un paciente con esta entidad, ingresado en la Unidad de Cuidados Intensivos de este hospital. Efectuar un correcto y profundo interrogatorio a los pacientes es de vital importancia para orientarse hacia el diagnóstico de este tipo de enfermedades. Se debe incluir el estudio del líquido cefalorraquídeo por el método de la tinta china en los exámenes de rutina de pacientes con cuadros neurológicos para descartar posibles etiologías micóticas.

Palabras clave: MENINGITIS CRIPTOCÓCICA/diagnóstico.

1. Especialista de 1er Grado en Medicina Interna. Especialista de 2do Grado en Medicina Intensiva y Emergencias. Máster en Urgencias Médicas. Profesor Asistente. Aspirante a Investigador agregado.
2. Estudiante de 3er año de Medicina. Alumno Ayudante de la especialidad de Medicina Intensiva y Emergencias.
3. Estudiante de 3er año de Medicina. Alumno Ayudante de la especialidad de Medicina Interna.
4. Estudiante de 3er año de Medicina. Alumno Ayudante de la especialidad de Ginecobstetricia.

INTRODUCCIÓN

La criptococosis es una micosis sistémica de distribución mundial, producida por un hongo levaduriforme encapsulado (*Cryptococcus neoformans*). Es una micosis de curso subagudo o crónico que una vez diseminada silenciosamente a través del torrente sanguíneo hasta el cerebro, provoca conglomerados de criptococos en zonas perivasculares de la sustancia gris cortical, ganglios basales y, en menor grado, en otros sitios del sistema nervioso central, es esta localización más del 75% de los casos (1-4).

Desde la década de los años 50 se reportó esta enfermedad en Cuba; a partir de entonces se han diagnosticado casos esporádicos de criptococosis asociados con alcoholismo, trasplantes de órganos o con alguna otra condición debilitante. Con la introducción del SIDA en Cuba (1986), el número de pacientes afectados por esta micosis se ha incrementado con el decursar de los años. (5) Aunque se han reportado casos en pacientes en los que no se ha podido comprobar algún grado de comprometimiento inmunológico, en quienes generalmente se limita a un cuadro clínico pulmonar leve o a una meningoencefalitis subaguda o crónica (6).

El hongo se encuentra en los suelos, sobre todo en los abonados con deyecciones de palomas; la infección se adquiere por inhalación del hongo y se considera muy poco probable su entrada por otras vías, tales como la piel, las mucosas y las lesiones traumáticas. Las levaduras pueden mantenerse viables en los excrementos de las palomas durante dos o más años, siempre que se encuentren a resguardo de los rayos solares, ya que estos son esterilizantes. Esta situación hace muy importante el control de la cría de aves, fundamentalmente palomas, que en muchos lugares de Cuba se lleva a cabo en edificios multifamiliares y áreas muy pobladas.

La mayoría de los enfermos presentan meningoencefalitis al realizar el diagnóstico; forma de infección mortal si no reciben tratamiento específico y cuya muerte puede producirse en cualquier momento, desde semanas hasta varios años después de experimentar los síntomas. Las primeras manifestaciones son: cefalea, náuseas, marcha tambaleante, demencia, irritabilidad, confusión y visión borrosa, acompañados de fiebre y la rigidez de la nuca, que a veces pueden ser leves, pero nunca están ausentes.

El diagnóstico de meningoencefalitis por *Cryptococcus neoformans* se realiza mediante 5 pilares: el cuadro clínico, la epidemiología, la microbiología, la serología y la imagenología. Es importante la realización de la punción lumbar, que es una prueba de marcada utilidad en estos casos; mediante la preparación con tinta china del sedimento del líquido cefalorraquídeo centrifugado lo que posibilita la visualización de levaduras encapsuladas en la mitad de los afectados; también se puede realizar el cultivo en medio Agar Sabouraud o Agar Sangre sin añadir cicloheximida. Esta entidad es poco frecuente en el medio, de escasa documentación y con pronóstico extremadamente reservado (7-11).

En Estados Unidos padecen criptococosis entre el 5 y 10% de los pacientes de SIDA; pero en África y otros países subdesarrollados esta cifra es mucho mayor. De los enfermos de criptococosis, un 25% pueden ser inmunocompetentes, con la excepción de los portadores de citopenia CD4 idiopática. La criptococosis es frecuente entre los 20 y 50 años y predomina en varones con una frecuencia de cada 4/1 (12-13).

En el presente año se han reportado 5 casos de pacientes con diagnóstico de Meningoencefalitis por Criptococos en el Servicio de Medicina Interna del Hospital General Docente " Capitán Roberto Rodríguez Fernández" de Morón por lo que se realizó la presentación de un caso, para el cual se hizo una revisión de la Historia Clínica de un paciente con esta entidad, ingresado en la Unidad de Cuidados Intensivos de este hospital. De su expediente fueron extraídos los datos evolutivos durante el tiempo que fue tratado, así como el resultado de las investigaciones realizadas.

PRESENTACIÓN DE CASO

Paciente MMG de 50 años de edad, sexo masculino, raza blanca, cubano, obrero agrícola residente en la provincia de Ciego de Ávila, municipio Ciro Redondo, localidad El Manguito. Con antecedentes de salud; acude a cuerpo de guardia remitido de su área de salud aquejado de cefalea intensa en hemicráneo izquierdo desde aproximadamente una semana, acompañada de fiebre de 38°C, que no alivian con la administración de analgésicos y antipiréticos respectivamente, se acompañaba, además, de náuseas y un vómito de contenido alimentario. Presentaba una ligera rigidez de nuca y además tuvo una convulsión. Por lo cual se decidió su ingreso para mejor estudio y tratamiento en la sala de Medicina Interna con un diagnóstico de Meningoencefalitis bacteriana.

Datos positivos al interrogatorio:

Presenta cefalea intensa en región izquierda de la cabeza, así como la mitad de la cara; de carácter pulsátil que no alivia con la administración de Dipirona en tabletas, acompañada de fiebre de 38°C, acompañado además de náuseas y vómitos de contenido alimentario y presentó una convulsión en su área de salud.

Signos positivos al examen físico:

Sistema Nervioso: Desorientado en tiempo, espacio y persona. Rigidez nuchal +.

Fondo de ojo: No se precisa borde papilar, ni pulso venoso. Patrón vascular conservado. Mácula sin alteración. No hemorragias. Dado el cuadro clínico del paciente y los hallazgos fondoscópicos impresiona papiledema.

Exámenes complementarios al ingreso:

Líquido Cefalorraquídeo (LCR) citoquímico: Células 200×10^6 /L; Glucosa: 2.5mmol/L; Pandy: +++

LCR bacteriológico sin crecimiento bacteriano.

Hemograma: Hto: 0.37, Hb: 12.2 g/l

Leucograma: 14.4×10^9 /l

Glicemia: 5.0 mmol/l

Creatinina: 94.2 mmol/l

Ionograma: Na^+ : 132 mmol/l, K^+ : 4.58 mmol/l, Cl^- : 95.9 mmol/l

Hemogasometría: pH: 7.37, PCO_2 : 36.5 mm Hg, HCO_3^- : 26.1mmol/l

Debido al empeoramiento del cuadro clínico y a su evolución desfavorable se decidió su traslado a la Unidad de Cuidados Intensivos de Adultos.

Se le realizó una Tomografía Axial Computarizada (TAC) simple de cráneo donde se observó una imagen hipodensa difusa en región temporoparietoccipital izquierda que produce compresión del ventrículo lateral de ese mismo lado y desvía a 1cm a la derecha las estructuras de la línea media. (Ver Anexos No.1; No.2 y No.3)

Se le realizó la punción lumbar para estudio del Líquido Cefalorraquídeo (LCR) mediante el método de la tinta china, buscando la presencia de Cryptococcus, debido a que el paciente tiene en el patio de su casa aves de corral y palomas con las cuales mantenía contacto. Posteriormente se recibe resultado donde se observan células levaduriformes encapsuladas abundantes, compatibles con Cryptococcus spp.

Diagnóstico: Meningoencefalitis por Cryptococcus

DISCUSIÓN

Se puede plantear que esta Meningoencefalitis por Cryptococcus se presentó hace mucho más tiempo atrás, de manera asintomática, y comenzó a dañar el Sistema Nervioso Central de manera silente; hasta que comenzó la aparición de los primeros síntomas, se manifiestan con cefalea intensa de carácter pulsátil, fiebre de 38°C , náuseas y vómitos. Posteriormente se fueron agravando los síntomas y signos hasta caer en un estado de coma profundo, con una puntuación de 3/15 en la escala de Glasgow, ptosis palpebral, reflejos débiles, rigidez nuchal++. Se recoge como antecedentes haber estado en contacto con aves de corral y palomas que son portadoras del agente etiológico de la enfermedad en cuestión; por lo que el debut del cuadro clínico tuvo relación con este incidente.

Por la amplia diseminación del criptococo sobre todo por aves de corral y palomas, el contacto con el agente causal queda garantizado, además en los lugares con malas condiciones higiénicas los huéspedes inmunocompetentes, presentan una infección asintomática y autolimitada, con curación espontánea, o no sufren infección en absoluto, esto no ocurrió en el caso del cual se trata, en que el paciente evolucionó desfavorable neurológicamente, con depresión ventilatoria que requirió Ventilación Mecánica Artificial con el desarrollo posterior de algunas complicaciones, como la polineuropatía.

Al revisar la literatura se encontró el reporte de dos casos de esta patología en pacientes inmunocompetentes en Cuba. Paciente de 27 años de edad con sistema inmunológico normal procedente de Matanzas, que ingresa para estudio por presentar vértigo ligero durante aproximadamente tres meses sin otro signo, se hace diagnóstico de tumor de fosa posterior, que finalmente se opera y resultó ser un criptococoma cerebral y una meningoencefalitis a criptococo, en un paciente con sistema inmunológico normal hasta ese momento (15). Paciente del sexo masculino, de 20 años de edad, de la raza blanca y recluta del Servicio Militar General, con antecedentes de salud anterior, que acudió al cuerpo de guardia por presentar fiebre de 38°C de 3 días de evolución, que no cedía con antipiréticos y que se acompañaba de intenso dolor de cabeza a predominio frontal (13).

Es el mayor número de reportes en pacientes con alguna forma de inmunodepresión.

En esta misma Unidad de Cuidados Intensivos se asistió una paciente femenina de 60 años, procedente de área urbana, con antecedentes de hipertensión arterial y artritis psoriásica, que llevaba tratamiento con metrotexate (16).

En la provincia de Santiago de Cuba se reportó el caso de un paciente de la raza negra, sexo masculino, 32 años de edad, cubano, con antecedentes de ser seropositivo del VIH/SIDA desde

1990. Su primer síntoma consistió en un cuadro de cefalea (que se mantuvo durante toda su evolución); pero 10 días después apareció irritabilidad, que fue en incremento paulatinamente, acompañada de náuseas e incluso vómitos en ocasiones, marcha tambaleante, fotofobia, confusión mental y visión borrosa (3).

En la provincia de Sancti Spíritus se presentó el caso de una paciente femenina de 75 años, de raza negra, con antecedentes de paludismo que acude a consulta por pérdida de la sensibilidad y la motilidad y cefalea, a la cual se le diagnosticó criptococosis meníngea y SIDA con el estudio del líquido cefalorraquídeo y las diferentes pruebas para VIH (14).

Se presentó el caso de un paciente con trasplante renal, de 64 años, trabajador de una granja avícola, que sufrió una meningoencefalitis a los 6 meses de recibir tratamiento inmunosupresor, es atendido en el Centro de Investigaciones Médico Quirúrgicas (17).

La incidencia de criptococosis cerebral es mayor en pacientes con inmunodepresión sin embargo se pudo comprobar que una vez que se desarrolla la infección en individuos inmunocompetentes no existen diferencias significativas en las formas de presentación.

La droga de elección es el anfotericin B, que pertenece a la familia de los polienos, el cual tiene efecto antifúngico y actividad inmunomoduladora. Se emplea habitualmente a la dosis de 0,3 a 1 mg/kg/d en perfusión endovenosa, diaria o en días alternos, hasta alcanzar 1,5 a 2 gramos de la droga en espacio de 1 a 3 meses, según la localización y sobre todo el estado inmunitario del paciente. Dada su nefrotoxicidad es necesaria la vigilancia de la función renal. De fallar el tratamiento por vía endovenosa, se puede recurrir a la vía intratecal (13). Como medicamento alternativo estaría el fluconazol, que es un tiazólico que es hidrosoluble, difunde a través de las meninges y se elimina por la orina de forma activa. Sus resultados pueden compararse a aquellos obtenidos con el anfotericin B. Se administra por vía oral o endovenosa a la dosis de 50 a 400 mg/kg/d en dosis única (máximo 800 mg). Entre sus efectos indeseables están los gastrointestinales (diarrea, vómitos, náuseas), cefalea, rash cutáneo y el aumento de las transaminasas, pero es rara la nefrotoxicidad grave. Otro fármaco indicado sería la 5-fluocitosina, que se emplea generalmente asociada al anfotericin B, ya que la monoterapia parece provocar la aparición de cepas resistentes. La posología empleada es de 100 a 200 mg/kg/d vía oral en 3 ó 4 tomas. Su toxicidad es bastante reducida y puede ser hepática, digestiva y sobre todo hematológica (14).

Este paciente recibió tratamiento específico con Anfotericin B 0.7 mg/kg/día por 4 semanas; después continuó con Fluconazol 800 mgs día por 8 semanas con el cual mantuvo una evolución favorable.

Después de un mes de estar recibiendo el tratamiento, se le realizó una TAC simple de cráneo evolutiva donde se comprobó que la imagen antes descrita se encontraba en resolución, sin signos de edema y sistema ventricular normal. (Ver Anexos No.4; No.5 y No.6)

CONCLUSIONES

Efectuar un correcto y profundo interrogatorio a los pacientes es de vital importancia para orientarse hacia el diagnóstico certero y oportuno de este tipo de enfermedades.

Se debe incluir el estudio del LCR por el método de la tinta china en los exámenes de rutina de pacientes inmunocompetentes con cuadros neurológicos para descartar posibles etiologías micóticas.

El control ambiental, con los cuidados y requisitos que requieren la cría de aves, especialmente palomas, son indispensables para evitar la propagación de esta enfermedad.

Está en manos de los médicos de asistencia, el diagnóstico precoz y el tratamiento oportuno e individualizado de la criptococosis, para poder cumplir con su objetivo: devolver salud y calidad de vida a los seres humanos.

ABSTRACT

The Cryptococcus Meningoencephalitis is not very common in immunocompetent people. The fungal agent of this illness is found on the grounds, particularly in those fertilized with doves excretion; the infection is acquired by fungal inhalation. This infection is lethal if the person does not received specific treatment and death can occur at any time. It is important to do the spinal puncture, which is an useful test in these cases; using a preparation with indian ink of the

sediment of the cerebrospinal fluid (CRF), with the aim of achieving an accurate diagnosis. In the present year there have been reported 5 immunocompetent patients with diagnosis of Cryptococcus Meningoencefalitis in General Teaching Hospital "Roberto Rodríguez Fernández" of Morón and therefore it was accomplished a case presentation of a patient with this entity, who was hospitalized in the Intensive Care Unit of this hospital. To make a correct and deep interrogation to the patients is of vital importance to diagnose this kind of disease. It must be included the CRF study by the indian ink method in routine tests of patients with neurological diseases to discard possible fungal etiologies.

Key Words: MENINGITIS, CRYPTOCOCCAL/diagnosis.

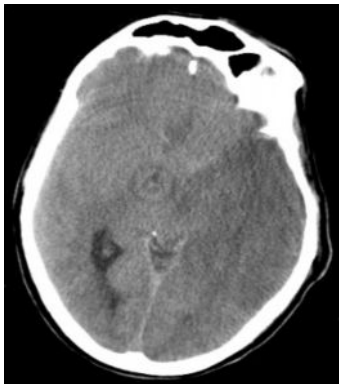
REFERENCIAS BIBLIOGRÁFICAS

- 1- Jawetz E, Melnick JL, Adelberg EA. Microbiología Médica. 14ta ed. La Habana: Editorial Ciencias Médicas; 2006.
- 2- Llops V, Dapena Z. Microbiología y Parasitología Médicas. 1ra ed. La Habana: Editorial Ciencias Médicas; 2001.
- 3- Cedeño Arias, Rodríguez Forres NE. Criptococosis cerebral: una experiencia de trabajo VIH/SIDA. MEDISAN [Internet]. 2003; [citado 22 Nov 2012]; 7(1): [aprox. 6 p.]. Disponible en: http://bvs.sld.cu/revistas/san/vol7_1.htm
- 4- Roca Goderich R. Temas de Medicina Interna. 4ta ed. La Habana: Editorial Ciencias Médicas; 2002.
- 5- Teresa Illinait M, Valdés I, Fernández C, Mendoza D, Perurena M, Martínez G. Criptococosis: una alerta necesaria. Rev Cubana Med Trop. 2001; 53(3): 12-19.
- 6- Lobaina Delfino P, León Moreno AE. Meningoencefalitis crónica por Cryptococcus neoformans. MEDISAN [Internet]. 2004 [citado 14 Nov 2012]; 8(1): [aprox. 7 p.]. Disponible en: http://bvs.sld.cu/revistas/san/vol8_1_04/san10104.htm
- 7- Goldman L, Cecil AD. Tratado de Medicina Interna. 23ra ed. España: Editorial Elsevier SA; 2009.
- 8- Beers M, Porter R, Jones T, Berkwits M. El Manual Merck. 11na ed. La Habana: Editorial Ciencias Médicas; 2007.
- 9- Dromer F, Mathoulin PS, Launay O, Lortholary O. Determinants of Disease presentation and outcome during cryptococcosis: the Crypto A/D study. PLoS Med [Internet]. 2007 [citado 12 Oct 2012]; 4(2): [aprox. 21 p.]. Disponible en: <http://preview.ncbi.nlm.nih.gov/pmc/articles/PMC1808080/?tool=pubmed>
- 10- Harrison. Principios de Medicina Interna. [Internet]. 17 ed. New York: McGraw-Hill; 2010 [citado 8 Oct 2012]. Disponible en: <http://www.harrisonmedicina.com/content.aspx?aid=3729665>
- 11- Lindsley MD, Mekha N, Baggett HC, Surinthonng Y, Autthateinchai R, et al. Evaluation of a newly developed lateral flow immunoassay for the diagnosis of cryptococcosis. Clin Infect Dis [Internet]. 2011 [citado 5 Nov 2012]; 53(4): [aprox. 5 p.]. Disponible en: <http://www.ncbi.nlm.nih.gov/pmc/articles/PMC3148258/>
- 12- García Consuegra JL, Novoa López AM. Criptococosis. Una amenaza para pacientes inmunodeprimidos. Gacet Méd Espirit [Internet]. 2011 [citado 8 Oct 2012]; 13(3): [aprox. 8 p.]. Disponible en: <http://new.medigraphic.com/cgi-bin/resumenMain.cgi?IDARTICULO=32508>
- 13- Nodarse Hernández R, Bravo Pérez R. Aspectos clínicos y microbiológicos en un paciente inmunocompetente con criptococosis del sistema nervioso central. Rev Cubana Medic Militar. 1999; 28(1).
- 14- Novoa López AM, García Consuegra JL, Barrios Fajardo MM, Hernández Bernal E, Pérez Cogle AC. Criptococosis meníngea en anciana con sida. Presentación de caso. Gaceta Médica Espirituana. 2012; 14(1): 8-15.
- 15- Boyero Palenzuela E, Silveira García F, Valhuerdi Cepero A, Valls Figueroa CT, Casañola Rivero O. Vértigo y criptococosis. Presentación de un caso. Rev Méd Matanzas. [Internet]. 2006 [citado 18 Oct 2012]; 2(1): [aprox. 6 p.]. Disponible en: <http://www.revmatanzas.sld.cu/revista%20medica/ano%202006/vol2%202006/tema09.htm>

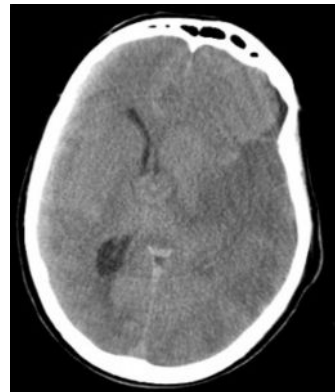
- 16- Pérez Estrada FA, Morales García JC, Rojas Borroto CA, Mato Hernández Y, Martínez Rodríguez I, Amores Sánchez D. Meningoencefalitis por *Criptococo neoformans*. Reporte de caso y revisión del tema. *MediCiego* [Internet]. 2012 [citado 18 Feb 2013]; 18(No. Esp.): [aprox. 6 p.]. Disponible en: http://www.bvs.sld.cu/revistas/mciego/vol_18noespc_2012/pdf/T49.pdf
- 17- Paneque Rodríguez I, Valdivia J, Aguiar Agramante A, Castillo Castillo I, Martínez Arroyo M, Delgado Almora E. Criptococosis en pacientes con trasplante renal. *Rev Cubana Med Trop.* 2007; 59(2):1-5.

ANEXOS

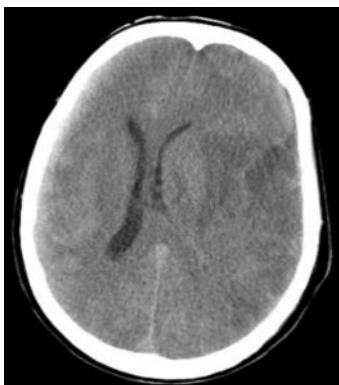
Anexo No.1



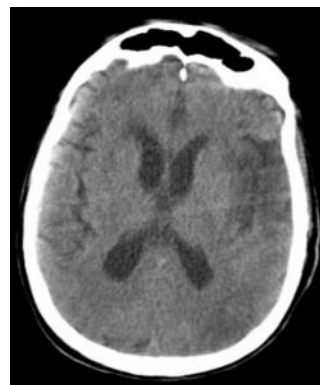
Anexo No.2



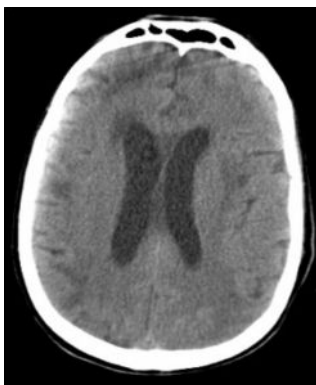
Anexo No.3



Anexo No.4



Anexo No.5



Anexo No.6

