



## Pericarditis y mediastinitis infecciosa secundaria a infección por VIH

### RESUMEN

En 1992 se realizó el primer reporte de mediastinitis en pacientes adictos a heroína infectados con VIH, así como múltiples infecciones concomitantes. Después de este informe ha habido pocos casos en los que este cuadro clínico haya afectado a un solo paciente. Se comunica el caso de un paciente de 34 años de edad, que acudió al Hospital Regional Presidente Juárez, Oaxaca, con antecedente de diarrea crónica que no respondía al tratamiento. Posteriormente fue hospitalizado en diversas ocasiones por infección respiratoria aguda, por lo que requirió tratamiento antimicrobiano y antiviral contra infecciones oportunistas. En una subsecuente hospitalización se diagnosticó pericarditis infecciosa y mediastinitis. Las pruebas diagnósticas confirmaron la infección por VIH. El paciente tuvo diversas complicaciones cardíacas como consecuencia de las múltiples infecciones oportunistas. El tratamiento farmacológico y quirúrgico oportuno y el constante monitoreo cardiológico permitieron la recuperación y supervivencia de este paciente.

**Palabras clave:** VIH, pericarditis, mediastinitis infecciosa, cardiología.

Gabriela Vicente-Flores<sup>1</sup>  
María Isabel Azcona-Cruz<sup>3</sup>  
Ribani Ramírez y Ayala<sup>4</sup>  
Sonia Jiménez-González<sup>2</sup>

<sup>1</sup> Médico internista, Coordinación de Medicina Interna.

<sup>2</sup> Médico cardiólogo adscrito al servicio de Medicina Interna.

Hospital Regional Presidente Juárez, ISSSTE, Oaxaca.

<sup>3</sup> Doctora en Ciencias, Facultad de Medicina y Cirugía, Universidad Autónoma Benito Juárez de Oaxaca (UABJO).

<sup>4</sup> Maestra en Ciencias, Facultad de Medicina y Cirugía, Universidad Regional del Sureste (URSE).

## Pericarditis and infectious mediastinitis secondary to HIV-infection

### ABSTRACT

In 1992 it was made the first report of mediastinitis in HIV-positive heroin addicts, as other concomitant infections. But after this report, few cases mention this clinical complication in a single patient. This paper reports the case of a 34-year-old man who assisted to the Regional Hospital Presidente Juárez, Oaxaca, Mexico, with a history of chronic diarrhea without treatment response. Later, this patient was hospitalized because an acute respiratory infection, needing antimicrobial and antiviral treatment as consequence of opportunistic infections. Subsequent hospitalization occurred and infectious pericarditis and mediastinitis were diagnosed. Diagnostic tests confirmed HIV infection. Patient presented several cardiac complications as consequence of multiple infections. Opportune pharmacological and surgical treatment and constant cardiac monitoring allowed the recovery and survival of this patient.

**Key words:** HIV, pericarditis, infectious mediastinitis, cardiology.

Recibido: 23 de febrero 2015

Aceptado: 14 de abril 2015

**Correspondencia:** Dra. Gabriela Vicente Flores  
Hospital Regional Presidente Juárez  
Dr. Gerardo Varela 617  
68040 Oaxaca de Juárez, Oaxaca, México  
Investigacion.issste@gmail.com

### Este artículo debe citarse como

Vicente-Flores G, Azcona-Cruz MI, Ramírez y Ayala R, Jiménez-González S. Pericarditis y mediastinitis infecciosa secundaria a infección por VIH. Med Int Méx 2015;31:347-350.

## ANTECEDENTES

La Unión de Programas Nacionales en VIH-SIDA (UNADIS por sus siglas en inglés) estima que alrededor de 34 millones de personas vivían infectadas con VIH a finales de 2011, que representa 0.8% de población adulta en todo el mundo, con edades de 15 a 49 años, según el país y la región de estudio.<sup>1-3</sup>

De las complicaciones que se han asociado con infecciones por VIH están la miocarditis, endocarditis, cardiopatía dilatada y efusiones pericárdicas.<sup>4</sup> Las manifestaciones clínicas pueden variar y dependen de la progresión de la infección con VIH, el grado de inmunodeficiencia y la administración de tratamientos farmacológicos contra el virus, las infecciones oportunistas y neoplasias. La prevalencia de las manifestaciones cardiacas varía entre 28 y 73%.<sup>5</sup> La efusión pericárdica es la manifestación cardiaca más común y es un signo negativo de evolución de la enfermedad. Es un signo independiente de mortalidad y no tiene correlación con el conteo de linfocitos CD4<sup>+</sup>. A pesar de que muchos pacientes con VIH y con efusiones son asintomáticos, la tasa de mortalidad es mayor (62%) en los que tuvieron efusión cardiaca que en los que no la tuvieron (7%).<sup>6</sup> Los pacientes con VIH pueden tener mayor riesgo de otras afecciones cardiacas y cerebrovasculares, como embolias, isquemia cardiaca e infarto de miocardio, entre otras.<sup>6,7</sup>

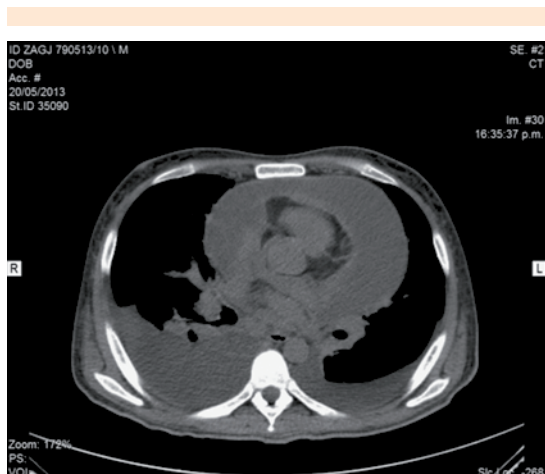
## CASO CLÍNICO

Paciente masculino de 34 años de edad, admitido en el Hospital Regional Presidente Juárez, Oaxaca, en mayo de 2013. Era originario y residente de la ciudad de Oaxaca, con escolaridad media superior trunca y ocupación laboral de intendencia. El paciente refirió el antecedente de síndrome diarreico y pérdida de peso durante los últimos seis meses. En su expediente clínico se mencionaba tener predisposición a

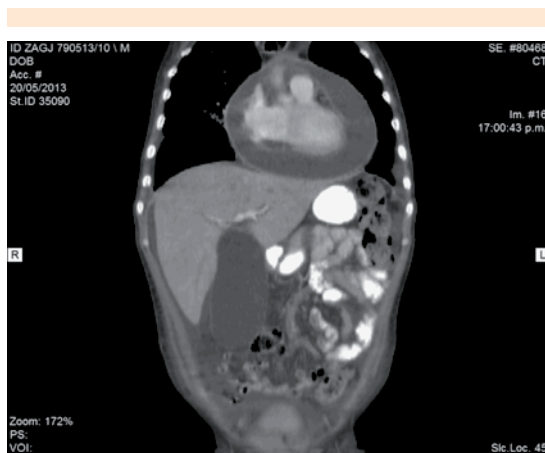padecer diabetes mellitus tipo 2, conductas de alcoholismo y tos crónica. De manera importante, negó conductas sexuales de riesgo. Las pruebas diagnósticas confirmaron una infección amibiana y criptosporidiosis, que se trataron con nitozuxanida y antibióticos PSRP. A pesar del tratamiento, el paciente sufrió hiporexia asociada con la infección, que conllevó a un grado de desnutrición moderada. Después de dos meses el paciente manifestó dificultad respiratoria y un mes después fue hospitalizado al tener fiebre, deterioro evidente de la salud y pérdida importante de peso, así como infección respiratoria aguda. Nuevamente tuvo un cuadro diarreico y candidiasis bucal. Los signos y síntomas anteriores sugirieron infección por VIH.

Además, el paciente tuvo plétora yugular, taquicardia e inestabilidad hemodinámica, así como ruidos cardiacos. El electrocardiograma reveló complejos de alto voltaje y signos de pericarditis. A través de una ecocardiografía se confirmó efusión pericárdica con volumen de 1,500 cc de líquido pericárdico. La pericardiocentesis evidenció material purulento y fue necesario repetirla en dos ocasiones subsecuentes. Debido al evidente proceso infeccioso, se administró tratamiento antimicrobiano con carbapenem (ertapenem), antifúngico y tratamiento contra microorganismos anaerobios. La tomografía computada evidenció crecimiento mediastinal anterior y acumulación de gas (Figuras 1 y 2), así como panbronquiolitis.

Con base en el cuadro clínico del paciente y con el apoyo de imágenes diagnósticas, se realizó una pericardiectomía anterior seguida de un lavado pleural y mediastinal, así como la colocación de sondas endopleurales. El paciente fue ingresado a la unidad de terapia intensiva, fue asistido con ventilación mecánica e infusiones ionotrópicas. Se complementaron los cuidados del paciente con tratamiento antibiótico con tigeciclina, porque se confirmaron infecciones



**Figura 1.** Tomografía axial computada de tórax, se identifica derrame pleural bilateral de predominio derecho y derrame pericárdico.



**Figura 2.** Imagen en el plano sagital, se observa el derrame pericárdico.

por *Staphylococcus* sp hemolítico y *Streptococcus*, contenidos en el líquido pericárdico. A su vez, los resultados obtenidos por la técnica de PCR confirmaron infecciones por citomegalovirus y Epstein-Barr, que fueron tratadas con valganciclovir.

Después de cinco días el paciente fue ingresado al área de Medicina Interna, necesitando drenaje a través sondas y equipo de asistencia respiratoria. Se comprobó la infección oportunista por *Nocardia* sp en la zona donde se realizó la cirugía y donde se localizaba la sonda endopleural. Esta infección se trató con tripetoprim-sulfametoxazol. Una vez que se confirmó la infección por VIH a través de Western blot, se inició tratamiento antirretroviral. Debido al daño ocasionado por los procedimientos y tratamientos administrados, el paciente requirió fisioterapia pulmonar y tratamiento complementario con carbapenem (imipenem). Posteriormente, las sondas endopleurales se retiraron. Una vez que el paciente tuvo mejoría notoria, se dio de alta.

## DISCUSIÓN

En este caso notamos diversas complicaciones en un paciente con infección por VIH no diagnosticada, como la efusión pericárdica y la mediastinitis. En los casos publicados con un panorama similar, la mediastinitis estaba acompañada de un proceso infeccioso con material purulento ocasionado por *S. aureus*.<sup>8</sup> Las efusiones pericárdicas asociadas con infecciones por *S. aureus* son las más frecuentes, en algunos casos conllevan a la formación de taponamientos cardíacos.<sup>9</sup> El caso del paciente que aquí se reporta tuvo esta infección junto con estreptococo. A su vez, se conoce la participación de *Nocardia* sp como agente infeccioso oportunista en individuos inmunodeprimidos, generalmente asociado con infecciones pulmonares,<sup>10</sup> mientras que en este caso la infección se observó en la endopleura. Un factor importante de la evolución del paciente fue el consumo de alcohol previo a su diagnóstico. Los individuos con VIH que consumen alcohol de manera constante (tres a cuatro veces por semana) tienen un conteo incluso dos veces menor de linfocitos CD4<sup>+</sup>,<sup>11,12</sup> respecto de los individuos infectados que no lo hacen. A pesar de la severa complejidad de la respuesta

de este paciente infectado con VIH, recibió la atención médica especializada necesaria para superar este episodio que le permitió recibir el posterior seguimiento que ofrece la institución a pacientes con VIH.

## CONCLUSIÓN

El caso clínico corresponde a un cuadro muy particular entre lo reportado acerca de pacientes con VIH. Se han publicado pocos casos acerca de las múltiples infecciones a las que son susceptibles estos pacientes, sobre todo en relación con eventos cardíacos en los que ocurre una excelente recuperación. Este reporte busca ampliar el conocimiento que se tiene en esta área y documentar este caso, que resulta importante en su tipo.

## REFERENCIAS

1. Barbaro G. Cardiovascular manifestations of HIV infection. *J Royal Soc Med* 2001;94:384-390.
2. Global report: UNAIDS report on the global AIDS epidemic 2012.
3. Lind A, Reinsch N, Neuhaus K, Esser S, et al. Pericardial effusion of HIV-infected patients? Results of a prospective multicenter cohort study in the era of antiretroviral therapy. *Eur J Med Res* 2011;16:480-483.
4. Eisenberg MJ, Gordon AS, Schiller NB. HIV-associated pericardial effusions. *Chest* 1992;102:956-958.
5. Khunnawat C, Mukerji S, Havlichek DJr., Touma R, Abela GS. Cardiovascular manifestations in human immunodeficiency virus-infected patients. *Am J Cardiol* 2008;102:635-642.
6. Restrepo CS, Diethelm L, Lemos JA, Velasquez E, et al. Cardiovascular complications of human immunodeficiency virus infection. *Radiographics* 2006;26:213-231.
7. D'Arminio A, Sabin CA, Phillips AN, Reiss P, et al. Cardio- and cerebrovascular events in HIV-infected persons. *AIDS* 2004;18:1811-1817.
8. Dreyfuss D, Djedaini K, Bidault-Lapomme C, Coste F. Non-traumatic acute anterior mediastinitis in two HIV-positive heroin addicts. *Chest* 1992;101:583-585.
9. Gowda RM, Khan IA, Mehta NJ, Gowda MR, et al. Cardiac tamponade in patients with human immunodeficiency virus disease. *Angiology* 2003;54:469-474.
10. Das AK, Nandy S, Dudeja M, Tiwari R, Alam S. The incidence of nocardiosis at pulmonary and extra-pulmonary sites. *JCDR* 2013;7:1427-1429.
11. McCance-Katz EF, Lum PJ, Beatty G, Gruber VA, et al. Untreated HIV infection is associated with higher blood alcohol levels. *J Acquir Immune Defic Syndr* 2012; 60:282-288.
12. Imazio M, Adler Y. Management of pericardial effusion. *Eur Heart J* 2013;34:1186-1197.