



## Quiste hidatídico esplénico causal de várices gástricas

### RESUMEN

La hidatidosis o equinococosis quística es una zoonosis causada por el estadio larvario del cestodo *Echinococcus granulosus*. Hay cuatro especies: *granulosus*, *multilocularis* (afección alveolar), *vogeli* (semeja carcinoma hepático fibrolamelar) y *oligarthrus* (afecta a felinos). El parásito requiere diferentes hospederos para completar su ciclo vital. Los definitivos son perros y cánidos salvajes, entre los huéspedes intermediarios figura el humano. Se comunica el caso de una paciente con quiste hidatídico localizado en el bazo que de manera crónica provocó várices gástricas manifestándose como choque hipovolémico por hemorragia digestiva alta, cuya aparición es extremadamente rara.

**Palabras clave:** quiste, hidatidosis, várices gástricas, zoonosis.

Jesús García-Acosta<sup>1</sup>  
César Raúl Aguilar-García<sup>2</sup>  
José Luis Ayala-Monsalvo<sup>3</sup>  
José Alberto Chávez-Martínez<sup>4</sup>

<sup>1</sup> Jefe del Servicio de Medicina Interna.

<sup>2</sup> Médico adscrito a la Unidad de Terapia Intensiva

<sup>3</sup> Servicio de Endoscopia Gastrointestinal.

<sup>4</sup> Médico interno de pregrado.

Hospital General de Texcoco Bicentenario Guadalupe Victoria, Instituto de Salud del Estado de México.

## Spleninc hydatid cyst causing gastric varices

### ABSTRACT

Hydatidosis or cystic echinococcosis is a zoonosis caused by the larval stage of the tapeworm *Echinococcus granulosus*. There are four species: *granulosus*, *multilocularis* (alveolar condition), *vogeli* (resembling liver fibrolamellar carcinoma) and *oligarthrus* (affects cats). The parasite requires different hosts to complete its life cycle. The final are dogs and wild canids, within the human figure intermediate hosts. This paper reports the case of a female patient with hydatid cyst located in spleen that chronically caused gastric varices presenting as hypovolemic shock due to upper gastrointestinal bleeding whose presentation is extremely rare.

**Key words:** cyst, hydatid disease, gastric varices, zoonosis.

Recibido: 17 de enero 2015

Aceptado: 9 de junio 2015

### Correspondencia

Dr. Jesús García Acosta  
Servicio de Medicina Interna  
Hospital General de Texcoco  
Francisco Sarabia s/n  
56120 Texcoco de Mora, Estado de México  
miymc2010@hotmail.com  
dr\_jg\_acosta@yahoo.com.mx

### Este artículo debe citarse como

García-Acosta J, Aguilar-García CR, Ayala-Monsalvo JL, Chávez-Martínez JA. Quiste hidatídico esplénico causal de várices gástricas. Med Int Méx 2015;31:782-788.



## ANTECEDENTES

La hidatidosis o equinocosis quística es una zoonosis causada por el estadio larvario del cestodo *Echinococcus granulosus*.<sup>1,2</sup> Hay cuatro especies: *granulosus*, *multilocularis* (afección alveolar), *vogeli* (semeja carcinoma hepático fibrolamelar) y *oligarthrus* (afecta a felinos). El parásito requiere diferentes hospederos para completar su ciclo vital, los definitivos son perros y cánidos salvajes, en los que desarrolla la forma adulta o estrobilar y los huéspedes intermedios son humanos, ganado ovino, caprino, bovino, porcino, guanacos, etc., en los que se desarrolla la fase larvaria o metacestodo.<sup>1,3-5</sup> El parásito adulto es una tenia blanca hermafrodita de 3 a 7 mm de longitud. Se fija a la mucosa del intestino delgado del huésped definitivo mediante un escólex, su órgano de fijación constituido por cuatro ventosas y una doble corona de ganchos, una grande y una pequeña. El cuerpo o estróbilo se divide en tres a seis proglotides rectangulares, el último grávido es ovoide, de mayor tamaño y contiene 500 a 800 huevos esféricos o elipsoidales de 30-40  $\mu$ , con embrión hexacanto (oncósfera o primer estado larval) con membranas y rodeado por una pared gruesa queratinizada y resistente (embróforo) indistinguibles de huevos de otras tenias (ovis, hidatígena).<sup>6</sup> Son infectantes para huéspedes intermediarios (incluido el hombre) al ser eliminados de heces de perro; son viables 294 días a 7°C, 28 días a 21°C y 10 minutos a 60-100°C. Se diseminan por viento, aves, pisadas de animales, etc. y se dispersan por dípteros y escarabajos coprófagos que actúan como transportadores. Pueden quedar adheridos al pelo y hocico del perro. Cuando los huevos son ingeridos por los huéspedes intermedios llegan al estómago, se libera la oncósfera y penetra en las microvellosidades intestinales pasando al sistema venoso, allí empieza la forma larval; es una zoonosis poco común.

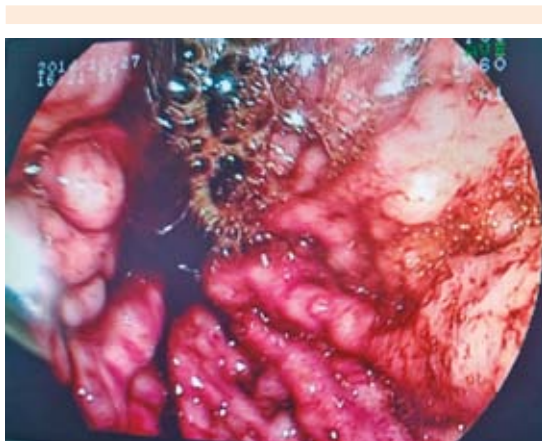Se comunica el caso de una paciente con quiste hidatídico localizado en el bazo que provocó

hipertensión portal, hemorragia digestiva alta por várices gástricas, además de diversas complicaciones durante su internamiento.

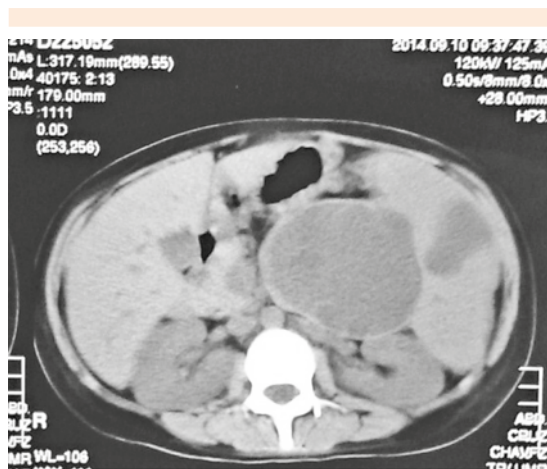
## CASO CLÍNICO

Paciente femenina de 28 años de edad, con antecedente de tabaquismo tres a cuatro cigarrillos al día durante cinco años, cesárea Kerr, convivencia con perros; tres años atrás tuvo un episodio de hemorragia del tubo digestivo alto sin establecer la causa. Se le diagnosticó anemia dos meses antes y recibía tratamiento empírico ingiriendo "gorgojo chino"; un mes antes de su internamiento tuvo otro episodio de hemorragia digestiva alta, nuevamente sin diagnóstico preciso. Ingresó al hospital por hematemesis masiva que causó choque hipovolémico: signos vitales iniciales: 107/51 mmHg, frecuencia cardíaca 128/min, frecuencia respiratoria 22/min. La endoscopia identificó várices gástricas fúndicas siendo un conglomerado varicoso de 3 a 4 mm de diámetro con coágulo adherido que dificultó la visualización del sitio de sangrado (Figura 1).

Se colocó sonda de balones inflado gástrico a 500 cc y esofágico desinflado; por persistencia del sangrado y estado de choque se decidió ventilación mecánica bajo sedación y se colocó catéter central yugular posterior, ameritó 10 concentrados eritrocitarios. El ultrasonido abdominal mostró un aparente quiste simple dependiente del bazo. Posteriormente la tomografía axial computada abdominal confirmó quiste con imagen septada sospechosa de quiste hidatídico (Figura 2), por lo que se solicitaron estudios coproparasitológicos que evidenciaron huevos de *Echinococcus granulosus* y *Endolimax nana*. Se retiró la ventilación mecánica y la paciente se extubó con éxito. Se realizó endoscopia de control sin sangrado. Tras 48 horas de extubada la paciente inició con fiebre, disnea, estertores crepitantes por lo que diagnosticó neumonía nosocomial; se confirmó *Klebsiella pneumoniae* en secreción traqueal, en el hemocultivo se aisló *E.*



**Figura 1.** Várices gástricas.



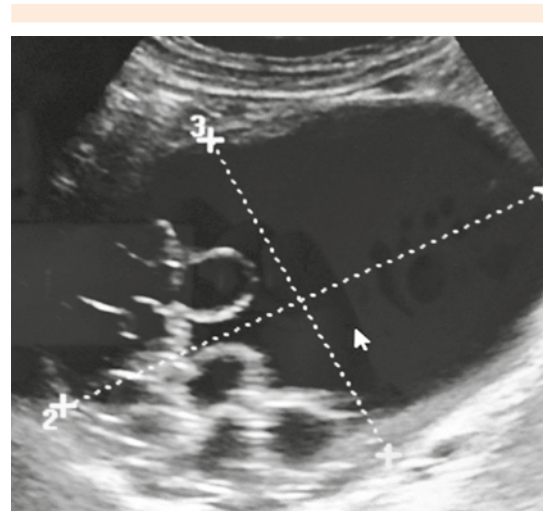
**Figura 2.** Tomografía axial computada de abdomen que muestra quiste hidatídico en el bazo.

*coli* sensible a cefalosporinas, carbapenémicos y aminoglucósidos. En cultivo de catéter periférico se identificó *S. aureus*. Se inició albendazol a 15 mg/kg para tratar la equinocosis. Estudios de laboratorio: glucosa 162 mg/dL, BUN 19 mg/dL, urea 43 mg/dL, creatinina 1.2 mg/dL, AST 14 U, ALT 20 U, Na 135 mmo/L, K 3.7 mmo/L, Cl 106 mmo/L, leucocitos 10,000 mm<sup>3</sup>, neutrófilos 7,100 mm<sup>3</sup>, hemoglobina 2.2 g/dL, VCM 76, concentración de hemoglobina corpuscular

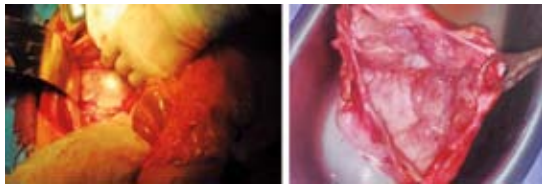
media 27, plaq 31,000 mm<sup>3</sup>, TP 15.9 seg, TPT 33.1 seg, INR 1.27. Gasometría: pH 7.38, pCO<sub>2</sub> 26, pO<sub>2</sub> 85, HCO<sub>3</sub> 15, Sat 96%. Se realizó un segundo ultrasonido con reporte de lesión quística hidatiforme de causa parasitaria y compresión del sistema porta con aumento de la velocidad de la arteria hepática de manera compensatoria, esplenomegalia y colelitiasis (Figura 3).

Se decidió dar tratamiento quirúrgico y la paciente se sometió a laparotomía exploradora, se observó esplenomegalia, ingurgitación de arterias gástrica izquierda, gastroepiploicas y esplénica; se realizó maniobra de Smith para abordar transcavidad y se encontró un quiste de 25 x 20 cm, fijo; se realizó cistectomía con ligadura de vasos. El contenido líquido quístico fue de aspecto espeso y turbio. La pared del quiste era gruesa con tres membranas (Figura 4).

Se suturó y se dejaron drenajes. La evolución posquirúrgica fue tórpida con disfonía (complicación posintubaciones), distensión y dolor abdominal, aumento del material serohemático por drenajes; un nuevo ultrasonido corroboró



**Figura 3.** Ultrasonido que muestra quiste hidatídico con imagen de racimo de uvas.

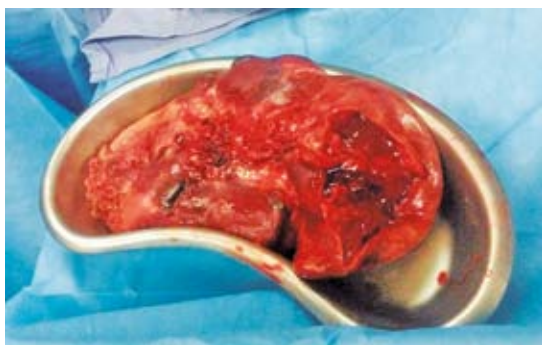

**Figura 4.** Quiste hidatídico esplénico en laparotomía exploradora.

líquido libre intraabdominal y los estudios paraclínicos corroboraron trombocitosis reactiva de 1,159,000 por lo que se sometió a nueva laparotomía exploradora en la que se obtuvieron 1,500 cc de líquido libre en cavidad achocolatado, esplenectomía con bazo de 25 x 15 cm con infarto de 60% e infiltrado marmóreo (Figura 5). En cultivos transoperatorios se identificó *E. coli* y *Acinetobacter baumannii* multirresistente. La paciente evolucionó a la mejoría y egresó en buenas condiciones tras 30 días de internamiento.

## DISCUSIÓN

La forma larvaria, metacestodo o hidátide, que es la forma infectante en el huésped intermediario, aumenta de volumen y forma protoescolices, vesículas prolíferas, escolices y ganchos, lo que se llama arenilla hidatídica; por fuera del órgano



**Figura 5.** Infarto esplénico.

parasitado se forma, por inflamación, una membrana periquística o adventicia; la hidátide más la adventicia conforman el quiste hidatídico. El ser humano se infecta al tomar agua o alimentos contaminados con huevos o por contacto estrecho con perros; por ello, se produce la infección en la infancia. Al igual que en el ganado, en el intestino delgado se produce disolución de la cubierta de los huevos y se liberan embriones que atraviesan la mucosa intestinal y pasan a la circulación portal hasta llegar al hígado (59-79%), pulmón (15-27%), cerebro (1-2%), riñón (3%), hueso (1-4%) y rara vez en el bazo. Los quistes crecen según el órgano afectado. En el hígado crecen lento, en el pulmón crecen rápido (1 cm/año).<sup>2,7,8</sup> No se transmiten de persona a persona ni entre huéspedes intermediarios. Cuando los quistes se rompen espontáneamente, por traumatismo o cirugía pueden provocar siembra y formación de nuevos quistes (hidatidosis secundaria), se infectan o causan abdomen agudo y reacción anafiláctica. Los quistes hepáticos pueden permanecer asintomáticos durante años o causar un tumor doloroso en el hipocondrio derecho, náusea, vómito, dispepsia; si abren a la vía biliar hay ictericia obstructiva con o sin colangitis. Los quistes hidatídicos pulmonares se diagnostican incidentalmente con radiografía de tórax o los pacientes llegan por dolor torácico, tos crónica, disnea, fiebre, broncoespasmo, hemoptisis. Puede haber neumonías periquísticas por compresión del parénquima pulmonar y de bronquios periquísticos. Puede haber vómica por eliminación del contenido del quiste por accesos de tos, con expectoración de membranas, como clara de huevo y líquido salado y transparente.<sup>4,9</sup>

**Diagnóstico serológico:** ELISA IgG (sensibilidad 94-98%, especificidad 88-99%, falsos positivos 3%, prueba serológica de elección). El Western Blot confirma (sensibilidad 91%, especificidad 95%), hemaglutinación indirecta. La fuente de antígenos más importante para el inmunodiagnóstico es el líquido hidatídico, destacan Ag5 y AgB. Pueden ser negativas si no se produce



salida de inmunógenos al torrente sanguíneo o complejos Ag-Ac.<sup>1,2,7</sup> Hay 10 tipos genéticamente distintos (G1-10) asociados con diferentes animales. La mayor parte de hidatidosis humana es por cepa ovina (G1). *BH*: eosinofilia 20-40% asociada con ruptura reciente del quiste.<sup>7</sup> Ultrasonido: localización hepática sensibilidad 100%, especificidad 96-97%; además, se establece estadio del quiste con base en alteraciones estructurales. También se usa para seguimiento y guiar la punción. TAC: la densidad del quiste hidatídico es de 10-40 UH. Sensibilidad de 90 a 95%.<sup>5</sup>

#### Clasificación ecográfica de Gharbi

*Tipo I*: univesicular, con membrana hiperecogénica y contenido líquido homogéneo (anecogénico). Diagnóstico diferencial: quistes simples.

*Tipo II*: univesicular con desprendimiento de membrana y contenido líquido homogéneo. Expresan sufrimiento parasitario. Fértiles. Diferencial con cistoadenoma hepático.

*Tipo III*: multivesicular, en panal de abeja o rueda de carro. Fértil. Abren a vía biliar.

*Tipo IV*: heterogéneo. Sólido, con o sin calcificaciones. En regresión. Diferencial neoplasias.

*Tipo V*: lesión sólida: hiperecogénica con sombra acústica posterior. Calcificados inactivos. Diferencial con hemangiomas.

#### Clasificación ecográfica de la Organización Mundial de la Salud

*CL*: quiste de características inespecíficas. Unilocular, pared no visible y contenido líquido homogéneo anecogénico. Indistinguible del quiste simple. Fértil.

*CE1*: tipo I Gharbi.

*CE2*: tipo II Gharbi.

*CE3*: tipo III Gharbi.

*CE4*: tipo IV Gharbi.

*CE5*: tipo V Gharbi.<sup>10</sup>

*Radiografía de tórax*: con aire pericuticular: signo del menisco. Si el aire penetra al interior del quiste y hay pérdida de líquido por ruptura de la membrana cuticular, se observa una imagen de doble arco. Con la evacuación parcial del contenido de la hidátide y la entrada de aire aparece un nivel líquido horizontal con membranas flotando: signo del camalote. El quiste pulmonar sin líquido y con colapso de la adventicia crea una imagen poligonal, irregular: signo de membrana encarcelada o Mochio.<sup>1,4</sup> En el estudio microscópico se ven protoescolices, restos de membranas.

En términos anatomopatológicos se clasifican en tres tipos:

I: estructura quística con tres capas y líquido trasudado antigénico.

II: se desarrollan vesículas hijas en el interior del quiste.

III: muerto, calcificado, inerte.

#### Tratamiento quirúrgico

Los objetivos son erradicar el parásito, evitar recidiva y disminuir la morbilidad y la mortalidad. Indicado en quiste pulmonar y en hepáticos sintomáticos complicados o no de cualquier tamaño y en asintomáticos de más de 5-7 cm. En caso de hidatidosis esplénica se recomienda esplenectomía, aunque se menciona cirugía conservadora en edades pediátricas.<sup>4</sup> La cirugía mínimamente invasiva mejora la recuperación posquirúrgica con laparoscopia, toracoscopia o PAIR (punción, aspiración, inyección y reaspiración). Se colocan compresas con agua oxigenada alrededor del quiste hidatídico, se punciona y



extrae líquido, se impregna con solución salina hipertónica 30% o formalina, se hace una fenestración retirando la porción de la pared más prominente para realizar la extracción completa de las membranas. Si hay hidátides hijas se extirpa la adventicia. Si mide menos de 5 cm se puede intentar realizar punción percutánea con evacuación y esterilización, pero se expone a diseminación de protoescolices por la aguja.<sup>1,2,3,8</sup>

### Tratamiento médico

El albendazol es el fármaco que más se prescribe en el tratamiento de la hidatidosis humana. Este medicamento impide que el parásito utilice la glucosa provocando disminución de la energía y, por ende, su muerte, lo que permite su reabsorción por los tejidos y en el caso de siembras masivas con quistes grandes, favorece el tratamiento quirúrgico por cuanto disminuye considerablemente el riesgo de una nueva siembra. Está indicado en sujetos asintomáticos y como profilaxis prequirúrgica. Los quistes más pequeños y con paredes finas tienen mejor respuesta. La dosis es de 10-15 mg/kg/d en dos tomas posprandiales (lo que mejora la absorción) durante tres a seis meses. Se hace ultrasonido de control a 1, 3, 6 y 12 meses. Los efectos secundarios son: intolerancia gastrointestinal, elevación de las transaminasas hepáticas y depresión medular (suspender si aumentan tres veces las enzimas hepáticas y hay leucopenia menor a 3,000). No está indicado en el embarazo. Luego del primer mes de tratamiento hay cambios morfológicos y con menos frecuencia disminución del tamaño del quiste. En el caso de recurrencia o no respuesta tras tres meses, debe darse un segundo ciclo con albendazol. De manera prequirúrgica se administra 30 días antes y 60 posteriores. En ruptura de quiste hepático o esplénico a la cavidad abdominal se recomienda prescribir albendazol.

La segunda opción es praziquantel 50 mg/kg cinco días a la semana durante tres a ocho sema-

nas y posteriormente una vez cada dos semanas durante uno a dos meses. Se proponen 40 mg/kg/sem con albendazol. La dosis de 25 mg/kg/d durante un mes antes de la cirugía genera inviolabilidad de protoescolices (con albendazol). Las concentraciones plasmáticas de metabolitos de albendazol (sulfóxido) aumentan 4.5 veces si se administra al mismo tiempo que praziquantel, pero aumentan los efectos adversos.<sup>6</sup>

### Prevención

Desparasitación de perros con praziquantel 5 mg/kg, dosis única cada 40-45 días en áreas de alta transmisión. La eficacia es del 100%, pero no mata los huevos. También es ideal evitar la infección de huéspedes intermediarios.

No podemos establecer una relación causal entre el consumo del gorgojo chino por parte de la paciente y su hidatidosis porque la formación de un quiste hidatídico es lenta (1 cm/año) y el consumo del mismo fue hasta hace dos meses. Lo anterior es independiente de que ese escarabajo pudiese ser portador de huevos de *E. granulosus*, lo que no se ha establecido. La paciente no debe tener huevos de *Echinococcus* porque sólo los cánidos son huéspedes definitivos y tienen fase estrobilar que libera huevos y, en teoría, el ser humano, al ser huésped intermediario, no debe liberar huevos; quizá podemos explicar lo anterior en el hecho de que los huevos de *Echinococcus granulosus* son indistinguibles de los de otras tenias y la paciente estaba multiparasitada, porque también se identificaron huevos de *Hymenolepis nana*. De acuerdo con la bibliografía, debió realizarse esplenectomía desde el inicio. La hidatidosis esplénica puede manifestarse como foco único o como afectación sincrónica (generalmente del hígado y del pulmón); la localización esplénica primaria es inusual y representa sólo 1 a 2% de todas las formas.<sup>11</sup> Por último, la hipertensión portal fue por compresión y, una vez extirpado el quiste, la tortuosidad vascular y el tamaño del bazo

disminuyeron, después de la esplenectomía no hubo datos de hipertensión portal.

## REFERENCIAS

1. Moral M, editora. Enfermedades infecciosas. Hidatidosis. Diagnóstico de hidatidosis. Guía para el Equipo de Salud. Ministerio de Salud. Presidencia de la Nación. República Argentina, 2012. Versión electrónica.
2. Orea MJG, Pérez CM, Contreras VR, Breton MJ. Un caso de quiste hidatídico por *Echinococcus granulosus* en Puebla, México, tratado con éxito por cirugía. Rev Gastroenterol Mex 2013;78:116-119.
3. Miranda LR, Merchak AA, Ferrier P, Villaroel A, Edding O. Quiste hidatídico cardiopericárdico: presentación de dos casos clínicos. Rev Chil Radiol 2002;8:123-126.
4. Gómez G, Córdoba E, Córdoba A. Quiste hidatídico hepático. Rev Colomb Gastroenterol 2003;18:183-186.
5. Galindo F, Sánchez A. Hidatidosis hepática. Cirugía Digestiva 2009;IV:1-16.
6. Insaurralde JM, Dozdor LA, Joerin VN, Bres SA. Hidatidosis. Rev de Posgrado Via Cátedra Med 2007;167:29-33.
7. Pinto GPP. Actualización en el diagnóstico y tratamiento de la hidatidosis hepática. Rev Chilena de Cirugía 2008;60:561-566.
8. Valenzuela RM, Navarrete AM, Soto FA. Quiste hidatídico. Presentación de un caso clínico. Rev Mex Cir Pediatr 2010;17:38-43.
9. Vera MG, Venturelli MF, Ramírez TJ, Venturelli LA. Hidatidosis humana. Cuad Cir 2003;17:88-94.
10. Uribarren BT. Hidatidosis o quiste hidatídico o equinococosis. Departamento de Microbiología y Parasitología. Recursos en Parasitología. Universidad Nacional Autónoma de México, vista en: [www.facmed.unam.mx/deptos./microbiologia](http://www.facmed.unam.mx/deptos./microbiologia) (consultado el 8 de enero 2015).
11. Llatas J, Frisancho O, Vasquez G. Quiste hidatídico primario de bazo. Rev Gastroenterol Perú 2010;30:224-227.