



Carcinoma de células pequeñas en la unión gastroesofágica

Miranda-Aquino T¹, Pérez-Topete SE¹, Hernández-Portales JA², Casillas-Romo A³, López-Chuken Y⁴

Resumen

Los tumores de células pequeñas extrapulmonares pueden aparecer en múltiples órganos y forman una rara afección clínico-patológica de tumores neuroendocrinos, con gran proliferación epitelial y con comportamiento biológico agresivo. El tubo gastrointestinal es la fuente más común de tumores de células pequeñas extrapulmonares. Nuestro caso clínico describe un paciente con carcinoma de células pequeñas en la unión gastroesofágica, que fue diagnosticado en el contexto de sangrado de tubo digestivo alto. Se excluyó un tumor pulmonar primario; el paciente recibió quimioterapia, quimiorradioterapia y radioterapia cerebral profiláctica, con buena evolución clínica. Nuestro caso se trata de una rara afección clínica, lo que evidencia la importancia de diagnosticar enfermedades poco frecuentes. Existe poca evidencia en la bibliografía de cómo deben tratarse estos pacientes.

PALABRAS CLAVE: carcinomas de células pequeñas extrapulmonares, carcinomas de células pequeñas de la unión gastroesofágica, carcinomas de células pequeñas gastrointestinales, fenómeno de Azzopardi, radioterapia cerebral profiláctica, cisplatino, etopósido.

Med Int Méx. 2017 May;33(3):403-406.

Gastroesophageal junction small cell carcinoma.

Miranda-Aquino T¹, Pérez-Topete SE¹, Hernández-Portales JA², Casillas-Romo A³, López-Chuken Y⁴

Abstract

Extrapulmonary small cell carcinomas (EPSCC) can arise in multiple organ sites and form a rare clinicopathological entity of high proliferative epithelial neuroendocrine tumors with aggressive biological behavior. Gastrointestinal is the most common source of EPSCC. We report a case of gastroesophageal junction small cell carcinoma, which was diagnosed in the context of upper gastrointestinal bleeding. A primary small cell lung carcinoma was excluded. Chemotherapy, neoadjuvant chemoradiotherapy and prophylactic cranial radiotherapy were given, with good clinical outcome. Our case of a very rare condition highlights the importance of recognizing atypical pathologic diagnoses. More research needs to be conducted with EPSCC patients in order to better characterize disease pathogenesis, and an optimal disease management.

KEYWORDS: extrapulmonary small cell carcinomas; gastroesophageal junction small cell carcinomas; gastrointestinal small cell carcinomas; Azzopardi phenomenon; prophylactic cranial radiotherapy; cisplatin; etoposide.

¹ Medicina Interna.

² Neumología y Medicina Crítica.

³ Gastroenterología.

⁴ Oncología.

Hospital Christus Muguerza Alta Especialidad, Monterrey, Nuevo León, México.

Recibido: 29 de agosto 2016

Aceptado: diciembre 2016

Correspondencia

Dr. Tomás Miranda Aquino
tomas_miranda_a@hotmail.com

Este artículo debe citarse como

Miranda-Aquino T, Pérez-Topete SE, Hernández-Portales JA, Casillas-Romo A, López-Chuken Y. Carcinoma de células pequeñas en la unión gastroesofágica. Med Int Méx. 2017 mayo;33(3):403-406.

ANTECEDENTES

Los carcinomas de células pequeñas extrapulmonares son una afección rara de tumores neuroendocrinos con alta proliferación epitelial y comportamiento agresivo. Son poco descritos en la bibliografía y su tratamiento se extrapola de la experiencia de los carcinomas de células pequeñas de pulmón.

CASO CLÍNICO

Paciente masculino de 55 años, sin antecedentes médicos de importancia. Inició su padecimiento actual una semana previa a su ingreso, al manifestar evacuaciones melénicas; se le agregó disnea y palpitaciones, motivo por el que acudió al servicio de urgencias. A su llegada se encontró con signos vitales normales; a la exploración física se encontró con palidez de tegumentos, el resto de la exploración sin anomalías. Estudios de laboratorio revelaron hemoglobina de 4.5 g/dL, volumen corpuscular medio 80.2 fL, concentración media de hemoglobina 26.2 g/dL, el resto de paraclínicos normales.

El paciente recibió transfusiones sanguíneas, se le realizó endoscopia superior (**Figura 1**), que reveló un tumor exofítico, friable y ulcerado en la unión gastroesofágica. La biopsia demostró un carcinoma de células pequeñas indiferenciado (**Figura 2**); la inmunohistoquímica fue positiva para cromogranina A, sinaptofisina y CD56. La tomografía computada con contraste intravenoso confirmó el tumor, que se extendía 10.1 cm desde la porción distal del esófago hasta el cardias, con diámetro de 3.4 cm. Se encontraron además ganglios linfáticos de hasta 1.9 cm adyacentes a la curvatura menor del estómago. No se encontró evidencia de tumoración en pulmones ni metástasis a distancia. Se realizó resonancia magnética de cerebro con contraste intravenoso sin datos de metástasis.

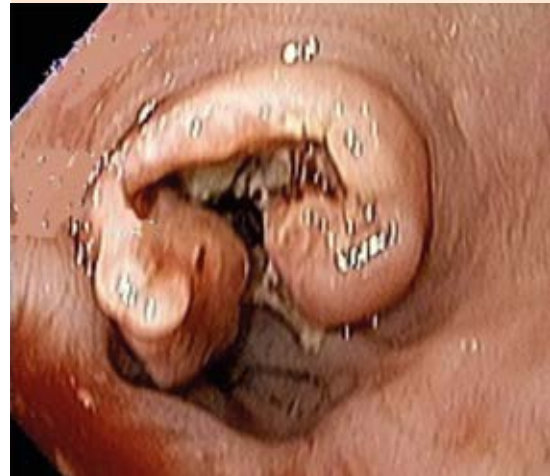

Figura 1. Endoscopia superior que demuestra una masa de aspecto neoplásico, parcialmente estenosante, con extensión circunferencial del 100%. Se localiza en la unión gastroesofágica; se extiende desde 37 cm hasta 46 cm de la arcada dentaria dentro de la cavidad gástrica.

El paciente recibió cuatro ciclos de quimioterapia con cisplatino-etopósido, posteriormente se le administró quimiorradioterapia neoadyuvante con paclitaxel-carboplatino. Subsiguientemente se le dio radioterapia cerebral profiláctica. Un año después se encontró asintomático y la endoscopia superior de control evidenció ausencia de tumoración, además, la tomografía por emisión de positrones no mostró actividad metastásica.

DISCUSIÓN

Los carcinomas de células pequeñas extrapulmonares son una afección rara de tumores neuroendocrinos con alta proliferación epitelial y comportamiento agresivo. Se han descrito múltiples sitios extrapulmonares primarios, como la cabeza y el cuello, esófago, estómago, páncreas, vejiga, colon, vesícula biliar, riñón, próstata y cuello uterino.¹ Lo describieron Du-

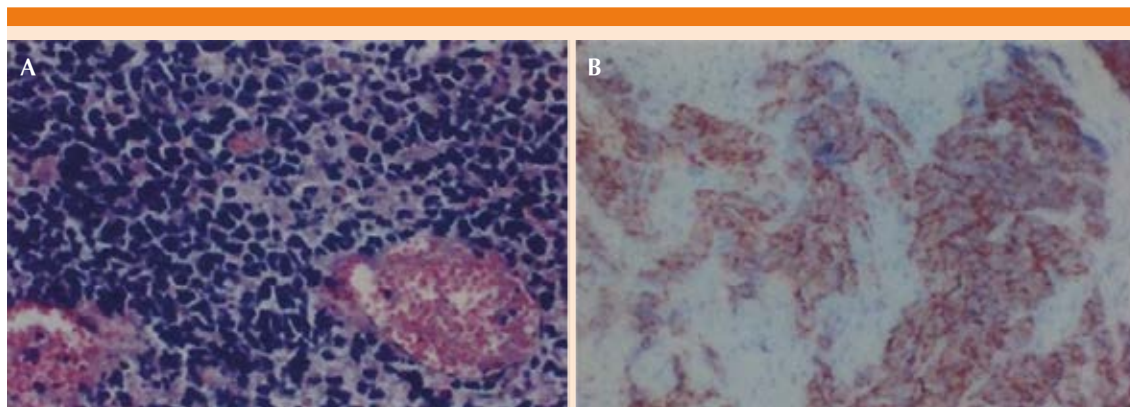


Figura 2. A. Neoplasia escasamente diferenciada, compuesta de células con citoplasma escaso, núcleo hipercromático, en nidos y con necrosis; se observa el fenómeno de Azzopardi. B. Inmunohistoquímica con sinaptofisina positiva.

quid y Kennedy² y representa cerca de 2-4% de los carcinomas de células pequeñas.

La edad media de manifestación es en la séptima década de la vida.³ La proporción masculino:femenino es de 1:1.3.³ A diferencia de los carcinomas de células pequeñas de pulmón, los extrapulmonares no se relacionan con el tabaquismo.⁴

Para hacer el diagnóstico de carcinoma de células pequeñas extrapulmonares se deben cumplir tres criterios: a) el tumor debe demostrar características de carcinoma de células pequeñas; b) debe excluirse carcinoma de células pequeñas de pulmón, por tomografía contrastada de tórax preferentemente; c) citología de esputo normal o hallazgos negativos por broncoscopia.⁵

El criterio histológico para el diagnóstico de carcinoma de células pequeñas extrapulmonares incluye muchas cualidades nucleares de los carcinomas de células pequeñas: núcleo hipercromático en sal y pimienta, citoplasma escaso, con múltiples figuras mitóticas y necrosis generalmente presentes.⁵ Además, puede encontrarse el fenómeno de Azzopardi.⁵ A la in-

munohistoquímica se encuentran marcadores de tumores neuroendocrinos, como cromogranina A, sinaptofisina y CD56.²

El origen gastrointestinal es el lugar más común de manifestación (33%), seguido del genitourinario (20%), cabeza y cuello (11%) y mama (10%).³ El esófago es el lugar afectado con más frecuencia a nivel gastrointestinal (53%), seguido del colon (13%), estómago (11%) y la vesícula biliar (8%).⁶

En términos clínicos, los pacientes pueden manifestar anorexia, pérdida de peso, fatiga y diaforesis. Las manifestaciones iniciales de los carcinomas de células pequeñas gastrointestinales se deben a afección local. Los síntomas pueden deberse al efecto de masa de la tumoración, ulceración, sangrado o invasión de estructuras adyacentes; sistémicamente pueden manifestarse como síndromes paraneoplásicos, debido a la secreción de múltiples hormonas.⁷

La enfermedad limitada se define como la localización del tumor dentro de una región con o sin afección de ganglios linfáticos regionales; mientras que la enfermedad extendida se define

como el tumor que ha sobrepasado los límites locorregionales.^{2,7} El lugar más frecuente de metástasis de los carcinomas de células pequeñas gastrointestinales es el hígado.⁷

Para pacientes con enfermedad extendida, el tratamiento es esencialmente paliativo, con supervivencia a cinco años muy baja. La curación es posible en la enfermedad limitada; la quimiorradioterapia es de elección para el manejo de carcinomas de células pequeñas gastrointestinales con enfermedad limitada. La quimioterapia debe contener un compuesto de platino y etopósido, por al menos cuatro ciclos, como el tratamiento de nuestro paciente. La radiación debe cubrir todos los sitios afectados por el tumor primario, así como los ganglios linfáticos afectados.⁸ La incidencia de metástasis a cerebro es relativamente baja (13%), por lo que la radiación profiláctica de cerebro es controvertida.^{9,10} La supervivencia a uno y tres años es de 59 y 29%, respectivamente, la media de supervivencia es de 23 meses para pacientes con enfermedad limitada, comparada con seis meses con enfermedad extendida.² Entre los carcinomas de células pequeñas extrapulmonares, los carcinomas de células pequeñas gastrointestinales son los de peor pronóstico.^{3,9}

CONCLUSIÓN

Esta enfermedad es poco frecuente con pronóstico adverso si no se reconoce a tiempo. El paciente del caso comunicado evolucionó favorablemente. Pese a que son pocos los casos reportados de carcinomas de células pequeñas extrapulmonares, existe bibliografía que sugiere

que deben tratarse como carcinomas de células pequeñas de pulmón. Sin embargo, deben realizarse estudios que caractericen mejor a los pacientes con carcinomas de células pequeñas extrapulmonares, para poder ofrecerles un tratamiento óptimo y mejorar la supervivencia.

REFERENCIAS

1. Ochsenreither S, Marnitz S, Schneider A, et al. Extrapulmonary small cell carcinoma (EPSCC): 10 years multidisciplinary experience at Charité. *Anticancer Research* 2009;29:3411-3416.
2. Tai H, Cheng H, Yeh T, Kun R, Yen C. Extrapulmonary small cell carcinoma- a medical center's experience. *Chang Gung Med J* 2006;29(6):590-5.
3. Howard S, Regan K, Jagannathan J, et al. Extrapulmonary small cell carcinoma: A Pictorial Review. *AJR* 2011;197(3):W392-W398.
4. Wong YNS, Jack RH, Mak V, Henrik M, Davies EA. The epidemiology and survival of extrapulmonary small cell carcinoma in South East England, 1970-2004. *BMJ Cancer* 2009;9:209.
5. Berniker AV, Abdulrahman AA, Teytelboym OM, Galindo LM, Mackey JE. Extrapulmonary small cell carcinoma: Imaging features with radiologic-pathologic correlation. *RadioGraphics* 2015;35:152-163.
6. Eberhardt JM, Brown K, Lo S, Nagda S, Yong S. Extrapulmonary small cell carcinoma of the anal canal: a case report and review of the literature. *Case Rep Med* 2012;2012:341432.
7. Frances N, Zeichner SM, Francavilla M, Cusnir M. Gastric small-cell carcinoma found on esophagogastrroduodenoscopy: A case report and literature review. *Case Rep Oncol Med* 2013; (2013).
8. Brennan SM, Gregory DL, Stillie A, Herschtal A, et al. Should extrapulmonary small cell cancer be managed like small cell lung cancer? *Cancer* 2010;116:888-95.
9. Früh M, Kacsir B, Ess S, Cerny T, Rodriguez R, Plasswilm L. Extrapulmonary small cell carcinoma: An indication for prophylactic cranial irradiation? *Strahlenther Onkol* 2011;187:561-7.
10. Naidoo J, Teo MY, Deady S, Comber H, Calvert P. Should patients with extrapulmonary small-cell carcinoma receive prophylactic cranial irradiation? *J Thorac Oncol* 2013;8:1215-1221.