

## Valoración de la endoftalmitis en la primera etapa clínica

### Evaluation of endophtalmitis in the first clinical stage

MsC. Danay Duperet Carvajal,<sup>I</sup> MsC. Yailin Audivert Hung,<sup>II</sup> MsC. Lídice Quiala Alayo,<sup>III</sup> Lic. Elaine Duperet Cabrera<sup>IV</sup> y Dr. Frank Antonio Sánchez Boloy<sup>V</sup>

<sup>I</sup> Policlínico Universitario "Julián Grimau García", Santiago de Cuba, Cuba.

<sup>II</sup> Policlínico Docente "Municipal", Santiago de Cuba, Cuba.

<sup>III</sup> Hospital General Docente "Dr. Juan Bruno Zayas Alfonso", Santiago de Cuba, Cuba.

<sup>IV</sup> Centro Provincial de Información de Ciencias Médicas, Santiago de Cuba, Cuba.

<sup>V</sup> Hospital General Docente "Dr. Juan Bruno Zayas Alfonso", Santiago de Cuba, Cuba.

## RESUMEN

Se realizó un estudio observacional, descriptivo y transversal en el Servicio de Oftalmología del Hospital General Docente "Dr. Juan Bruno Zayas Alfonso" de Santiago de Cuba, desde enero hasta octubre del 2013, con vistas a caracterizar los 23 ojos con endoftalmitis en la primera etapa clínica. Se demostró que la causa más frecuente de esta enfermedad fue la cirugía de catarata, asociada a enfermedades oculares y sistémicas, tales como glaucoma, diabetes mellitus e hipertensión arterial, respectivamente. Se presentó con mayor frecuencia en las féminas y en el grupo etario de 60 años y más. El mayor porcentaje de los ojos recibió tratamiento antimicrobiano con vancomicina y ceftazidima por vía tópica e intravítrea. Se obtuvo una evolución favorable en 65,2 % de los ojos.

**Palabras clave:** endoftalmitis, tratamiento antimicrobiano, evolución, atención secundaria de salud.

## ABSTRACT

An observational, descriptive and cross-sectional study was conducted in the Ophthalmology Department of "Dr. Juan Bruno Zayas Alfonso" Teaching General Hospital of Santiago de Cuba, from January to October 2013, with the purpose to characterize 23 eyes with endophtalmitis in the first clinical stage. It was demonstrated that the most frequent cause of the disease was cataract surgery associated with ocular and systemic diseases such as glaucoma, diabetes mellitus and hypertension, respectively. It was more frequent in females and in the age group of 60 years and over. The highest percentage of eyes received antimicrobial therapy with vancomycin and ceftazidime intravitreally and topically. Favorable outcome was obtained in 65.2% of eyes.

**Key words:** endophtalmitis, antimicrobial therapy, progress, secondary health care.

## INTRODUCCIÓN

Actualmente, la oftalmología ha dado un gran vuelco en cuanto al control de las enfermedades oculares, pero aún existen algunas que son potencialmente devastadoras, entre ellas la endoftalmitis, que requiere un tratamiento enérgico para conservar la visión del paciente.<sup>1</sup>

Endoftalmitis es la respuesta inflamatoria grave de los tejidos intraoculares sin extenderse más allá de la esclera; asociada a disminución de la visión, presencia de células en cámara anterior y/o posterior, hipopión y otros signos graves de inflamación, producida por agentes patógenos, traumas oculares, o de causa aséptica.<sup>1,2</sup>

Puede ocurrir después de cualquier cirugía oftalmológica, su incidencia varía según el tipo de intervención: vitrectomía vía pars plana (0,046 % a 0,07%), queratoplastia penetrante (0,11 % a 0,18 %), cirugía combinada de queratoplastia penetrante y cataratas (0,194 %), procedimientos filtrantes para glaucoma (0,06 % a 1,8 %). La endógena constituye 2-15 % de todos los casos de endoftalmitis y las postraumáticas 7 %, pero si el trauma es de origen vegetal, la incidencia aumenta hasta 30 %.<sup>3</sup>

Esta es una enfermedad severa y progresiva, en la mayoría de los casos los síntomas oculares incluyen disminución de la visión, dolor y enrojecimiento. Los signos inflamatorios oculares pueden localizarse en el segmento anterior o posterior con reacción inflamatoria en vítreo, coroides y retina.<sup>4</sup>

Reviste gran importancia la realización del diagnóstico clínico precoz, para actuar de inmediato y conseguir la resolución de la infección con el menor daño intraocular posible. El objetivo inicial del tratamiento es conseguir con prontitud a nivel vítreo unas concentraciones elevadas de antibiótico de amplio espectro, que no resulte tóxico para los tejidos oculares. Hay que tener en cuenta que la eficacia del tratamiento antimicrobiano es mayor en las primeras fases, cuando las bacterias registran un crecimiento exponencial.<sup>5</sup>

La endoftalmitis es poco frecuente, pero por la acción devastadora que tiene para la visión, y el trastorno emocional que puede causarle al paciente ante una evolución desfavorable, resulta importante identificar las características clínicas, cómo controlarla y tratarla.

## MÉTODOS

Se efectuó un estudio observacional, descriptivo y transversal en el Servicio de Oftalmología del Hospital General Docente "Dr. Juan Bruno Zayas Alfonso" de Santiago de Cuba, desde enero hasta octubre del 2013, con vistas a caracterizar los 23 ojos con endoftalmitis en una primera etapa, fundamentado por los hallazgos encontrados en el examen oftalmológico. En una segunda etapa se evaluará el tratamiento quirúrgico y su rehabilitación.

Los datos se vaciaron en una planilla confeccionada al efecto; se procesaron mediante un paquete estadístico computarizado y los resultados se expusieron en tablas y un gráfico.

## RESULTADOS

La tabla 1 muestra un predominio tanto de las féminas (56,5 %) como de los pacientes con 60 años y más (52,2 %).

**Tabla 1.** Pacientes según edad y sexo

Grupos etarios	Sexo				Total	
	Masculino		Femenino		No.	%
	No.	%	No.	%	No.	%
20-29			1	4,4	1	4,4
30-39	1	4,4			1	4,4
40-49	1	4,4	2	8,7	3	13,0
50-59	3	13,0	3	13,0	6	26,1
Más 60	5	21,7	7	30,4	12	52,2
Total	10	43,5	13	56,5	23	100,0

Obsérvese en la tabla 2, que entre las afecciones oculares primaron el glaucoma con 21,7 % y las infecciones oculares con 17,4 %. Asimismo, las enfermedades sistémicas predominantes fueron la diabetes mellitus y la hipertensión arterial, ambas con 21,7 %.

**Tabla 2.** Enfermedades oculares y sistémicas asociadas

Enfermedades asociadas		No.	%
Oculares	Glaucoma	5	21,7
	Infecciones oculares	4	17,4
	Uveítis	2	8,7
Sistémicas	Diabetes mellitus	5	21,7
	Hipertensión arterial	5	21,7
	Asma bronquial	1	4,4
	Otras	3	13,0

Como causas de la endoftalmitis (tabla 3), predominaron la cirugía de catarata (47,8 %), seguida de la cirugía de glaucoma (17,4 %) y en tercer lugar la postraumática (13,0 %).

**Tabla 3.** Causas de la endoftalmitis

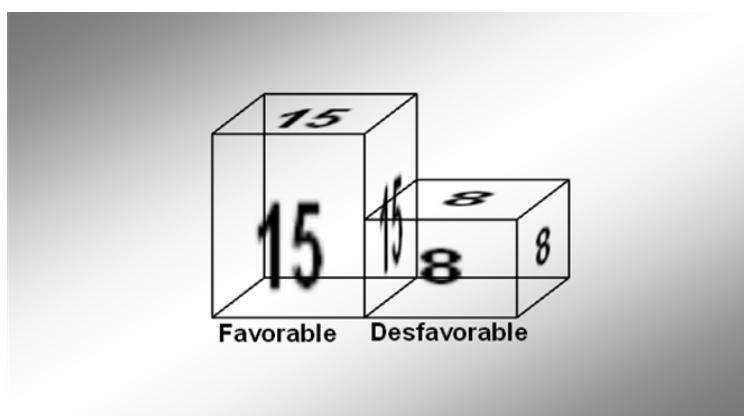
Causas	No.	%
Exógenas		
- Posquirúrgicas		
Cirugía de catarata	11	47,8
Cirugía de glaucoma	4	17,4
Cirugía facorretractiva	1	4,4
Queratoplastia perforante	1	4,4
- Postraumática	3	13,0
- Posqueratopatía	1	4,4
Endógenas		
- Focal: Úlcera grave corneal	1	4,4
Panoftalmitis	1	4,4

En la tabla 4 se relacionan el tratamiento médico (antimicrobiano) y sus vías de administración. Así, los antibióticos más usados en las vías intravítrea y tópica fueron la vancomicina en 23 ojos y la ceftazidima en 21 ojos, mientras que la ciprofloxacina resultó el más utilizado en la vía endovenosa (4 pacientes).

**Tabla 4.** Tratamiento médico (antimicrobiano)

Tratamiento	Casos	Sistémico	Tópico	Intravítrea
Médico				
Vancomicina	23	2	23	13
Ceftazidima	21	1	21	13
Ciprofloxacina	1		1	
Gentamicina	4	4	1	

La figura muestra que de los 23 ojos estudiados, 65,2 % evolucionaron favorablemente y solo 34,8 %, de manera desfavorable.



**Figura.** Evolución de los ojos después del tratamiento

## DISCUSIÓN

La endoftalmitis es una enfermedad particularmente devastadora, por lo que resulta esencial para todo cirujano oftalmológico el conocimiento de su diagnóstico, control y profilaxis.<sup>6</sup>

En este estudio la citada afección apareció con mayor frecuencia en el sexo femenino y en pacientes de la tercera edad; resultados que se explican, pues la catarata es una afección que se presenta en edades avanzadas y las mujeres son las que acuden al médico con mayor frecuencia.

De hecho, existen enfermedades que predisponen la aparición de dicha entidad, en esta serie, el glaucoma, las infecciones oculares, la diabetes mellitus y la hipertensión arterial se presentaron con mayor frecuencia. Estas afecciones hacen que el paciente se haga más susceptible e inmunodeprimido, lo que permite la colonización de microorganismos oportunistas ante la puerta de entrada al sistema ocular.<sup>7</sup>

Por otra parte, la endoftalmitis aparece generalmente en pacientes con posible puerta de entrada a gérmenes en el ojo, en el curso o no del trauma quirúrgico.<sup>8</sup> En la serie, 47,8 % de los ojos se afectaron después de la cirugía de catarata, 17,4 % poscirugía de glaucoma y 13,0 % postraumática. La cirugía de cataratas es el procedimiento quirúrgico programado más frecuentemente realizado en el mundo, representa el grueso de las intervenciones en oftalmología y los impresionantes avances tecnológicos de la última década, la convierten en una operación altamente tecnificada, que devuelve a los pacientes una gran calidad de vida, al mejorar de forma importante su agudeza visual, pero a pesar de esto, la cirugía de catarata sigue siendo la primera causa de endoftalmitis.<sup>9</sup>

El advenimiento de la terapia con los colirios fortificados y los antibióticos intravítreos constituye una garantía en el tratamiento de la endoftalmitis; la administración de intravítreo empírico de vancomicina y ceftazidima es la combinación más utilizada en estos tiempos.<sup>10</sup>

A pesar de que se administró el tratamiento antimicrobiano precozmente, con las dosis y vías de administración según protocolo, 34,8 % de los ojos evolucionaron desfavorablemente, por lo que se realizó el tratamiento quirúrgico radical (evisceración). De la bibliografía consultada, solo en un estudio realizado en el Hospital Universitario Clínicoquirúrgico "Faustino Pérez" de Matanzas, se halló que todos los casos estudiados (5) evolucionaron desfavorablemente.<sup>8</sup>

## REFERENCIAS BIBLIOGRÁFICAS

1. Kanski JJ. Oftalmología clínica. 7 ed. España: Elsevier; 2012.
2. Eguía Martínez F, Rió Torres M, Capote Cabrera A, Ríos Caso R, Hernández Silva JR, Gómez Cabrera CG, et al. Manual de diagnóstico y tratamiento en oftalmología. La Habana: ECIMED; 2009. p. 491-501.

3. Bohórquez Rodríguez P, García Sánchez J, Donate J, García Feijóo J, Benítez del Castillo JM, Gómez R, et al. Endoftalmitis postoperatoria [citado 9 Oct 2013]. Disponible en: <http://www.oftalmo.com/studium/studium2000/stud00-2/00b13.htm>
4. Guido Jiménez MA, Ruíz Galindo E. Endoftalmitis endógena por Candida Albicans; presentación de un caso. Rev Med Hosp Méx. 2011 [citado 9 Oct 2013];74(3). Disponible en: [http://www.artemisaenlinea.org.mx/acervo/pdf/revista\\_medica\\_hospital\\_general\\_mexico/6Endoftalmitisendogena.pdf](http://www.artemisaenlinea.org.mx/acervo/pdf/revista_medica_hospital_general_mexico/6Endoftalmitisendogena.pdf)
5. Sociedad Española de retina y vítreo. Guías de práctica clínica de la SERV. Endoftalmitis infecciosa. España: Sociedad Española de retina y vítreo; 2011. [citado 9 Oc 2013]. Disponible en: [https://www.serv.es/pdf/Guia\\_SERV\\_07.pdf](https://www.serv.es/pdf/Guia_SERV_07.pdf)
6. Foster RE, Rubsamen PE, Joondeph BC, Flynn HW Jr, Smiddy WS. Concurrent endophthalmitis and retinal detachment. Ophthalmology. 1994;101(3):490–8.
7. Meltzer DW. Sterile hypopyon following intraocular lens surgery. Arch Ophthalmol. 1980;98(1):100-4.
8. Herrera Hernández N, Navarro Vivó J, Vázquez Negrín F, Torres García D, Ortega Ruiz B. Endoftalmitis. Complicación de la cirugía de glaucoma y catarata. Rev Méd Electr. 2006 [citado 9 Oct 2013];28(1). Disponible en: <http://www.revmatanzas.sld.cu/revista%20medica/ano%202006/vol1%202006/tema03.htm>
9. Diamond JG. Intraocular management of endophthalmitis. A systematic approach. Arch Ophthalmol. 1981;99(1):96–9.
10. Hernández Da Mota SE. Uso de teicoplanina en endoftalmitis infecciosa. Reporte de un caso. Rev Mex Oftalmol. 2008;82(6):407-9.

Recibido: 9 de octubre de 2013.

Aprobado: 26 de octubre de 2013.

*Danay Duperet Carvajal.* Policlínico Universitario “Julián Grimau García”, avenida Libertadores y Paseo Martí, Santiago de Cuba, Cuba.

Correo electrónico: [duperet@hospclin.scu.sld.cu](mailto:duperet@hospclin.scu.sld.cu)