

ARTÍCULO DE REVISIÓN

Isquemia intestinal

Intestinal ischemia

MsC. Ileana Guerra Macías^I y MsC. Zenén Rodríguez Fernández^{II}

^I Hospital Clínicoquirúrgico Universitario "Dr. Ambrosio Grillo Portuondo", Santiago de Cuba, Cuba.

^{II} Hospital Provincial Docente Clínicoquirúrgico "Saturnino Lora Torres", Santiago de Cuba, Cuba.

RESUMEN

La isquemia intestinal está considerada como la causa más letal del síndrome de abdomen agudo; su consecuencia, el infarto del intestino delgado, ocurre por fenómenos tromboembólicos e isquemia no oclusiva. El objetivo del presente artículo es proporcionar una revisión bibliográfica actualizada acerca del tema y facilitar la actuación del cirujano ante este problema de salud de repercusión sistémica y que no es tan infrecuente como se piensa.

Palabras clave: isquemia intestinal, abdomen agudo, medicina de urgencia.

ABSTRACT

The intestinal ischemia is considered as the most lethal cause in the acute abdomen syndrome; its consequence, the small intestine infarction, takes place due to thromboembolic phenomena and non occlusive ischemia. The objective of the present work is to provide an updated literature review about the topic and to facilitate the surgeon's performance in front of this health problem of systemic repercussion which is not as uncommon as it is thought.

Key words: intestinal ischemia, acute abdomen, emergency medicine.

INTRODUCCIÓN

Con el aumento de la población de la llamada tercera edad, que tiene factores de riesgo cardiovasculares asociados, aparecen con mayor frecuencia los trastornos de la vascularización mesentérica, los cuales conducen a la isquemia intestinal. La insuficiencia vascular mesentérica no es una afección infrecuente,¹⁻⁴ ya que representa 1 de cada 1 000 ingresos hospitalarios sin llegar a superar 2 % del total de pacientes con abdomen agudo y es considerada por la mayoría de los autores como la causa más letal de esta afección.^{1, 3, 5, 6}

La isquemia intestinal es una afección de difícil diagnóstico^{1, 3, 6, 7} y es causada por fenómenos tromboembólicos e isquemia no oclusiva que conducirá al infarto del intestino delgado. Se considera una enfermedad sistémica con elevadas morbilidad y

mortalidad, de manera que constituye uno de los grandes retos de la medicina de urgencia.⁷⁻⁹

CONSIDERACIONES GENERALES

Concepto: la isquemia intestinal es la condición clínica que aparece cuando el flujo sanguíneo de la región mesentérica resulta insuficiente para satisfacer los requerimientos del órgano.¹⁻⁴

Sinonimia: necrosis intestinal, isquemia intestinal, muerte del tejido intestinal, intestino muerto (figura).

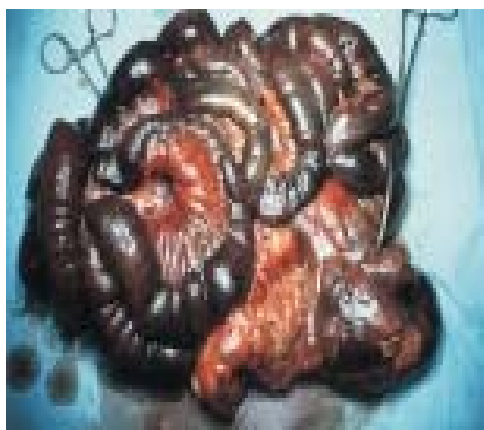


Fig. Aspecto macroscópico de la necrosis casi total del intestino delgado debido a trombosis venosa mesentérica

Fisiopatología: la isquemia mesentérica conduce a importantes cambios morfológicos que se inician en la mucosa, la cual pasa a ser hemorrágica. Luego aparece edema submucoso y finalmente necrosis submucosa y transmural.^{1, 10, 11} Por otra parte, la lesión isquémica aumenta la permeabilidad vascular, de la filtración capilar y la aparición de edema, a la vez que favorece la llegada de neutrófilos, cuya respuesta inflamatoria ejerce un efecto lesivo local sobre la mucosa, así como también a nivel sistémico sobre el pulmón e hígado.

La isquemia causa efectos generales debido a la pérdida de plasma a través de la pared intestinal, con la consiguiente hipovolemia y choque séptico, atribuible a la filtración de microorganismos a través de la pared necrosada.

Clasificación: la Asociación Americana de Gastroenterología propuso en el 2000 la clasificación clínica en 3 tipos: aguda, crónica y colitis isquémica.⁷

ISQUEMIA MESENTÉRICA AGUDA (IMA)

Es consecuencia de la oclusión de la arteria mesentérica superior (AMS) por trombosis o embolia.¹⁻⁴ En su forma más grave, se afecta todo el intestino delgado y el colon derecho, desde la cuarta porción del duodeno hasta el colon transverso.

- Causas: 1) Émbolos: debido a enfermedad cardíaca reumática, fibrilación auricular crónica, infarto agudo del miocardio y endocarditis bacteriana; también aparecen por desprendimiento espontáneo de placas ateromatosas de la aorta o manipulación de catéteres durante una angiografía y traumatismos operatorios.⁸ 2) Trombos: por estenosis arterioesclerótica. La IMA puede aparecer en enfermedades que provocan vasculitis como el lupus eritematoso sistémico, dermatomiositis, poliarteritis y púrpura de Schölein-Henoch.^{12,13}

- Patogenia: La AMS nace de la cara anterior de la aorta abdominal en ángulo agudo, situación que la hace susceptible de oclusión embólica. Las embolias asientan en zonas de estrechamientos anatómicos normales, el primero de los cuales aparece en su primera gran rama: la arteria cólica media, vaso que permite la continuidad en la perfusión del yeyuno proximal, por lo que sufren isquemia el intestino delgado remanente y el colon derecho; mientras tanto, la trombosis aguda de la AMS ocurre en el estrechamiento arterioesclerótico cerca de su origen.

- Tipos

De origen arterial

- Embolia arterial: representa 50 % de los episodios de IMA. Los émbolos se originan en la aurícula o ventrículo izquierdos o en una lesión valvular.¹³ Las arritmias constituyen el factor precipitante más común y con menor frecuencia la cardioversión y el cateterismo.²⁻⁴
- Trombosis arterial: representa 15 % de los casos de IMA y afecta a pacientes de edad avanzada, con una marcada arterioesclerosis. La vasculitis, las enfermedades trombogénicas y el aneurisma de aorta constituyen también factores de riesgo.
- Isquemia mesentérica no oclusiva: representa de 20-30 % de los episodios de IMA como consecuencia de vasoconstricción esplácnica (choque hipovolémico, insuficiencia cardíaca, sepsis, arritmias, infarto agudo de miocardio, insuficiencia renal y cirugía cardíaca o abdominal mayor).^{12,14-16}
- Isquemia focal segmentaria: un corto segmento de intestino se ve comprometido por embolias de colesterol, vasculitis, traumatismos o lesiones por radiación.¹⁷

De origen venoso

- Trombosis venosa mesentérica (TVM),¹⁸ que incluye 3 variantes: aguda, subaguda y crónica. Son muchas las causas que la provocan y entre estas figuran las primarias (deficiencia de antitrombina III, proteína C o S, policitemia vera, trombocitosis, neoplasias, anticonceptivos orales, embarazo, esplenectomía, anemia de células falciformes, así como síndrome mieloproliferativo) y las secundarias (procesos sépticos intraabdominales: apendicitis aguda, diverticulitis, colangitis, perforación gastrointestinal, abscesos, pancreatitis aguda y crónica, enfermedad inflamatoria intestinal, hipertensión portal, gastroenteritis aguda, neoplasia y traumatismo abdominal).
- Isquemia focal segmentaria^{14,15,17,18}

- Criterios diagnósticos

- 1) Clínico: el diagnóstico de isquemia mesentérica en fase precoz no es fácil, ya que los síntomas y signos son habitualmente inespecíficos. Se presenta inicialmente con dolor localizado en el centro del abdomen, agudo, súbito, de tipo cólico y de intensidad desproporcionada en relación con los hallazgos detectados en el

examen físico. Se acompaña de sensación de enfermedad grave, sudoración, vómitos y diarreas. La sospecha clínica debe aumentar cuando un dolor de tales características incide en un paciente con cualquiera de los factores de riesgo mencionados.^{1, 3, 6,10}

- 2) Humoral: leucocitosis con desviación izquierda y elevación de algunas enzimas (fosfatasa alcalina, LDH, CPK, GPT y amilasa sérica), así como acidosis láctica consecuentes a la necrosis intestinal establecida.^{1,3,6,19}

- 3) Imagenológico²⁰⁻²³

- Radiografía simple de abdomen: excluye la perforación y la oclusión intestinal.
- Ecografía Doppler: útil para identificar signos de trombosis venosa esplenoportal o mesentérica.
- Tomografía computadorizada abdominal: demuestra la oclusión de los vasos, engrosamiento y dilatación de las asas, presencia de ascitis, gases en la vena porta o el infarto esplénico.

Signos tomográficos de isquemia intestinal²¹⁻²⁴

- a) Isquemia pálida: pared intestinal adelgazada, marcada disminución o ausencia de impregnación parietal posterior al uso de contraste.
 - b) Isquemia arterial parcial o transitoria: engrosamiento parietal, hiperemia "reactiva".
 - c) Isquemia por interrupción del drenaje venoso: engrosamiento parietal, congestión mesentérica.
 - d) Neumatosis intestinal y gas intravascular portomesentérico: acumulación lineal de gas en la pared del intestino.
 - e) Peritonitis: el neumoperitoneo es un marcador de necrosis transmural completa, con ulceración focal o multifocal de la pared intestinal y perforación posterior.^{19,20}
 - f) Ascitis: es un signo inespecífico de isquemia.
- Resonancia magnética nuclear: es de elevadas sensibilidad y especificidad para detectar estenosis u oclusión de la AMS o del tronco celíaco, así como para la identificación de una TVM (sensibilidad de 100 %, especificidad de 98 %);^{23,24} sin embargo, no es útil para diagnosticar las formas no oclusivas o para identificar oclusiones en las ramas distales.
 - Gammagrafía abdominal con leucocitos marcados:²⁵ los leucocitos se agrupan en la zona de necrosis.
 - Angiografía: es la exploración más importante y en casos seleccionados puede tener una aplicación terapéutica;¹⁻⁴ asimismo, confirma el diagnóstico, establece su causa, posibilita distinguir entre formas oclusivas y no oclusivas, permite la infusión de fármacos vasodilatadores como la papaverina y también de agentes trombolíticos, a la vez que proporciona un mapa quirúrgico idóneo para cualquier procedimiento de revascularización.

• Tratamiento

Médico

- Medidas generales: reanimación y monitorización del enfermo, estabilización hemodinámica, optimizar la función cardíaca, evitar fármacos vasopresores y reponer electrolitos, reposo digestivo, descompresión intestinal y administración de antibióticos por vía intravenosa.^{26, 27,28}

- Medidas específicas: cateterismo arterial percutáneo para infundir papaverina intraarterial.^{29, 30} Se administra a una concentración de 1 mg/mL de 30-60mL/h (prohibido en estado de choque y debe suspenderse de inmediato si la tensión arterial disminuye de repente). También debe administrarse agente trombolítico: uroquinasa, bolo de 2 x 105 U, intraarterial, seguido de perfusión de 60.000 - 200.000 U/h; también se realizará, en ausencia de peritonitis, la descoagulación sistémica con un bolo inicial de 5000 UI de heparina, seguido de infusión continua de 1000 UI/h, ajustando la dosis para mantener el TTP alargado 2-2,5 veces respecto al control durante 7-14 días, luego se cambiará para cumarínicos, al menos durante 6 meses.

Quirúrgico

Su propósito es repermeabilizar la luz del vaso ocluido y extirpar el tejido necrótico.³¹⁻³³ En las formas no oclusivas, solo se realizará si hay peritonitis. Debe mantenerse la perfusión de papaverina, antes, durante y después de la cirugía.²⁹⁻³²

Por otra parte, si existe intestino de dudosa viabilidad, se extirpará únicamente el tejido claramente necrótico y se realizará un *second look* en las siguientes 12-24 horas para precisar mejor el límite del tejido viable y recuperar el intestino, como resultado de la perfusión de fármacos vasodilatadores y de las medidas de reanimación.

- Embolia arterial: embolectomía y resección del tejido necrótico.
- Trombosis arterial: trombectomía asociada a reimplantación de la arteria ocluida (*bypass* aortomesentérico o injerto de vena safena) y exéresis del tejido necrótico. Si existe riesgo quirúrgico elevado y no peritonitis se realizará perfusión de agentes trombolíticos y angioplastia percutánea con *steno* sin este.
- Isquemia arterial no oclusiva: corrección del factor precipitante, administración intraarterial de fármacos vasodilatadores hasta 24 horas después de haber obtenido un angiograma normal.
- Trombosis venosa mesentérica: descoagulación sistémica si no hay peritonitis, de lo contrario laparotomía.

ISQUEMIA MESENTÉRICA CRÓNICA (IMC)

Aparece en personas con marcada arterioesclerosis y representa 5 % de los casos de isquemia intestinal.¹⁻⁴

• Criterios diagnósticos

- Clínico: Dolor abdominal de aparición precoz tras la ingestión de alimentos, llamado "angina abdominal".
- Imagenológico: demostración angiográfica de obstrucción de los vasos espláncnicos.

• Tratamiento

- Cirugía de revascularización: reimplantación de la AMS en la aorta y la endarterectomía mesentérica transarterial.^{32,33}

COLITIS ISQUÉMICA (CI)

Es la forma más frecuente de isquemia intestinal.¹⁻⁴ Es más común en pacientes mayores afectados de insuficiencia cardíaca, choque séptico, cirugía cardíaca, cirugía

aórtica u obstrucción colónica; mientras que en los más jóvenes está relacionada con el tratamiento anticonceptivo o enfermedades del colágeno. Puede ser gangrenosa o no gangrenosa.

- Causa: arterioesclerosis, traumatismos, obstrucción del colon, choque hipovolémico, medicamentos (digitálicos, antagonistas del calcio, vasopresina, agonistas alfa y beta adrenérgicos, diuréticos, AINE, ergotamina, danazol, sales de oro, neurolépticos), enfermedades hematológicas, diabetes mellitus, vasculitis, amiloidosis, artritis reumatoide, lesiones por radiación, cirugía de aorta abdominal, abuso de cocaína, síndrome de intestino irritable, corredores de larga distancia, y por último las idiopáticas.
- Criterios diagnósticos
 - Clínico: dolor de comienzo relativamente súbito, preferentemente localizado en el hemiaabdomen izquierdo, seguido de urgencia defecatoria y rectorragia. Siempre aparecen signos de peritonitis y deterioro rápido del estado general con fiebre, íleo, leucocitosis y acidosis metabólica. La presencia de choque hipovolémico, hemoconcentración e hiperamilasemia constituyen factores predictivos de necrosis masiva.¹⁻⁴
 - Imagenológico: (ecografía abdominal y tomografía computadorizada). La angiografía está indicada en lesiones del colon derecho.
 - Endoscópico³⁴
- Tratamiento

Médico: medidas del paciente grave.²⁶⁻²⁸

Quirúrgico: repermeabilizar el vaso ocluido y extirpar el segmento colónico necrosado con anastomosis primaria y/o colostomía derivativa. Para las formas agudas: colitis fulminante universal (con peritonitis o sin esta), peritonitis, signos endoscópicos de gangrena, diarrea persistente, rectorragia. Para las formas crónicas: episodios recidivantes de colitis refractaria al tratamiento médico, colitis crónica segmentaria con sepsis clínicamente recurrente y estenosis sintomática, estenosis asintomática, pero con sospecha de neoplasia.^{32,33}

CONCLUSIONES

La isquemia intestinal es una afección grave provocada por fenómenos oclusivos y no oclusivos de la circulación arterial y venosa mesentérica superior, de difícil diagnóstico y pronóstico ominoso, cuyo tratamiento exige medidas médicas intensivas, así como cirugía de revascularización y resección del intestino necrosado.

REFERENCIAS BIBLIOGRÁFICAS

1. Farreras R, Rozman C. Isquemia intestinal aguda. Características generales y grandes síndromes. 14 ed. En: Tratado de Medicina Interna. Madrid: Harcourt-Brace; 2000.
2. Hauser SC. Vascular diseases of the gastrointestinal tract. In: Goldman L, Ausiello D. Cecil. Tratado de medicina interna. 23th. Philadelphia: Saunders Elsevier; 2007.

3. Montoro Huguet MA, Sans Cuffi M. Isquemia intestinal. En: Ponce Gracia J. Tratamiento de las enfermedades gastroenterológicas. 3 ed. Madrid: Elsevier Doyma; 2011 [citado 5 Dic 2012]. Disponible en: http://www.manua lgastro.es/ei/ctl_servlet?_f=1036&id_contenido=733
4. Belkin M, Owens CD, Whittemore AD, Donaldson MC, Conte MS, Gravereaux E. Peripheral arterial occlusive disease. In: Townsend C, Beauchamp D, Evers M, Mattox K. Sabiston Textbook of Surgery. 19th. Philadelphia: Saunders Elsevier; 2012.
5. Castellví Valls J, Espinosa Cofiño J, Barranco Pons R, Pí Siqués F. Angina intestinal crónica e isquemia intestinal aguda. Cir Esp. 2010 [citado 23 Dic 2012]; 87(5): 318. Disponible en: <http://zl.elsevier.es/es/revista/cirugia-espanola-36/angina-intestinal-cronica-e-isquemia-intestinal-aguda-13150097-la-imagen-mes-2010?bd=1>
6. Sánchez Fernández P, Mier y Díaz J, Blanco Benavides R. Isquemia mesentérica aguda: semblanza de una enfermedad agresiva. Rev Gastroenterol Méx. 2000; 65(3):134-40.
7. Lawrence B, Scott B. AGA technical review on intestinal ischemia. American Gastrointestinal Association. Gastroenterology. 2000;118: 954-68.
8. Serrano A, Dalmau L, García Huete L, Koo M. Isquemia intestinal por traumatismo abdominal cerrado. A propósito de un caso. Rev Esp Anestesiol Reanim. 2005; 52 (9):573-5.
9. Baeza Herrera C, García Cabello LM, Villalobos Ayala D, Domínguez Pérez ST, Mora Hernández F. Isquemia intestinal por laparotomía previa. Gac Med Mex. 2003 [citado 23 Dic 2012]; 139(5). [Disponible en: <http://www.medigraphic.com/pdfs/gaceta/gm-2003/gm035f.pdf>
10. Pedraza Alonso NE, González Alemán I. Enfermedad veno-oclusiva inflamatoria mesentérica. Acta Med Cent. 2012 [citado 1 Mar 2013]; 6(3). Disponible en: http://www.actamedica.sld.cu/r3_12/pdf/veno_oclusiva.pdf
11. Robbins C. Patología estructural y funcional. 7 ed. Madrid: Elsevier; 2005.
12. Cordobés Gual J, Riera Vázquez R, Merino Mairal O, Manuel Rimbau Muñoz E, Lozano Vilardell P. Isquemia intestinal en la enfermedad de Buerger. An Med Interna (Madrid). 2005 [citado 25 Dic 2012]; 22 (5). Disponible en: http://scielo.isciii.es/scielo.php?pid=S0212-71992005000500008&s_cript=sci_arttext
13. García Brao MJ, Mella García I, Rodríguez Martínez E, Bahamonde Calvelo F, Rivas Polo JI. Isquemia intestinal por émbolos de colesterol. Rev Esp Enferm Dig. 2008 [citado 23 Dic 2012]; 100(5): 305-6. Disponible en: http://scielo.isciii.es/scielo.php?pid=S1130-01082008000500013&scri pt=sci_arttext
14. Gil De Pareja P, Lirón Ruiz R, Girela Baena E, Aguayo Albasini JL. Isquemia intestinal secundaria a tumor carcinoide ileal. Cir Esp. 2009; 85(4):252.

15. Castellanos Monedero JJ, Legaz Huidobro ML, Galindo Andujar MA, Rodríguez Pérez A, Mantrana del Valle JM. Isquemia intestinal de repetición por el factor VIII. *Gastroenterol Hepatol*. 2008; 31(5):347-8.
16. O'Neill S, Malik A. Patchy small bowel ischaemia secondary to sepsis. *Ulster Med J*. 2009; 78(1):57.
17. Lozano González Y. Isquemia mesentérica segmentaria: a razón de un caso. *Rev Med Electrón*. 2009 [citado 1 Mar 2013]; 31(3). Disponible en: http://scielo.sld.cu/scielo.php?script=sci_arttext&pid=S1684-18242009000300018
18. Harnik IG, Brandt LJ. Mesenteric venous thrombosis. *Vasc Med*. 2010; 15(5):407-18.
19. Menéndez Arzac R, Cárdenas Lailson E, Sanjuán Martínez CA, Rebolledo López G, Parraguirre Martínez S. Marcadores séricos de isquemia intestinal aguda para el diagnóstico de apendicitis aguda. *Cir*. 2005; 73(6): 449-52.
20. Jang KM, Min K, Kim MJ, Koh SH, Jeon EY, Kim IG, *et al*. Diagnostic performance of CT in the detection of intestinal ischemia associated with small-bowel obstruction using maximal attenuation of region of interest. *Am J Roentgenol*. 2010 [citado 1 Mar 2013]; 194(4): 957-63. Disponible en: <http://www.ncbi.nlm.nih.gov/pubmed/20308497>
21. Elsayes KM, Al Hawary MM, Jagdish J, Ganesh HS, Platt JF. CT enterography: principles, trends, and interpretation of findings. *Radiographics*. 2010; 30(7): 1955-70.
22. Castro Duménigo JH, Alejandro Gaspar M, Bouza Montano HP. Neumatosis portal en pacientes con trombosis mesentérica. *Acta Med Centro*. 2008 [citado 1 Mar 2013]; 2(2). Disponible en: http://www.actamedica.sld.cu/r2_08/neumatosis.htm
23. Menke J. Diagnostic accuracy of multidetector CT in acute mesenteric ischemia: systematic review and meta-analysis. *Radiology*. 2010 [citado 25 Dic 2012] 256(1):93-101. Disponible en: <http://www.ncbi.nlm.nih.gov/pubmed/20574087?dopt=Abstract>
24. Umphrey H, Canon CL, Lockhart ME. Differential diagnosis of small bowel ischemia. *Radiol Clin North Am*. 2008; 46(5) [citado 25 Dic 2012]. Disponible en: <http://www.ncbi.nlm.nih.gov/pubmed/19103142>
25. Antón Leal MA. Gammagrafía abdominal con leucocitos marcados en la isquemia intestinal. *Angiología*. 2008; 60(1): 71-2.
26. Schwenter F, Poletti PA, Platon A, Perneger T, Morel P. Clinicoradiological score for predicting the risk of strangulated small bowel obstruction. *Br J Surg*. 2010; 97(7): 1119-25.
27. Rodríguez Pascual Y. Modelo teórico práctico de atención médica al adulto mayor con abdomen agudo quirúrgico. Tesis en opción al grado científico de Doctor en Ciencias Médicas [citado 25 Dic 2012]. Disponible en: http://tesis.repo.sld.cu/265/1/Rodr%C3%ADguez_Pascual.pdf

28. Radonak J, Lakyova L, Toporcer T, Bober J. Mesenteric ischemia-late diagnosis or managed disease? *Rozhl Chir.* 2010; 89(4): 242-6.
29. San Norberto EM, Brizuela JA, Mengíbar L, Salvador R, Revilla A. Isquemia mesentérica. Revisión y puesta al día. *Rev Esp Investig Quir.* 2008; 11(2):81-85.
30. Marques dos Santos CH, Dorsa Vieira Pontes JC, Moreira Gomes O. Terapêutica medicamentosa na isquemia e reperfusão mesentérica: revisão da literatura. *Rev Bras Colo-proctol.* 2006 [citado 25 Dic 2012]; 26(1). Disponible en: http://www.scielo.br/scielo.php?pid=S0101-988020060001000_03&script=sci_arttext
31. Barros de Lima LT, Basile Christopoulos G, Moreira Braga V, Nemézio ME, Souza AP. Tratamento de angina mesentérica em pacientes com arterite de Takayasu. *Rev Bras Reumatol.* 2011; 51(2): 193-5.
32. Cañete Sánchez FM, Verdú Rico J, Lizarraga Oltra C, Muñoz Iglesias JL, Romero M, Castelbranco O, Martins C, *et al.* Cirugía de revascularização da isquemia intestinal crônica após fracasso do tratamento endoluminal. *Rev Port Cir Cardiorac Vasc.* 2007; 14(4): 254-7.
33. Rubio Montaña M, Abdelkader Abu Sneimeh A, Redondo López S, Cuesta-Gimeno C. Cirugía convencional tras el fracaso del tratamiento endovascular en la isquemia mesentérica crónica. *Angiología.* 2009; 61(2):99-103.
34. Lozano Maya M, Ponferrada Díaz A, González Asanza C, Nogales Rincón O, Senent Sánchez C. Utilidad de la colonoscopia en la colitis isquémica. *Rev Esp Enferm Dig.* 2010;102(8):478-83.

Recibido: 23 de abril de 2013.

Aprobado: 23 de abril de 2013.

Ileana Guerra Macías. Hospital Clínicoquirúrgico Universitario "Dr. Ambrosio Grillo Portuondo", Carretera Central, km 21 ½, Melgarejo, Santiago de Cuba, Cuba. Correo electrónico: ileanag@medired.scu.sld.cu