NCT

Caso clínico

Neumol Cir Torax
Vol. 77 - Núm. 1:34-37
Enero-marzo 2018

Malformación adenomatoidea quística, reporte de caso y revisión de la literatura

Diego Bernardo Ortega-Zhindón, ✉ Rogelio Torres-Martínez,* Adán Campos-Badillo‡*

*Hospital General de México "Dr. Eduardo Liceaga"; ‡Hospital General "Dr. Gustavo Baz Prada"

RESUMEN. La malformación adenomatoidea quística es una anormalidad rara del tracto respiratorio inferior, con alteración del desarrollo de estructuras endodérmicas y mesodérmicas, representando la coexistencia de cavidades quísticas con estructuras secretorias adenomatosas propias del aparato respiratorio. Los pacientes afectados pueden presentar dificultad respiratoria en el período perinatal o de forma tardía, que gracias a las nuevas técnicas de imagen nos permite un mejor acercamiento al diagnóstico y con esto a una resolución terapéutica oportuna. Presentamos el caso de un neonato que se resolvió a través del tratamiento quirúrgico, con un resultado exitoso y actualmente con buena evolución y pronóstico.

Palabras clave: Desarrollo alveolar, diagnóstico prenatal, malformación adenomatoidea quística.

Cystic adenomatoid malformation, a case reports and review of the literature

ABSTRACT. Cystic adenomatoid malformation is a rare abnormality of the lower respiratory tract, with altered development of endodermal and mesodermal structures, describes the coexistence of cystic cavities with adenomatous secretory structures, characteristic of the respiratory system. Affected patients may present respiratory distress in the perinatal, or late, period that thanks to the new imaging techniques allows us a better approach to the diagnosis and with this to a timely therapeutic resolution. We present the case of a neonate who was resolved through surgical treatment, with a successful outcome and currently with good evolution and prognosis.

Key words: Alveolar development, cystic adenomatoid malformation, prenatal diagnosis.

INTRODUCCIÓN

La malformación adenomatoidea quística es una anomalía poco frecuente del desarrollo pulmonar, con una incidencia aproximada de 1 cada 25,000 a 35,000 embarazos.[1-3] Se origina por la falta de fusión de los brotes bronquiales y el mesénquima alveolar, afectando principalmente a los bronquios terminales; fue descrita por primera vez por Bartholin en 1697 y más tarde por Chin y Tang en 1949.[1,2] A pesar de su baja incidencia, para su diagnóstico hemos de considerar la dificultad respiratoria inmediata o una lesión radiográfica compatible en un neonato asintomático, que gracias al desarrollo de nuevas técnicas de imagen el diagnóstico se realiza de manera más temprana.[1] Hay que tener en cuenta que la mayoría de estas lesiones tienen buen pronóstico; sin embargo, siempre se requiere de un seguimiento del recién nacido para corroborar el diagnóstico prenatal y realizar tratamiento quirúrgico oportuno en el caso de que existan complicaciones asociadas.

PRESENTACIÓN DEL CASO

Presentamos un recién nacido masculino, quien tenía como antecedentes a una madre de 19 años, primigesta, sana y sin toxicomanías descritas y un padre de 20 años, sano; con controles prenatales en seis ocasiones a partir del primer trimestre, se realizó ultrasonido obstétrico en el último trimestre con reporte de probable hernia diafragmática izquierda. Nació por vía cesárea, requirió de maniobras básicas de reanimación, Apgar 8/6, Capurro tipo B de 36 semanas de gestación, peso de 2,150 gramos. Al nacimiento, se valoró con un puntaje de Silverman-Andersen de 2 a expensas de aleteo nasal y quejido inconstante, además de polipnea por lo

www.medigraphic.org.mx

✉ **Autor para correspondencia:**
Dr. Diego Bernardo Ortega-Zhindón, Hospital General de México "Dr. Eduardo Liceaga"
Correo electrónico: diegoortegamd@yahoo.com

Trabajo recibido: 13-X-2017; aceptado: 30-XI-2017

Este artículo puede ser consultado en versión completa en **http://www.medigraphic.com/neumologia**

que ante el diagnóstico prenatal de hernia diafragmática se ingresó en el Departamento de Neonatología, intubado y con apoyo ventilatorio. La radiografía de tórax al nacimiento mostró una lesión hiperlúcida y heterogénea a nivel de tórax izquierdo, con incremento en la distancia de los espacios intercostales con respecto a los contralaterales y con desplazamiento del mediastino hacia el tórax derecho (figura 1A), por lo que se realizó tomografía computarizada de tórax encontrándose una imagen de morfología ovoidea, con una pared irregular y definida en los segmentos posteriores del lóbulo superior e inferior del pulmón izquierdo, con dimensiones de 5.9 cm × 4.7 cm × 3.6 cm en sus ejes mayores, con septos finos hacia su porción cefálica y presencia de nivel hidroaéreo; produciendo un efecto de volumen sobre el parénquima pulmonar y desplazando las estructuras del mediastino en sentido contralateral (figuras 1B y 1C).

Se programó para cirugía, abordándose por toracotomía posterolateral izquierda, con lobectomía anatómica del lóbulo inferior izquierdo de aproximadamente 7 cm × 5 cm × 3 cm; se colocó sonda endopleural ipsilateral con adecuada expansión pulmonar, manteniéndose con la misma por tres días. Se continuó con protocolo de estudio por parte del Departamento de Neonatología, descartando otro tipo de alteración y se confirmó por parte del estudio de anatomía patológica una malformación adenomatoidea quística tipo I (figuras 2A y 2B); evolucionó satisfactoriamente y egresó a las tres semanas. En la actualidad se encuentra asintomático, un año y 10 meses posterior a la cirugía y en su seguimiento por la consulta externa no hay síntomas respiratorios en relación con algún tipo de complicación.

DISCUSIÓN

Las malformaciones congénitas de la vía aérea pulmonar, en particular la llamada malformación adenomatoide quística (MAQ o CCAM por sus siglas en inglés *Congenital Cystic Adenomatoid Malformation*),[1,2] es el tumor intratorácico más común observado por ultrasonido prenatal, se desarrolla durante las primeras seis semanas de gestación y representa del 10 al 25% de las alteraciones congénitas pulmonares y el 95% de las enfermedades quísticas pulmonares.[1-3] Se caracteriza por una proliferación adenomatosa de los bronquiolos respiratorios y la formación de quistes intercomunicados con el árbol bronquial y defecto en la maduración y formación de alvéolos terminales.[2,3]

La primera tipificación histológica de las MAQ fue realizada en 1977 por Stocker *et al.* y son clasificados en cinco tipos que van del 0 al 4. El tipo 1 es el más frecuente representando el 65% y es asociado con el mejor pronóstico general logrando permanecer indetectado hasta después del nacimiento. El tipo 2 es el segundo en frecuencia representando hasta el 25%; y el 15% restante está representado por los demás tipos.[3] El diagnóstico diferencial incluye el secuestro pulmonar intralobar, los quistes broncogénicos y el enfisema lobar congénito. Las infecciones o causas obstructivas endobronquiales, y las lesiones en masa se pueden excluir por completo por los hallazgos clínico-radiológicos o por broncoscopia.[4]

El diagnóstico prenatal mediante ecografía es difícil pero importante para el tratamiento y pronóstico. La MAQ es casi siempre detectada por ultrasonido entre las 18 a 21 semanas de gestación como un tumor den-

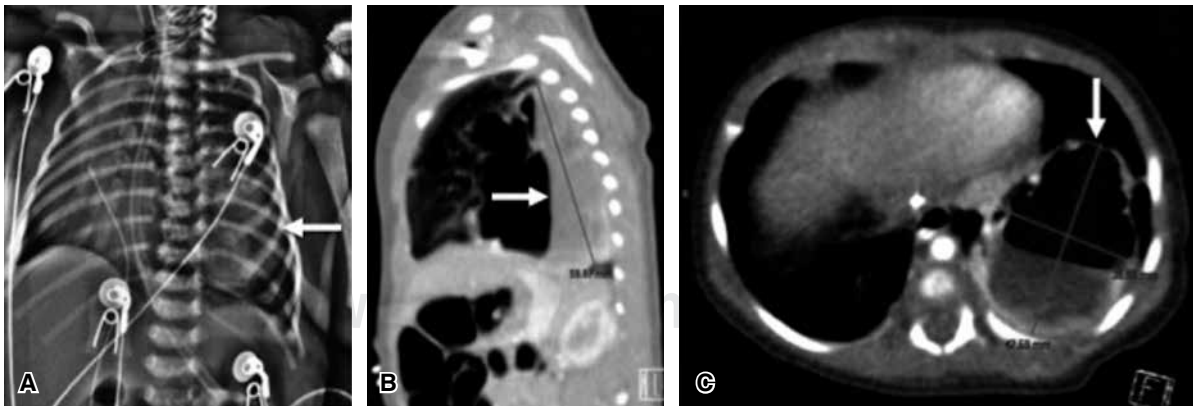

Figura 1. (**A**) radiografía simple de tórax, muestra imagen hiperlúcida y heterogénea en tórax izquierdo (flecha), con desplazamiento del mediastino hacia el tórax derecho; (**B**) reconstrucción sagital y (**C**) reconstrucción coronal de tomografía de tórax donde se observa una imagen ovoidea (flecha), de pared irregular en los segmentos posteriores del lóbulo superior e inferior del pulmón izquierdo con septos finos en la porción cefálica y con nivel hidroaéreo, desplazando las estructuras del mediastino hacia el tórax derecho.

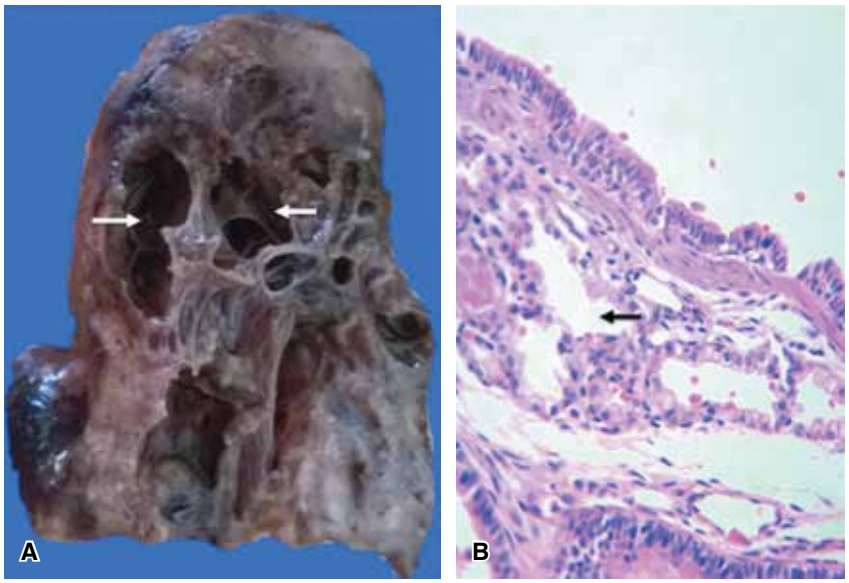

Figura 2.

Imagen de pieza quirúrgica procesada (**A**) con múltiples espacios quísticos (flecha) separados por delgadas trabéculas de pared lisa e (**B**) imagen microscópica con lesiones quísticas rodeadas de epitelio ciliado pseudoestratificado.

tro del parénquima pulmonar, unilateral, clasificada por este método de imagen en tres tipos: tipo I macroquística (25%) caracterizada por uno o más quistes con tamaño hasta de 10 cm; el tipo II (25%) es una mezcla de quistes con ecogenicidad incrementada en el ultrasonido; y el tipo III (50%) son microquistes menores de 5 mm y aparecen como áreas ecogénicas dentro de los pulmones fetales. Se puede apreciar como aplastamiento del hemidiafragma e *hidrops fetal* (25 a 40% de los casos) debido a la compresión esofágica y la sobreproducción de líquido por el pulmón lesionado.[1,5] Sin embargo, el diagnóstico usando sólo el ultrasonido es propenso a errores y es regularmente apoyado por otros estudios como rayos X, tomografía computarizada o resonancia magnética ya que sólo el uso de ultrasonido tiene un valor predictivo positivo de 57%.[6] La involución y desaparición de las lesiones en la MAQ se ha observado en 12 a 20% de los casos. En el período posnatal la radiografía de tórax puede mostrar varios tipos de lesiones, siendo las más frecuentes la presencia de imágenes quísticas.[7] La tomografía computada es el estudio de elección puesto que confirma el diagnóstico, permite valorar la extensión de la lesión, establece si existe asociación con otra malformación pulmonar y diferencia con otras anomalías. El uso de angioresonancia magnética determina la dependencia vascular de la lesión.[3] El diagnóstico de certeza se establece con el estudio histopatológico. En estudios recientes se ha comprobado que el componente celular en los tipos histológicos 1, 2 y 3 corresponde a células bronquiales, mientras que el tipo 4 el epitelio predominante corresponde a neumocitos I-II.[2,3] Existen diversos abordajes terapéuticos divididos en el período prenatal y posnatal. En el primero se han realizado drenaje, ablación percutánea o resección intraútero en aquellos con quistes grandes y riesgo de *hidrops fetal*.[2,3]

En el período posnatal se determina la posible degeneración maligna puesto que se han reportado en series: cinco casos de pleuroneumoblastoma, siete casos de rabdomiosarcoma y ocho casos de carcinoma bronquioalveolar.[8]

Cuándo y cómo realizar la intervención quirúrgica así como el tiempo apropiado para el procedimiento quirúrgico es aún controversial. Varios autores recomiendan la cirugía antes de los seis meses debido a la alta incidencia de infecciones y de tejido inflamatorio que dificulta la técnica quirúrgica.[8,10]

Existen estudios que hablan del manejo conservador sobre todo para pacientes que permanecen asintomáticos. En ellos se realizan controles seriados mediante tomografía de las lesiones para determinar la posible degeneración maligna.[3] El tratamiento quirúrgico se reserva para los pacientes con sintomatología o complicaciones posnatales. La técnica quirúrgica depende del tamaño y localización de la lesión, siendo utilizadas con más frecuencia la lobectomía y la segmentectomía.[9] El tipo de abordaje suele ser toracotomía aunque el uso de toracoscopia suele dar buenos resultados sobre todo en lesiones de pequeño tamaño. En nuestro caso se resolvió a los cinco días, realizando toracotomía y lobectomía inferior izquierda.

www.medigraphic.com

El pronóstico es favorable y depende de la extensión, el grado de desarrollo de los segmentos pulmonares adyacentes a la lesión, la asociación a otras malformaciones y la transformación maligna. El seguimiento posterior a la extirpación se realiza mediante tomografía computarizada con el objetivo de pesquisar recidivas y malignización.[9,10]

Consideramos importante la difusión de este tipo de casos para ampliar la comprensión acerca de esta patología, que aunque es infrecuente se requiere de su sospecha para agilizar el diagnóstico, plantear el tipo de manejo y mejorar el pronóstico con un adecuado seguimiento de la enfermedad.

Conflicto de intereses

Los autores declaran no tener conflicto de intereses.

REFERENCIAS

1. Gajewska-Knapik K, Impey L. *Congenital lung lesions: Prenatal diagnosis and intervention.* Semin Pediatr Surg 2015;24(4):156-159. doi: 10.1053/j.sempedsurg.2015.01.012.
2. Solórzano-Morales SA, Patiño-Galeana JL, Gil-Cortés F, Carrasco-Daza D, Valdez-Duarte G. *Malformación adenomatoidea quística pulmonar. Consideraciones acerca del abordaje radiológico a propósito de un caso.* An Radiol Mex 2007;6(3):201-208.
3. Antón-Martín P, Cuesta-Rubio T, López-González MF, *et al. Malformación adenomatoidea quística congénita*. Rev Chil Pediatr 2011;82(2):129-136.
4. Mathai AK, Kini H, Pai MR, Shetty AB, Murali N. *Congénita MAQ pulmonar de tipo 1*. Cir Pediatr 2010;45(2):25-28.
5. Cuerva-González MJ, Herrero-Ruiz B, Gil-Mira MM, Iacoponi S, Rodríguez-González R, González-González A. *Enfermedad adenomatoidea quística pulmonar congénita. Consecuencias de su diagnóstico prenatal*. Ginecol Obstet Mex 2013;81(1):29-33.
6. Gornall AS, Budd JLS, Draper ES, Konje JC, Kurinczuk JJ. *Congenital cystic adenomatoid malformation: accuracy of prenatal diagnosis, prevalence and outcome in a general population.* Prenat Diagn 2003;23(12):997-1002.
7. Matos-Borges dos Reis AR, Becker-Ribeiro F, Schultz R. *Congénita quística MAQ tipo I*. Autops Caso Rep 2015;5(3):21-26.
8. Nam SH, Cho MJ, Kim DY. *Minimally invasive surgery for congenital cystic adenomatoid malformations-early experience*. Ann Surg Treat Res 2016;90(2):101-105. doi: 10.4174/astr.2016.90.2.101
9. Escobar LF, Fuentes DF, Urzua C, Capetillo FM. *Malformación adenomatoidea quística pulmonar de presentación tardía: revisión del tema y presentación de un caso.* Rev Chil Radiol 2010;16(4):190-194.
10. Mathai AM, Kini H, Pai MR, Shetty AB, Murali N. *Congenital cystic adenomatoid malformation of lung type 1.* J Pediatr Surg 2010; 45: 25-28. doi: 10.1016/j.jpedsurg.2009.11.022.

www.medigraphic.org.mx