

# Ruptura diafragmática postraumática de presentación tardía. A propósito de dos casos

Juan Carlos Vázquez-Minero,✉ José Miguel Arriola-Navas, Víctor Elier Quiroga-Arias,  
Yadira Cervantes-Silva

Instituto Nacional de Enfermedades Respiratorias Ismael Cosío Villegas, Ciudad de México.

**RESUMEN.** La ruptura diafragmática es una entidad clínica que puede atentar contra la vida, está asociada a lesiones traumáticas del abdomen o del tórax. Se asocia en la mayoría de los casos con lesiones intraabdominales que son la causa de realizar cirugía de urgencia. En los casos donde no presentan lesiones asociadas, puede pasar desapercibida y presentarse posteriormente, en la mayoría de los casos los primeros meses. Presentamos dos casos de pacientes, el primero, mujer de 39 años con antecedente de trauma de 15 años de evolución con lesión de diafragma izquierdo con herniación de estructuras abdominales, el segundo caso, una mujer de 31 años con antecedente traumático de 16 años de evolución con ruptura de diafragma derecho. A ambas se les realizó plastia diafragmática con colocación de malla de polipropileno, con adecuada evolución y egreso hospitalario. Estos dos casos son muy poco frecuentes por el tiempo tan largo de evolución sin complicaciones.

**Palabras clave:** Trauma diafragmático, ruptura diafragmática.

## Posttraumatic diaphragmatic rupture of late presentation. About two cases

**ABSTRACT.** The diaphragmatic rupture is a clinical entity that can threaten life, is associated with traumatic injuries of the abdomen or chest. They are associated in most cases with intra-abdominal injuries that are the cause of performing emergency surgery. In cases where there are no associated lesions, it may go unnoticed and subsequently appear, in most cases the first months. We present two cases of patients the first 39-year-old woman with a history of trauma of 15 years of evolution with left diaphragm lesion with herniation of abdominal structures. The second case was a 31-year-old woman with a traumatic history of 16 years of evolution with rupture of the right diaphragm. Both patients underwent diaphragmatic plasty with placement of polypropylene mesh with adequate evolution and hospital discharge. These two cases are very rare due to the long time of evolution without complications.

**Key words:** Diaphragmatic trauma, diaphragmatic rupture.

## INTRODUCCIÓN

Las lesiones diafragmáticas son poco frecuentes, ocurren en el 3% de todas las lesiones toracoabdominales. Según las diferentes series, su frecuencia varía de un 0.8 a 1.6% de los pacientes con trauma múltiple. Pueden no ser detectadas de manera inmediata; por tanto, las lesiones inadvertidas se presentan con una frecuencia de 7 a 66%.<sup>1,2</sup>

### ✉ Autor para correspondencia:

Dr. Juan Carlos Vázquez Minero, Instituto Nacional de Enfermedades Respiratorias Ismael Cosío Villegas, Ciudad de México.  
Correo electrónico: minerojc@hotmail.com

Trabajo recibido: 12-IV-2018; aceptado: 17-V-2018

Es una entidad clínica que potencialmente puede atentar contra la vida. Está asociada a menudo con pacientes con antecedentes de trauma abdominal penetrante o contuso. La mayoría de las lesiones se diagnostican en agudo por los daños abdominales que presentan y que son la indicación para cirugía de urgencia. Cuando no se presentan lesiones asociadas, pueden ser reconocidas como rupturas diafragmáticas de presentación tardía por alguna complicación como estrangulación del contenido herniado o complicaciones respiratorias.<sup>3</sup>

La importancia en el reconocimiento de este padecimiento radica en el hecho de que requiere un alto índice de sospecha de manera inicial, ya que, con el paso del tiempo y progresión de la enfermedad, existe incremento en la morbilidad y mortalidad posquirúrgica. Los

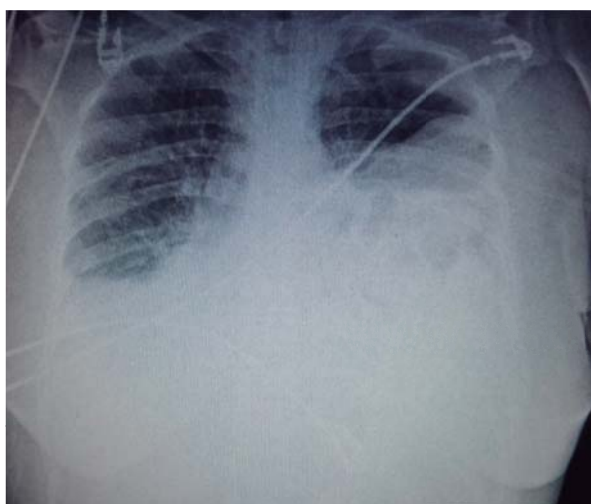
estudios diagnósticos iniciales pueden ser de gran ayuda en esta labor; con la radiografía de tórax es posible establecer un diagnóstico fácilmente, pero puede, en la etapa aguda, ser normal el diafragma o puede haber enmascaramiento por lesiones torácicas como hemotórax, neumotórax o contusión pulmonar. La tomografía de tórax puede proporcionar, además, información adicional sobre lesiones asociadas y planeación quirúrgica.<sup>3,4</sup>

Cuando el paciente tiene un trauma abdominal alto, de gran intensidad, es necesario realizar radiografías a las 24 o 48 h para la detección de estos problemas. Presentamos dos casos cuyo tiempo de presentación fue muy largo, una lesión del lado derecho y otra del lado izquierdo.

### CASO 1

Mujer de 39 años con antecedente de caída de altura de dos pisos desde hace 15 años, sin acudir a valoración médica, con padecimiento actual (hace tres meses) al presentar dolor localizado en epigastrio, acompañado de disnea progresiva hasta llegar a ser de reposo, con pérdida ponderal de 10 kg y edema de miembros torácicos y pélvicos, así como facial, por lo que fue referida a nuestra institución.

A su ingreso estable, sin evidencia de alteración en sus pruebas de laboratorio, se auscultan ruidos intestinales en hemitórax del lado izquierdo, la radiografía muestra atelectasia de lóbulo inferior izquierdo, presencia de elevación del hemidiafragma izquierdo, así como presencia de asas intestinales (figura 1). La tomografía computada mostró presencia de derrame pleural izquierdo, presencia de asas intestinales, bazo y

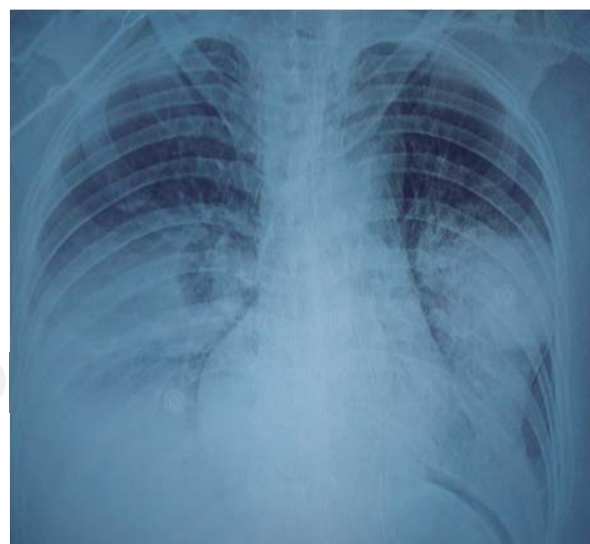

**Figura 1.** Radiografía de tórax con datos de herniación izquierda.

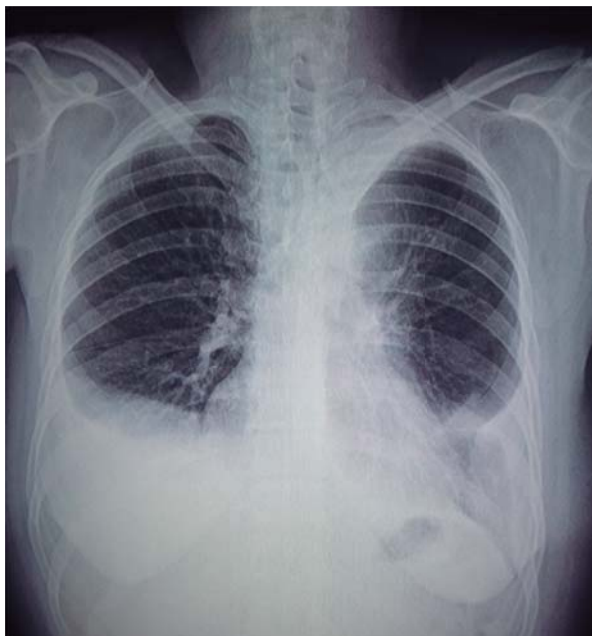estómago en hemitórax ipsilateral, con desplazamiento importante de mediastino, así como colapso pulmonar y atelectasia pasiva asociada. Se diagnosticó hernia diafragmática izquierda postraumática y se sometió a laparotomía exploradora, abordaje medio supraumbilical. Se reportaron como hallazgos: líquido peritoneal cetrino 1,000 ml aproximadamente, defecto diafragmático de 11 cm aproximadamente, conteniendo colon, intestino delgado y bazo dentro del hemitórax izquierdo. Se realizó reducción del contenido con pulmón, sin datos de atrapamiento que ameritaran decorticación, se reparó la hernia diafragmática con malla, fijándose con puntos separados en «U» con prolene del 1, se evidenció bazo aumentado de tamaño sin adecuada fijación ligamentaria con riesgo de torsión, por lo que se procedió a esplenectomía. Se recubrió la malla con epiplón fijándose con puntos de poliglactina 910 calibre 3-0. Se colocó sonda endopleural izquierda con control radiográfico posoperatorio adecuado (figura 2), que se retira a los cinco días, egresándose sin complicaciones. Radiografía posoperatoria al mes. Falta de expansión base izquierda y derrame derecho (figura 3).

### CASO 2

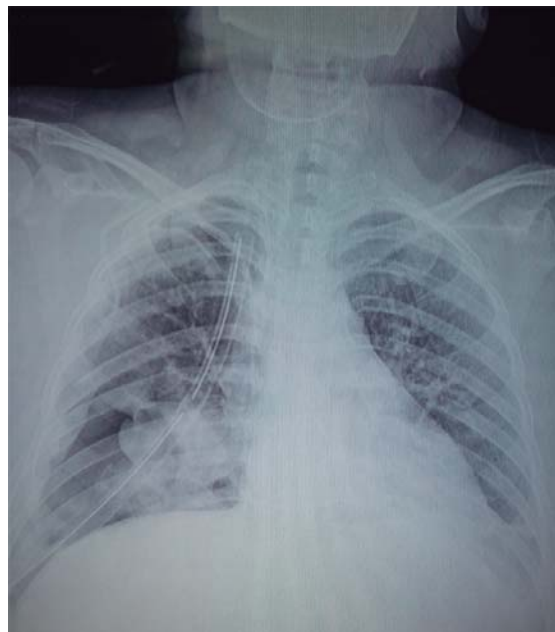Mujer de 31 años con antecedente de trauma contuso por caída de un asno 16 años antes. Acudió referida de su unidad médica de adscripción por presentar cuadro de aproximadamente mes y medio con presencia de dolor de características pleuríticas en hemitórax derecho, acompañado de disnea de medianos esfuerzos y tos en accesos, no productiva.



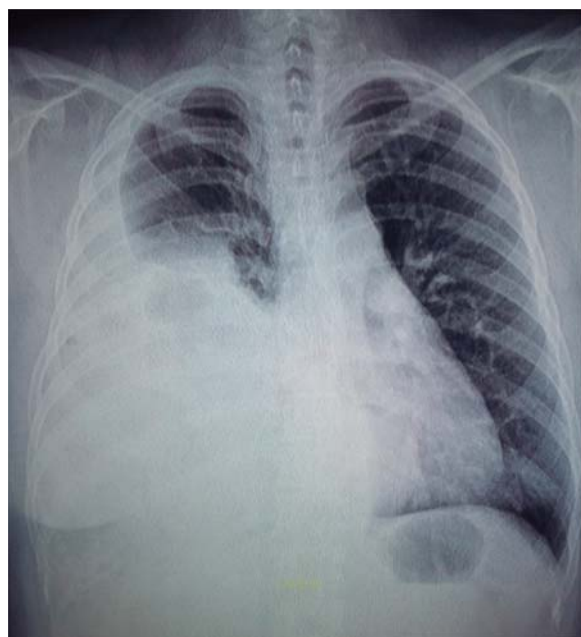
**Figura 2.** Radiografía de tórax posoperatoria con falta de expansión del lóbulo inferior.



**Figura 3.** Radiografía posoperatoria al mes. Falta de expansión base izquierda y derrame derecho.



**Figura 5.** Radiografía de tórax posoperatoria con falta de expansión de lóbulo medio e inferior.



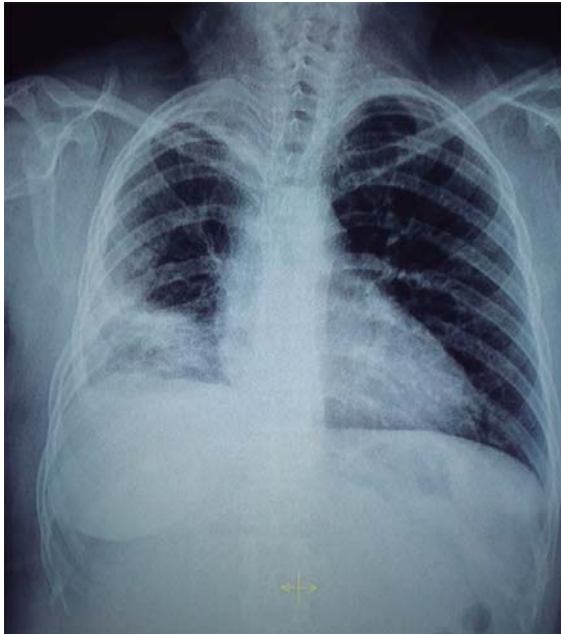
**Figura 4.** Radiografía de tórax con herniación derecha.

A su ingreso estable, con pruebas de laboratorio normales, se auscultan ruidos intestinales en hemitórax del lado derecho, la radiografía de tórax muestra atelectasia de lóbulo inferior derecho, presencia de elevación del hemidiafragma derecho, así como presencia de asas intestinales en hemitórax ipsilateral (figura 4). La

tomografía computada evidencia la presencia de asas de intestino delgado y colon herniados hacia hemitórax derecho con desplazamiento de hígado y corazón. El diagnóstico fue hernia diafrágica derecha postraumática. Se realizó toracotomía posterolateral derecha; como hallazgos transoperatorios: asas de intestino delgado, epiploon y colon derecho y transversal dentro de cavidad torácica derecha por defecto en diafragma de 8 cm de diámetro, posterior y lateral al hígado con gran dificultad para su reducción. Ante ello, se realiza abordaje abdominal con incisión subcostal derecha, realizándose desplazamiento hepático hacia la parte medial del abdomen para reducir el contenido y colocar una malla de polipropileno, fijándose con puntos separados en «U». El pulmón disminuido de volumen en su lóbulo medio e inferior, lóbulo superior de tamaño normal con adherencias a pared torácica, sin ameritar alguna decorticación, se colocó sonda endopleural, con imagen inicial con falta de expansión pulmonar (figura 5). Después, con adecuada evolución y expansión pulmonar, se retiró sonda al séptimo día y egresó sin complicaciones, con seguimiento al mes de operado con placa sin complicaciones (figura 6).

## DISCUSIÓN

El conocimiento sobre la ruptura diafrágica tiene más de 500 años. La primera descripción fue hecha por Snnertus en 1541 en un soldado con herniación gástrica



**Figura 6.** Radiografía posoperatoria al mes con adecuada expansión pulmonar.

hacia el tórax siete meses después de haber sufrido un trauma penetrante.<sup>2</sup> En 1791 Ambroise Pare describió dos pacientes que murieron por estrangulación de órganos intraabdominales, en donde el estómago y el intestino estaban dentro de la cavidad torácica. El primer caso diagnosticado *premortem* se le acreditó a Bowditch en 1853 y Riolfi realizó la primera reparación exitosa en 1886.<sup>3</sup>

El mecanismo de trauma que origina una lesión diafragmática puede clasificarse en dos grupos: penetrante o contuso; existe un tercer grupo que también debe tomarse en cuenta, las lesiones yatrógenas. En nuestros dos casos fue mecanismo traumático de intensidad considerable que no dio datos clínicos de manera inicial.<sup>3</sup>

La incidencia de la hernia diafragmática ha sido reportada en 0.8 y 1.6%. Se presentó alrededor del 1 al 7% de todos los pacientes que sufrieron trauma contuso, y del 10 al 15% de los que tuvieron heridas penetrantes.<sup>3,4</sup>

Se define como hernia diafragmática la incursión en el tórax de las estructuras anatómicas que tienen localización intraperitoneal casi siempre posterior a un evento traumático, aunque hay que considerar que para ser una verdadera hernia necesitaría existir un saco peritoneal como el caso de los problemas congénitos. Aquí se trata de ruptura con herniación o paso del contenido a la cavidad torácica, tanto de órganos del lado derecho como izquierdo.<sup>5</sup>

La primera serie reportada de 378 pacientes fue publicada por Headbloom, quien marca la pauta para

el tratamiento quirúrgico moderno de la lesión diafragmática con reparación a través del uso de material protésico como nuestro caso.<sup>6</sup> La historia natural de las lesiones diafragmáticas es desconocida, inicialmente muchas son inadvertidas por ser de un diámetro pequeño; sin embargo, posteriormente, por la fisiología toracoabdominal de presión negativa ejercida por el mismo movimiento diafragmático progresan a defectos mayores, con la resultante migración de los órganos intraabdominales hacia el tórax. Este fenómeno se presentó de manera paulatina e inicialmente compensada en nuestras pacientes, quienes presentaron síntomas 15 y 16 años después de la lesión.<sup>3,5,6</sup>

Las hernias diafragmáticas pueden ser de presentación temprana o tardía. El espectro clínico y radiológico es muy variable. En cuanto a la presentación tardía, puede concluir en complicaciones severas que incrementan la mortalidad. En nuestros casos, la sintomatología fue respiratoria con deterioro progresivo, que fue lo que llevó a atención médica a las pacientes sin ningún dato de problema abdominal.<sup>6</sup>

La clasificación más utilizada para la hernia diafragmática es el sistema utilizado por Grimes en 1974, similar al realizado por Carter *et al.*, quienes la dividieron en tres categorías: aguda, latente y obstructiva. La fase aguda inicia en el momento en que sucede el trauma y continúa con el reconocimiento de las lesiones ocurridas. En la fase latente los pacientes pueden o no presentar síntomas. En la fase latente fue donde nuestros casos permanecieron, ya que no dieron datos de la fase siguiente con compromiso del contenido. En la fase de necrosis hay incarceration que potencialmente puede ocasionar isquemia, necrosis o perforación.<sup>5</sup>

En particular, en el trauma cerrado las lesiones en el hemidiafragma izquierdo son más comunes que en el lado derecho. Las lesiones diafragmáticas izquierdas han sido reportadas en un 75% con respecto a un 25% en las del lado derecho, esto puede ser explicado por el desarrollo embriológico del diafragma en el lado izquierdo y la baja presentación en el derecho debido al efecto amortiguador que proporciona la localización del hígado en el lado derecho y la mayor fuerza requerida para su ruptura.<sup>6,7</sup> No obstante, se ha observado que la presentación clínica más grave se encuentra en la ruptura diafragmática derecha, probablemente relacionada con afección concomitante con el parénquima hepático. En nuestros casos fueron una derecha y una izquierda con síntomas predominantemente respiratorios.<sup>8</sup>

En cuanto a las lesiones asociadas, la literatura reporta que las lesiones diafragmáticas tienen aproximadamente una asociación del 100% con lesiones en otros órganos que contribuyen sustancialmente en la mortalidad asociada a este padecimiento, lejos de ser

atribuible *per se* a la lesión diafragmática sola; y que como tal, no hubo en nuestros casos afección a un órgano, aunque casi fue necesario realizar esplenectomía.<sup>3</sup>

Los defectos diafragmáticos casi siempre son descubiertos de manera incidental en los estudios de imagen, pues comúnmente los pacientes son asintomáticos o presentan síntomas vagos. Empero, existe otro grupo de pacientes que debutan con sintomatología aguda, que se traduce en padecimientos que ponen en peligro su vida, y en quienes la adecuada interpretación radiológica puede aportar una herramienta indispensable para el tratamiento quirúrgico adecuado. El diagnóstico tardío de las rupturas diafragmáticas es una situación común, pudiendo llegar incluso posterior a los 15 años de la lesión inicial, en donde la tomografía juega un papel importante para la planeación operatoria.<sup>3,9</sup>

La herniación intratorácica del contenido abdominal está reportada en el 60% de los casos de ruptura diafragmática. La tomografía torácica proporciona una sensibilidad del 73% y una especificidad del 90%. Es posible mejorar la visualización de las lesiones mediante tomografía al realizar reconstrucciones en los planos sagitales y coronales. Desafortunadamente, la radiografía y la tomografía de tórax no son factibles para todas las rupturas diafragmáticas, existe un 66% de éstas que no son diagnosticadas de manera inicial.<sup>9-11</sup>

El tratamiento de la ruptura diafragmática tardía varía en cada caso, se han utilizado técnicas abiertas y de mínima invasión, abordajes torácicos y abdominales. En todos los casos, la conducta quirúrgica consiste en reducción del contenido visceral y reparación del defecto diafragmático. Puede ser abdominal o torácico, como en nuestros casos, o mixtos, según la dificultad.<sup>12</sup>

El abordaje para reducción y reparación de la hernia diafragmática varía, los cirujanos torácicos prefieren el abordaje torácico y los cirujanos generales, el abordaje abdominal.<sup>13</sup> En la ruptura diafragmática tardía es de primera elección el abordaje por toracotomía.<sup>14</sup> En general, el abordaje torácico se prefiere cuando hay sospecha de adherencias visceropleurales o riesgo de perforación visceral intratorácica, y el abdominal cuando no hay evidencia de adherencias viscerales ni perforación.<sup>15</sup>

El uso de materiales protésicos está indicado en defectos mayores a más de 20 a 30 cm; pero es necesario evaluar la anatomía del defecto que, en casos crónicos, es difícil que los bordes retraídos puedan afrontarse de manera primaria, aunque sean defectos menores, como en nuestros dos casos.<sup>15</sup> La mortalidad para estos procedimientos de forma electiva es baja; sin embargo, se incrementa en el caso de isquemia de asas intestinales por estrangulación cerca del 80%.<sup>15</sup>

## CONCLUSIÓN

La ruptura diafragmática tardía es un padecimiento que comúnmente se asocia a trauma toracoabdominal con síntomas inespecíficos que, sin embargo, puede llegar a progresar y atentar contra la vida. El reconocimiento de esta entidad requiere de un alto índice de sospecha y es de importancia para otorgar un oportuno y adecuado tratamiento quirúrgico. En un paciente de trauma severo se debe hacer un adecuado seguimiento clínico y radiológico para evitar este tipo de problemas que, como en nuestras dos pacientes, puede presentarse de manera muy tardía.

## Conflicto de intereses

Los autores declaran no tener conflicto de intereses.

## REFERENCIAS

1. Ferrufino MAL, Vázquez MJC, Delgadillo GS. *Lesiones diafragmáticas por trauma contuso. Experiencia en un centro de trauma.* Cir Gen 2009;31(1):26-30.
2. Sennertus RC. *Diaphragmatic hernia produced by a penetrating wound.* Edinburgh Med Surg J 1840;53(104):58-64.
3. Bosanquet D, Farboud A, Luckraz H. *A review diaphragmatic injury.* Respiratory Medicine CME 2 2009;2:1-6.
4. Olivares-Becerra JJ, Farías-Llamas OA, Candelas-del Toro O, Medrano-Muñoz F, Fuentes-Orozco C, González-Ojeda A. *Hernia diafragmática traumática.* Cir Ciruj 2006;74(6):415-423.
5. Blitz M, Louie BE. *Chronic traumatic diaphragmatic hernia.* Thorac Surg Clin 2009;19(4):491-500. doi: 10.1016/j.thorsurg.2009.08.001.
6. Petrone P, Asensio JA, Marini CP. *Diaphragmatic injuries and post-traumatic diaphragmatic hernias.* Curr Probl Surg 2017;54(1):11-32. doi: 10.1067/j.cpsurg.2016.11.001.
7. Turmak M, Deniz MA, Özmen CA, Aslan A. *Evaluation of the multi-slice computed tomography outcomes in diaphragmatic injuries related to penetrating and blunt trauma.* Clin Imaging 2018;47:65-73. doi: 10.1016/j.clinimag.2017.08.010.
8. Asensio JA, Petrone P. *Diaphragmatic injury.* In: Cameron JL, editor. *Current surgical therapy.* 8th ed. Philadelphia: Elsevier Mosby C; 2004.p. 946-955.
9. Rashid F, Chakrabarty MM, Singh R, Iftikhar SY. *A review on delayed presentation of diaphragmatic rupture.* World J Emerg Surg 2009;4:32-38. doi: 10.1186/1749-7922-4-32.
10. Sandstrom CK, Stern EJ. *Diaphragmatic hernias: a spectrum of radiographic appearances.* Curr Probl Diagn Radiol 2011;40(3):95-115. doi: 10.1067/j.cpradiol.2009.11.001.
11. Eren S, Kantarci M, Okur A. *Imaging of diaphragmatic rupture after trauma.* Clin Radiol 2006;61(6):467-477.

12. Walchalk LR, Stanfield SC. *Delayed presentation of traumatic diaphragmatic rupture*. J Emerg Med 2010;39(1):21-24. doi: 10.1016/j.jemermed.2007.09.044.
13. Jee Y. *Laparoscopic diaphragmatic hernia repair using expanded polytetrafluoroethylene (ePTFE) for delayed traumatic diaphragmatic hernia*. Wideochir Inne Tech Maloinwazyjne 2017;12(2):189-193. doi: 10.5114/wiitm.2017.66373.
14. Aghajanzadeh M, Hemmati H, Esmaeili Delshad MS, Samidost P, Mosaffaei O, Elahe Rafiei E. *Rare presentations and repair of delayed traumatic diaphragmatic rupture: Report of 39 cases over 10 years*. Clin Surg-Thorac Surg 2018;3:1-5.
15. Ohkura Y, Haruta S, Maeda Y, Shinohara H, Ueno M, Udagawa H. *Delayed traumatic diaphragmatic hernia with bacterial pleuritis*. Int Surg 2016;101(5-6): 270-274.