



Osteomielitis de la articulación esternoclavicular como causa de mediastinitis necrosante descendente

Sternoclavicular joint osteomyelitis as a cause of descending necrotizing mediastinitis

Israel Hernández-Ramírez,* Fernando Espinoza-Mercado,*
Miguel Ángel Corona-Perezgrovas,* Eric Rivera-Navarrete*

* Hospital Central Militar. Ciudad de México, México.

RESUMEN. La mediastinitis necrosante descendente es una entidad poco frecuente y está asociada a una alta mortalidad; las etiologías más frecuentes de origen no quirúrgico son el odontogénico y el absceso cervical. Sin embargo, se han reportado algunas otras causas menos comunes, por afecciones a otras estructuras que, por su cercanía, contaminan el mediastino superior. La articulación esternoclavicular es un sitio inusual de artritis séptica y está involucrada en sólo 0.5-1% de todas las infecciones articulares y en menos de 0.5% de los pacientes inmunocompetentes. Presentamos el caso de una paciente diabética de 76 años de edad con diagnóstico de mediastinitis necrosante descendente y con evidencia de artritis séptica de la articulación esternoclavicular izquierda, la cual falleció a pesar del manejo médico-quirúrgico proporcionado. De igual manera, se realiza una revisión de la literatura reportada debido a la baja frecuencia de esta entidad como causa de mediastinitis.

Palabras clave: mediastinitis necrosante descendente, osteomielitis, artritis séptica, articulación esternoclavicular, reporte de caso.

ABSTRACT. Descending necrotizing mediastinitis is a rare entity with a high morbimortality; the most common non-surgical causes are infections coming from oral or cervical region that spread through cervical fascias to mediastinum. However, there are other uncommon etiologies that affects by proximity mediastinum as sternoclavicular joint infection does; sternoclavicular joint infections (SCJI) constitute less than 1% of all joint infections and even 0.5% in healthy patients. We describe the case of a female 76 years old, diabetic patient with descending necrotizing mediastinitis associated with left SCJI, who unfortunately died, despite treatment provided. Likewise, a review of the current literature is made due to low frequency of this entity as a cause of mediastinitis.

Keywords: descending necrotizing mediastinitis, osteomyelitis, septic arthritis, sternoclavicular joint, case report.

INTRODUCCIÓN

La mediastinitis necrosante descendente es un padecimiento urgente asociado a una alta morbilidad, por lo que exige un abordaje multidisciplinario. Existen diversas clasificaciones para el diagnóstico y manejo de la mediastinitis, una de las más popularizadas es la de Endo,¹ quien propuso que de acuerdo a la extensión tomográfica se clasifique en tipo I cuando se localiza en mediastino superior por

encima de la bifurcación traqueal, la cual puede no llegar a requerir un drenaje mediastinal agresivo; tipo IIA cuando se extiende hacia el mediastino anterior bajo y tipo IIB cuando, además, abarca el mediastino posterior, ameritando un drenaje mediastinal completo. La causa más común es una infección proveniente de la región oral o cervical que se disemina a través de las fascias al mediastino superior.

El tratamiento depende en gran medida de la etiología, así como de la extensión de la enfermedad; en México,

Correspondencia:

Dr. Israel Hernández-Ramírez

Subsección de Cirugía Cardiotorácica, Hospital Central Militar, Ciudad de México.

Correo electrónico: drisraelhdz@hotmail.com

Recibido: 01-I-2024. Aceptado: 03-V-2024.

Citar como: Hernández-Ramírez I, Espinoza-Mercado F, Corona-Perezgrovas MÁ, Rivera-Navarrete E. Osteomielitis de la articulación esternoclavicular como causa de mediastinitis necrosante descendente. Neumol Cir Torax. 2023; 82 (3):183-186. <https://dx.doi.org/10.35366/116817>

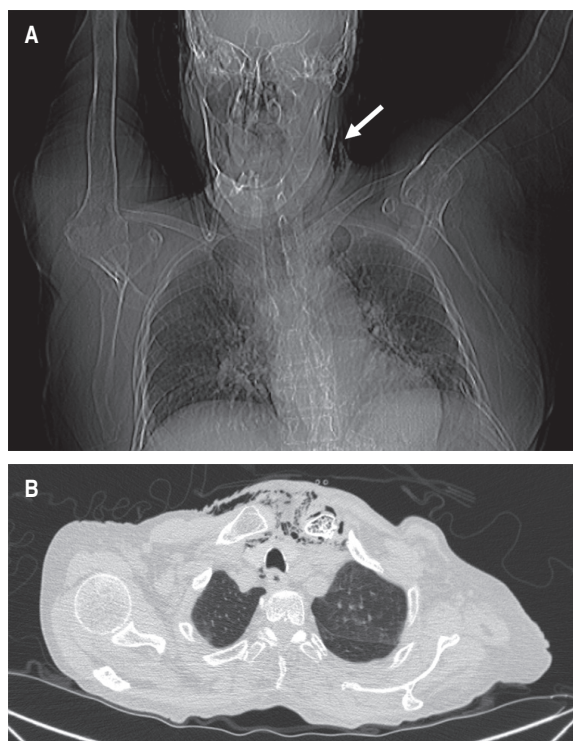


Figura 1: A) Topograma que muestra presencia de aire en región cervical izquierda (flecha blanca). B) Tomografía computarizada en la que se observa ventana pulmonar con evidencia de aire retrotraqueal y enfisema subcutáneo.

se hizo una revisión extensa acerca de este padecimiento, buscando estandarizar el tratamiento desde el punto de vista quirúrgico, para un padecimiento que representa un problema de salud en ciertos segmentos de nuestra población.² Sin embargo, existen causas menos comunes que afectan por cercanía el mediastino como es el caso de una infección en la articulación esternoclavicular; este tipo de infecciones constituyen menos de 1% de todas las infecciones articulares. Debido a la naturaleza incierta de su presentación, así como su baja prevalencia, el diagnóstico de una infección de la articulación esternoclavicular a menudo se retrasa.³ Las infecciones supurativas que involucran esta articulación son especialmente difíciles de tratar debido a su cercanía con estructuras vasculares mayores y a la ausencia de una cantidad suficiente de tejido periférico que limite el daño. Factores propios del paciente, así como una infección por microorganismos resistentes a menudo complican el panorama;⁴ debido a estos factores y a la baja incidencia de infecciones de este tipo, el tratamiento quirúrgico no ha sido estandarizado.

Presentamos el caso de una paciente con mediastinitis necrosante descendente asociada con infección de la articulación esternoclavicular izquierda, así como una revisión de la literatura reportada.

PRESENTACIÓN DEL CASO

Se presenta el caso de una mujer de 76 años, con diabetes de larga evolución con control irregular a base de insulina, hipertensión arterial sistémica en tratamiento con captopril y losartán, así como insuficiencia renal crónica en tratamiento con diálisis peritoneal; la cual fue recibida en el departamento de urgencias trasladada por sus familiares, con una evolución aproximada de tres días con malestar general, deterioro neurológico progresivo y dolor abdominal. Por los antecedentes médicos de la paciente, ésta fue abordada con sospecha de peritonitis asociada al catéter de diálisis, cumpliendo criterios clínicos y bioquímicos de respuesta inflamatoria sistémica, con una acidosis metabólica parcialmente compensada con lactato de 6.1 mmol/L.

Durante el abordaje inicial en el servicio de urgencias, se decidió la colocación de sonda urinaria (la paciente aún tenía diuresis espontánea), con evidencia de piuria; se intentó colocar un acceso venoso central, palpando la presencia de enfisema subcutáneo, por lo que se solicitó realizar una tomografía computarizada; con reporte de un proceso inflamatorio localizado en la región cervical con extensión al mediastino superior, así como presencia de gas intramedular en clavícula izquierda y manubrio esternal, sugestivo de osteomielitis (Figuras 1 y 2). El estudio del líquido peritoneal obtenido a través del catéter de diálisis se encontró dentro de parámetros de referencia, por lo que ante la evidencia de choque séptico asocia-

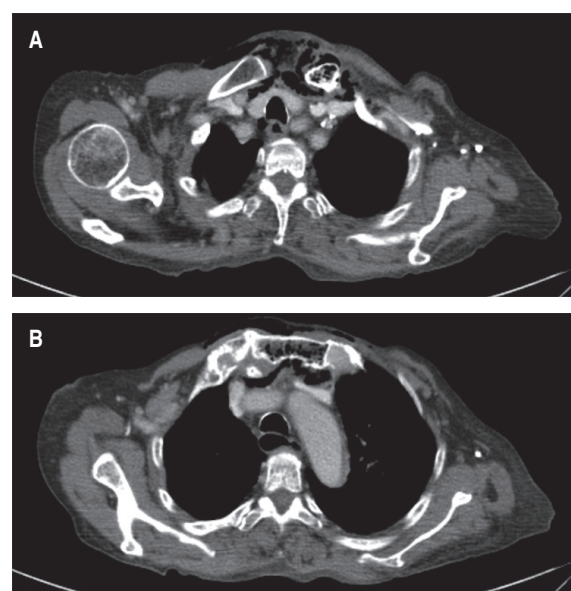


Figura 2: A) Neumomediastino con destrucción ósea y aire en borde esternal de clavícula izquierda. B) Neumomediastino con destrucción ósea y aire en manubrio esternal.

Tabla 1: Resumen de casos previamente reportados de mediastinitis e infección de la articulación esternoclavicular.

Autores	Año	Pacientes (n)	Articulación	Tratamiento	Comorbilidad	Patógeno aislado
Pollack MS ⁸	1990	3	Esternoclavicular			<i>S. aureus</i>
Tabib W, et al ⁹	1996	1	Esternón	Antibiótico + cirugía		
Sonobe M, et al ¹⁰	1999	1	Esternoclavicular izquierda	Antibiótico + cirugía	Diabetes mellitus	<i>S. aureus</i>
Dajer Fadel WL, et al ¹¹	2012	1	Esternoclavicular derecha	Antibiótico + cirugía	Diabetes mellitus	<i>S. aureus</i> y <i>E. coli</i>

do a evidencia radiológica de mediastinitis Endo IIA, se propuso tratamiento quirúrgico urgente consistente en exploración y drenaje cervical, el cual no fue aceptado por los familiares de la paciente hasta 12 horas después del ingreso hospitalario. Se inició tratamiento antibiótico de amplio espectro (carbapenémico) desde el ingreso hospitalario y durante la cirugía se realizó un abordaje cervical en collar, 1 cm por encima de la escotadura esternal, se disecó por planos y se identificó presencia de líquido purulento proveniente de la articulación esternoclavicular izquierda; debido a la inestabilidad hemodinámica de la paciente, manifestada por hipotensión persistente, uso de amins presoras con dosis progresivas y presencia de extrasístoles ventriculares, se decidió limitar la cirugía a control temporal del foco infeccioso con drenaje, irrigación y debridación parcial del área afectada.

La paciente ingresó a la Unidad de Terapia Intensiva en el posquirúrgico, con una evolución tórpida y con deterioro progresivo a pesar del tratamiento médico-quirúrgico establecido; falleció ocho horas después de la cirugía. El reporte final del cultivo y tinción de Gram de líquido peritoneal solicitado fue negativo para la presencia de microorganismos, urocultivo con crecimiento de más de tres microorganismos Gram (-), cultivo de hueso y absceso cervical positivo para *K. pneumoniae*.

DISCUSIÓN

La mediastinitis necrosante descendente es un padecimiento urgente que demanda un diagnóstico oportuno con un tratamiento agresivo. A pesar de que hay causas frecuentes y bien establecidas de esta entidad, la infección de la articulación esternoclavicular no es una de ellas, con pocos reportes en la literatura. La infección de esta articulación es rara, pero cuando se presenta, resulta en la formación de un absceso en 20% de los pacientes; debido a que la cápsula de la articulación no tiene capacidad de distenderse, la infección rápidamente se disemina más allá de la articulación, evolucionando hacia la formación de fístulas, abscesos o mediastinitis (como la forma menos común).⁵

La osteomielitis de un hueso puede ser secundaria a un trauma directo o a manipulación del mismo, en ocasiones puede originarse por diseminación hematógena de un sitio distante, especialmente en pacientes inmunodeprimidos. En nuestro caso, la paciente no contaba con antecedentes traumáticos, padecía diabetes de larga evolución con mal apego al tratamiento, nefropatía crónica y evidencia de infección urinaria, acorde a lo reportado en la literatura (diseminación de foco infeccioso distante).⁶ Debido a lo avanzado de la enfermedad al momento del ingreso al servicio de urgencias, y a un retraso agregado en la atención quirúrgica urgente por decisión de los familiares, el desenlace fue negativo. Es de notar que el cultivo de absceso cervical fue positivo para *K. pneumoniae*, cuando la gran mayoría de estos casos se asocian a la presencia de microorganismos Gram (+), desafortunadamente el cultivo de orina no fue concluyente.

A pesar de que el tratamiento de una infección en la articulación esternoclavicular es un tópico de controversia,⁷ y aún no se encuentra estandarizado (Tabla 1), es importante hacer notar que debido a la cercanía de esta articulación con el mediastino, los cirujanos torácicos podemos ser consultados para la atención de este tipo de pacientes y debemos estar familiarizados con el manejo quirúrgico de la infección en la articulación esternoclavicular, la cual es una causa poco frecuente, pero potencialmente letal de mediastinitis necrosante descendente que deberá ser tomada en cuenta en este grupo de pacientes con múltiples comorbilidades.

REFERENCIAS

- Endo S, Murayama F, Hasegawa T, Yamamoto S, Yamaguchi T, Sohara Y, et al. Guideline of surgical management based on diffusion of descending necrotizing mediastinitis. Jpn J Thorac Cardiovasc Surg. 1999;47(1):14-19. doi: 10.1007/bf03217934.
- Navarro-Reynoso FP, Vargas-Abrego B, Pérez-Romo A, Cicero-Sabido R. Mediastinitis, a model of care. Experience in the General Hospital of México over 34 years (1982-2016). Rev Med Hosp Gen Méx. 2017;80(4):228-232.
- Tasnim S, Shirafkan A, Okereke I. Diagnosis and management of sternoclavicular joint infections: a literature review. J Thorac Dis. 2020;12(8):4418-4426. doi: 10.21037/jtd-20-761.

4. Song HK, Guy TS, Kaiser LR, Shrager JB. Current presentation and optimal surgical management of sternoclavicular joint infections. *Ann Thorac Surg.* 2002;73(2):427-431. doi: 10.1016/s0003-4975(01)03390-2.
5. Burkhart HM, Deschamps C, Allen MS, Nichols FC 3rd, Miller DL, Pairolero PC. Surgical management of sternoclavicular joint infections. *J Thorac Cardiovasc Surg.* 2003;125(4):945-949. doi: 10.1067/mtc.2003.172.
6. Ross JJ, Shamsuddin H. Sternoclavicular septic arthritis: review of 180 cases. *Medicine (Baltimore).* 2004;83(3):139-148. doi: 10.1097/01.md.0000126761.83417.29.
7. Ali B, Barlas V, Shetty AK, Demas C, Schwartz JD. The preferred treatment of sternoclavicular joint infections: a systematic review. *Cureus.* 2020;12(8):e9963. doi: 10.7759/cureus.9963.
8. Pollack MS. *Staphylococcal mediastinitis* due to sternoclavicular pyarthrosis: CT appearance. *J Comput Assist Tomogr.* 1990;14(6):924-927. doi: 10.1097/00004728-199011000-00011.
9. Tabib W, Banallec L, Rehel P, Franco D, Cottin P. Primary acute osteomyelitis of the sternum associated with anterior mediastinitis. *J Chir (Paris).* 1996;133(1):20-22.
10. Sonobe M, Miyazaki M, Nakagawa M, Ikegami N, Suzumura Y, Nagasawa M, *et al.* Descending necrotizing mediastinitis with sternocostoclavicular osteomyelitis and partial thoracic empyema: report of a case. *Surg Today.* 1999;29(12):1287-1289. doi: 10.1007/bf02482226.
11. Dajer-Fadel WL, Ibarra-Pérez C, Borrego-Borrego R, Navarro-Reynoso FP, Argüero-Sánchez R. Descending necrotizing mediastinitis and sternoclavicular joint osteomyelitis. *Asian Cardiovasc Thorac Ann.* 2013;21(5):618-620. doi: 10.1177/0218492312463570.

Conflicto de intereses: los autores declaran no tener conflicto de intereses.