



La broncoscopia en México: una historia de 85 años

Bronchoscopy in Mexico: a history of 85 years

Olivia Sánchez-Cabral*

*Instituto Nacional de Enfermedades Respiratorias Ismael Cosío Villegas. Ciudad de México, México.

A principios del siglo XIX, la medicina comenzó a cambiar hacia observaciones objetivas y reproducibles sobre la estructura y la función humana; entre ellas, las relacionadas con la laringe y las vías aéreas, las cuales intrigaron a médicos y cirujanos. En 1807, Philipp Bozzini fue el primero en desarrollar un conductor de luz (precursor del endoscopio); conectó un espejo a un tubo para permitir el reflejo de la luz y la obtención de imágenes. En 1828, Benjamin Guy Babington construyó el primer endoscopio, al cual llamó «glottiscope». ¹ En 1895, en Alemania, Alfred Kirstein fue el primero en visualizar directamente las cuerdas vocales y las vías aéreas proximales, utilizando un esofagoscopio; a este procedimiento lo llamó «autoscopia» (examinar las vías respiratorias sin un espejo). ² El médico más comúnmente identificado como el padre de la broncoscopia moderna fue Gustav Killian, un otorrinolaringólogo que trabajó en Freiberg, Alemania. Killian examinó la tráquea y los bronquios principales de un voluntario, utilizando un laringoscopio, y luego extrajo un hueso de cerdo y otros tres cuerpos extraños de los bronquios principales. ³

Chevalier Jackson, un otorrinolaringólogo nacido en Filadelfia, es considerado el padre de la broncoesofagología estadounidense. En 1904, desarrolló un mecanismo ocular directo, que consistía en una iluminación y un tubo de succión unidos a un esofagoscopio rígido. Los derivados de este dispositivo actualmente son los broncoscopios rígidos. El Dr. Jackson se hizo famoso en su época por extraer cuerpos extraños aspirados o tragados en niños y adultos. Mantuvo registros detallados de cada objeto que retiró para ayudar a otros médicos a aprender sus técnicas. ⁴ El Museo de Mutter en Filadelfia muestra

2,374 objetos recuperados por el Dr. Jackson durante su carrera de casi 75 años. El Dr. Jackson fue fundamental para aumentar la aceptación de la broncoscopia al realizar cursos prácticos y al fundar la Asociación Panamericana de Otorrinolaringología. ^{5,6}

En México, los primeros artículos con relación al desarrollo de la broncoscopia fueron publicados a finales de los años 30 y principios de los 40, en la *Revista Mexicana de Tuberculosis y Enfermedades del Aparato Respiratorio*, hoy NCT. El primer artículo publicado data del primer número de revista, que corresponde a los meses de julio y agosto de 1939, intitulado: «La broncoscopia directa en tuberculosis pulmonares resultado de cincuenta casos», por el Dr. Ricardo Tapia Acuña, otorrinolaringólogo y broncoscopista del incipiente Sanatorio para Enfermos de Tuberculosis de Huipulco, actualmente el INER. ⁷ Al Dr. Acuña se le atribuye la primera broncoscopia en México y en su artículo define la broncoscopia como un método diagnóstico nuevo que debe utilizarse en pacientes con sospecha clínica y radiológica de tuberculosis; resulta una herramienta fundamental para el diagnóstico y tratamiento. La broncoscopia empleada es rígida y su técnica permite la ablación endobronquial, con cauterización de corriente baja y la instilación de nitrato de plata en diferentes concentraciones. Además, permite el uso de pinzas para toma de biopsias. La técnica termoablativa en esa época disponible era el electrocauterio; la crioterapia se utilizó por primera vez en un tumor endobronquial en 1968 por Gage, quien usó un aplicador rígido conocido como criosonda rígida. ⁸ En su serie de 50 casos de broncoscopia, el Dr. Tapia Acuña describe desde normalidad

Correspondencia:

Dra. Olivia Sánchez-Cabral

Instituto Nacional de Enfermedades Respiratorias Ismael Cosío Villegas. Ciudad de México, México.

Correo electrónico: olysanca@hotmail.com

Citar como: Sánchez-Cabral O. La broncoscopia en México: una historia de 85 años. *Neumol Cir Torax*. 2024; 83 (Supl. 1): s14-s17. <https://dx.doi.org/10.35366/114798>

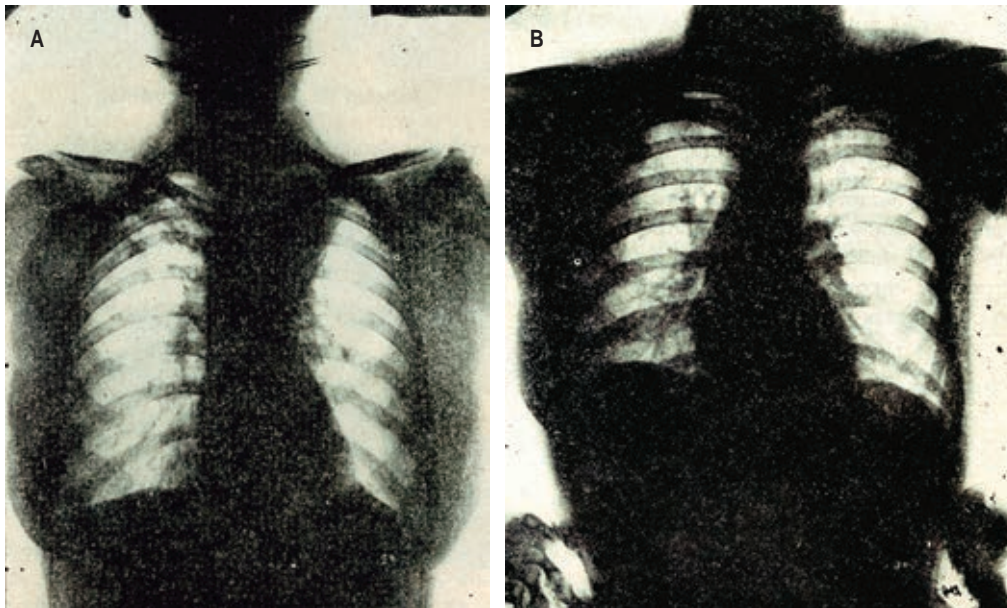
del árbol traqueobronquial hasta intervenciones de urgencia por obstrucción aguda de la vía aérea. Por último, concluye que en raras ocasiones se vio obligado a aplazar una broncoscopia y se debió a nerviosismo excesivo del paciente o al descubrimiento de alguna lesión laríngea durante el primer tiempo de la exploración. Es interesante mencionar que las broncoscopias se realizaban con anestesia local, sedantil, en algunos casos amital sódico y, a veces, ningún sedante. Esta práctica no es recomendada en la actualidad, ya que los procedimientos son más largos, mayormente instrumentados y las sociedades y consejos médicos recomiendan que sean asistidos por especialistas anestesiólogos.

El segundo artículo de broncoscopia publicado en la *Revista Mexicana de Tuberculosis* fue en 1943; es de la autoría del Dr. Ismael Cosío Villegas, intitulado: «Contribución al estudio de la estenosis bronquial».⁹ El Dr. Cosío Villegas hace referencia a publicaciones realizadas en esa época que reportan una elevada prevalencia de lesiones de estenosis bronquial ocasionada por sífilis terciaria y que, en algunas series internacionales, ocupaba el primer lugar. En contraste, los tumores endotraqueales y/o endobronquiales se veían como hallazgos en autopsias; asimismo, se consideran procesos extrínsecos, los aneurismas de la aorta, las hipertrofias ganglionares, las mediastinitis, algunos bocios e hipertrofias del timo. En el artículo le da relevancia al estudio de la broncografía, ya que permite situar la lesión. Por supuesto, describe a la broncoscopia como rígida (el broncoscopio flexible fue desarrollado hasta 1966 por Ikeda) e informa los resultados de 108 casos de tuberculosis, 71 de ellos tenían estenosis traqueobronquial, 65.7% de los casos, comparado con 35.4% de la literatura de la época. Actualmente, la epidemiología de la estenosis traqueobronquial ha cambiado, principalmente por uso adecuado y oportuno de tratamientos contra enfermedades como la sífilis y las campañas de vacunación y tratamiento acertado de la tuberculosis. Ahora, la casuística varía de acuerdo con la prevalencia de las enfermedades en los diferentes países y de acuerdo con los hospitales, ya sean hospitales generales o de alta especialidad. En el INER tenemos prevalencias elevadas en enfermedades de etiología benigna y se dividen en dos grandes grupos, relacionadas a intubación orotraqueal y a granulomatosis con poliangiitis (GPA), las cuales corresponden a 71.4 y 28.8%, respectivamente. El artículo se enfoca en el tipo de estenosis, su prevalencia, la fisiopatología de la formación de la estenosis y el diagnóstico a través de la telerradiografía de tórax, la broncografía y la broncoscopia rígida; sin embargo, no describe tratamiento endoscópico realizado. Ahora, se utilizan técnicas endobronquiales de dilatación ya sean mecánicas, ablativas o colocación de prótesis; estas últimas, fueron desarrolladas por J. F. Dumon en los años 90.⁶ Por último, el Dr. Cosío concluye que es importante realizar el abordaje de pacientes con estenosis

de la vía aérea de forma multidisciplinaria, incluyendo al clínico, al radiólogo y al intervencionista; actualmente, recomendado en pacientes con estenosis traqueobronquial por las guías de práctica clínica.

En la actualidad, existen diferentes dispositivos para el tratamiento de las estenosis, como las criosondas flexibles y dispositivos para aerosolizar el gas; este último, al igual que la criosonda, está indicado para lesiones de vía aérea central. Además, la crioadhesión se ha utilizado para criorecanalización en tumores de vía aérea, para diagnóstico en la toma de criobiopsia endobronquial o pulmonar transbronquial, así como en la extracción de cuerpos extraños. El láser fue desarrollado en 1981 por Lucien Toty y sus colegas que informaron el primer uso del láser Nd:YAG en las vías respiratorias mediante un broncoscopio rígido. La luz láser, con una longitud de onda de 1,064 nm, para coagular y/o vaporizar las lesiones endobronquiales. J. F. Dumon refinó la técnica de la fotorresección con láser en pacientes con lesiones endobronquiales malignas o benignas. Enseñó a numerosos broncoscopistas de todo el mundo sobre el uso seguro de los láseres en las vías respiratorias.^{10,11} En relación con la solución de nitrato de plata, se ha utilizado endobronquialmente en reportes de casos de fístulas broncopleurales, pero no hay estudios que refuercen su uso extendido en terapias endoluminales.

Un tercer artículo histórico que merece comentarse se intitula: «Un caso de Adenoma bronquial. Tratamiento broncoscópico»,¹² también publicado por el Dr. Tapia Acuña en la *Revista Mexicana de Tuberculosis* en 1946. Se trata de una mujer de 43 años quien presentó hemoptisis masiva que logró controlar con la administración de medicamentos (sin especificar cuáles). En la radiografía se mostraba atelectasia parcial en el segmento apical-posterior (*Figura 1*); los exámenes microbiológico y citológico de expectoración no mostraron resultados concluyentes, por lo que se realiza una broncoscopia; ésta evidenció obstrucción a nivel de la bifurcación y con secreciones mucopurulentas. En la biopsia realizada se reportó adenoma bronquial. A la paciente se le realizó varias broncoscopias con electrocoagulación con corriente baja, disminuyendo el tamaño de la lesión a los seis meses de seguimiento. Aunque el adenoma es un tumor benigno de crecimiento lento, éste puede hacer metástasis. El tratamiento definitivo consiste en resección quirúrgica del segmento de acuerdo con la extensión, pero la paciente presentaba hemoptisis masiva, por lo que el tratamiento endoscópico era el de primera elección dada la presentación y la urgencia médica. Realizar técnicas termoablativas está indicado en obstrucciones mayores al 50%; en el caso utilizaron electrocauterio, el cual es tan efectivo como el argón plasma o láser para el tratamiento de lesiones endoluminales sangrantes y



Página 47

Página 48

Figura 1: Imagen original del artículo intitolado: «Un caso de adenoma bronquial. Tratamiento broncoscópico», publicado por el Dr. Ricardo Tapia Acuña, otorrinolaringólogo y primer broncoscopista del Sanatorio de Enfermos de Tuberculosis de Huipulco, actualmente INER. Se trata de una mujer de 43 años con historia de bronquitis de repetición y hemoptisis. La radiografía inicial (A) muestra atelectasia segmentaria del lóbulo superior izquierdo. El examen broncoscópico confirmó obstrucción en nivel de la bifurcación del bronquio principal izquierdo y la biopsia reportó adenoma bronquial. La segunda radiografía (B) muestra resolución de la atelectasia después de la electrocoagulación broncoscópica de la lesión.

obstructivas; actualmente, se emplean en combinación con otras técnicas como la crioterapia para su extracción endobronquial.^{13,14}

Hoy en día, la videobroncoscopia es una parte integral de la práctica de la medicina para el tórax y es la base de los avances realizados. La mayoría de las enfermedades de las vías respiratorias se pueden diagnosticar, paliar o curar con el uso del broncoscopio flexible y el broncoscopio rígido. Aunque la aplicación inicial para el broncoscopio rígido fue la eliminación de un cuerpo extraño del árbol endobronquial, en la actualidad, mayormente se utiliza combinado con el broncoscopio flexible en procedimientos mínimamente invasivos y con fines diagnósticos y terapéuticos; el rendimiento diagnóstico es elevado y la seguridad óptima para el paciente, siempre y cuando sea en manos expertas.¹⁵ Podemos resaltar que los avances tecnológicos, en el conocimiento y en el entrenamiento de nuestros especialistas, enfocados en el desarrollo de competencias y particularmente a través de la formación de especialistas con Posgrado de Alta Especialidad en Medicina y con reconocimiento universitario (INER-UNAM, fundado a finales de la década de 1990), sin duda, son la mayor aportación de nuestra especialidad en la materia; nos pone a la altura de quienes brillantemente nos precedieron y para las necesidades y desafíos de la medicina contemporánea.

REFERENCIAS

1. Reuter HJ, Reuter MA. Philipp Bozzini und die endoskopie des 19th ed. Stuttgart, Germany: Loennicker; 1988.
2. Kirstein A. Autoskopie des larynx und der trachea (Besichtigung ohne Spiegel). Berl Un Wschr 1895;22:476-478.
3. Becker HD, Marsh BR. History of the rigid bronchoscope. In: Bolliger CT, Mathur PN, editors. Progress in respiration research. Interventional bronchoscopy. Basel, Switzerland: Karger; 2000. pp. 2-15.
4. Mutter Museum, College of Physicians of Philadelphia. Exhibitions: Chevalier Jackson collection. Available in: <http://muttermuseum.org/exhibitions/chevalier-jackson-collection>
5. Jackson C. Tracheo-bronchoscopy, esophagoscopy and gastroscopy. St. Louis, MO: The Laryngoscope Company; 1907.
6. Beamis JF Jr, Mathur PM. Interventional pulmonology: current status and future direction. In: Mehta AC, Jain P, editors. Respiratory medicine. Interventional bronchoscopy: a clinical guide. New York: Springer Science Business Media; 2013. pp. 3-14.
7. Tapia AR. La broncoscopia directa en tuberculosis pulmonares resultado de 50 casos. Rev Mex Tuberc. 1939;1(1):31-38.
8. Gage A. Cryotherapy for cancer. In: Rand R, Rinfret A, Von Leden H, editors. Cryotherapy. Springfield, IL: John Wiley & Sons; 1968.
9. Cosío VI. Contribución al estudio de la estenosis bronquial. Rev Mex Tuberc. 1943;5(27):165-178.
10. Toty L, Personne C, Colchen A, Vourc'h G. Bronchoscopic management of tracheal lesions using the neodymium yttrium aluminium garnet laser. Thorax. 1981;36(3):175-178. Available in: <https://doi.org/10.1136/thx.36.3.175>

11. Dumon JF. A dedicated tracheobronchial stent. *Chest*. 1990;97(2):328-332. Available in: <https://doi.org/10.1378/chest.97.2.328>
12. Tapia AR. Un caso de adenoma bronquial: tratamiento broncoscópico. *Rev Mex Tuberc*. 1946;8(40):45-50.
13. Pass HI. Bronchial adenoma. *Ann Thorac Surg*. 1991;52(5):1201-1203. Available in: [https://doi.org/10.1016/0003-4975\(91\)91318-p](https://doi.org/10.1016/0003-4975(91)91318-p)
14. Zhu Z, Lian X, Yang D. Right main bronchial pleomorphic adenoma: A case report and literature review. *Medicine (Baltimore)*. 2018;97(42):e12648. Available in: <https://doi.org/10.1097/md.00000000000012648>
15. Miyazawa T. History of the flexible bronchoscope. In: Bolliger CT, Mathur PN, editors. *Progress in respiration research. Interventional bronchoscopy*. Basel, Switzerland: Karger; 2000. pp. 16-21.

Conflicto de intereses: la autora declara no tener conflicto de intereses.