



Absceso pulmonar: una revisión después de 85 años en México

Lung abscess: revisited after 85 years in Mexico

Catalina Casillas-Suárez*

*Hospital General de México. Ciudad de México, México.

El Dr. Ismael Cosío Villegas, en el segundo número del primer año de existencia de la *Revista Mexicana de Tuberculosis y Enfermedades del Aparato Respiratorio* (septiembre-octubre, 1939), hoy *NCT*, publicó su artículo titulado «*Algunos aspectos clínicos de los síndromes de supuración pulmonar*». ¹ El autor considera que en la época los casos de síndromes de supuración pulmonar o absceso pulmonar, contrario a lo que se pensaba, eran muy numerosos; incluso relata como sugirió a sus alumnos, los doctores Ramiro García y Gastón Madrid, que tomaran el tema como tesis, quienes alcanzaron conclusiones interesantes en 1931. En su artículo, el Dr. Cosío Villegas se enfoca en describir el diagnóstico sindromático, el diagnóstico causal y las orientaciones terapéuticas; asimismo, describe en detalle una serie de 11 casos clínicos de interés (*Figura 1*). En este contexto, aborda las generalidades sobre la presentación del absceso pulmonar, con una descripción de los hallazgos radiológicos, la imagen de condensación con hiperclaridad en su interior, que a medida que progresa genera una membrana propia; describe tres períodos: 1) insidioso y asintomático, con tos seca, dolor torácico, disnea, ataque al estado general, síndrome físico y radiológico de condensación, a nivel patológico corresponde a una alveolitis difusa; 2) vómica o pseudovómica, síndrome mixto, condensación y/o cavitación tanto clínica como radiológica, con la imagen típica de nivel hidroaéreo de localización pulmonar; y 3) expectoración purulenta abundante, con descargas intermitentes, ataque al estado general, pérdida ponderal, síndrome clínico y radiológico de franca cavita-

ción con cavernas llenas y bien formadas con pared gruesa. Además, comenta el tratamiento basado en el drenaje, así como el tratamiento quirúrgico, como la miomectomía y la lobectomía, pero con elevada mortalidad, por lo que era reservada para casos crónicos sin evolución adecuada. Esta experiencia quirúrgica es una de las bases que marcarían a la cirugía de tórax moderna. El concepto más importante para todo diagnóstico, menciona: «*un interrogatorio inteligente y completo, una cuidadosa exploración física y un estudio radiológico completo*». ¹

El siguiente artículo relacionado con el tema, se publicó en *NCT* hasta 1962, se titula: «*Tratamiento del absceso pulmonar. Experiencia de 20 años*», por los doctores Alejandro Celis, José Chávez y Yolanda Portes del Hospital General de México. ² En este documento los autores plasmaron la evolución en el manejo de la enfermedad, ya con el advenimiento de los antimicrobianos; describen el tratamiento conservador basado en medidas generales, drenaje postural, sulfas y antibióticos, así como el tratamiento quirúrgico que incluía desde neurotomía hasta la resección pulmonar, la aspiración endocavitaria con técnica de Monaldi y el drenaje pleural cuando el absceso se abría a la pleura. En 1948, las estadísticas reflejaban una gran mortalidad, en los no operados 34.7% y en los operados 32%, pero para 1952, 11 y 18.7%, respectivamente. En contraste, con sulfas y antibióticos la curación alcanzada era de 73.2%, mientras que con la combinación de penicilina y estreptomina era de 63 a 90%. A partir de 1952, con la evolución de los antimicrobianos, el porcentaje de curación fue aumentando y

Correspondencia:

Dra. Catalina Casillas-Suárez

Hospital General de México. Ciudad de México, México.

Correo electrónico: cathyacasillass@gmail.com

Citar como: Casillas-Suárez C. Absceso pulmonar: una revisión después de 85 años en México. *Neumol Cir Torax*. 2024; 83 (Supl. 1): s24-s26. <https://dx.doi.org/10.35366/114800>

en los casos quirúrgicos la mortalidad disminuyó. Ya desde esta publicación, el tratamiento mixto (médico-quirúrgico) se consideraba sólo en caso de falla del antimicrobiano y la mortalidad global era de 10.6%, sin duda, un gran cambio atribuido a los antibióticos. La resección pulmonar excepcionalmente era una indicación primaria, sólo aceptable en casos de hemoptisis repetidas e incontrolables, para resolver un absceso resistente o para sus complicaciones. En los últimos años reportados en este trabajo, se iniciaron las segmentectomías como técnica de elección; así como hoy, las complicaciones más comunes fueron empiemas y fístulas broncopleurales.

El absceso pulmonar es una cavidad infectada causada por diversos microorganismos patógenos capaces de lisar el tejido, ya sean virales, bacterianos, micóticos o parasitarios.³ Se define como necrosis y cavitación del parénquima pulmonar, generalmente de origen polimicrobiano, por bacterias anaeróbicas o flora mixta y por lo regular ocurren después de broncoaspiración.^{4,5} Aunque la etiología más frecuente son las bacterias piógenas, el espectro es múltiple, de ahí la dificultad para la elección empírica del antimicrobiano; en un estudio se identificaron 52 gérmenes diferentes pertenecientes a más de 30 especies.^{6,7} Las diversas clasificaciones se basan en la génesis o la duración de los síntomas, así como de la condición preexistente del paciente.⁵ El cuadro clínico se presenta como neumonitis, con fiebre y tos que progresa a necrosis del parénquima

en siete a 14 días; al comunicarse con los bronquios, produce el síndrome de supuración pulmonar.⁴ La tomografía computarizada es el estudio de gabinete más utilizado, aunque el diagnóstico inicial suele realizarse mediante una radiografía de tórax que muestra una cavidad pulmonar con un nivel hidroaéreo.³ Por lo general, la pared de la cavidad es gruesa e irregular y suele haber un infiltrado pulmonar circundante.⁵ La microbiología es de suma importancia, se puede obtener por medio de expectoración, broncoscopia, por drenaje percutáneo por catéter, así como por algunas otras técnicas invasivas.³

Las complicaciones del absceso pulmonar más frecuentes son: el empiema hasta en 25%, por fístula broncopleurales o extensión directa; el derrame pleural se presenta en alrededor de 8%;⁸ otras complicaciones son la mediastinitis, sepsis por diseminación hematógena y metástasis sépticas.⁴ En la gran mayoría de los casos, el tratamiento es conservador con drenaje no invasivo y administración de antimicrobianos; deben considerarse aquellos que penetren el parénquima pulmonar con cobertura para anaerobios, como los inhibidores de betalactamasa, un carbapenémico o clindamicina; la monoterapia con metronidazol tiene una tasa de fracaso de 50%, por lo que debe asociarse a penicilina por alrededor de cuatro semanas.³⁻⁵

El fracaso del tratamiento conservador, manifestado por la persistencia de sepsis y otras complicaciones del absceso, puede requerir drenaje con técnicas invasivas

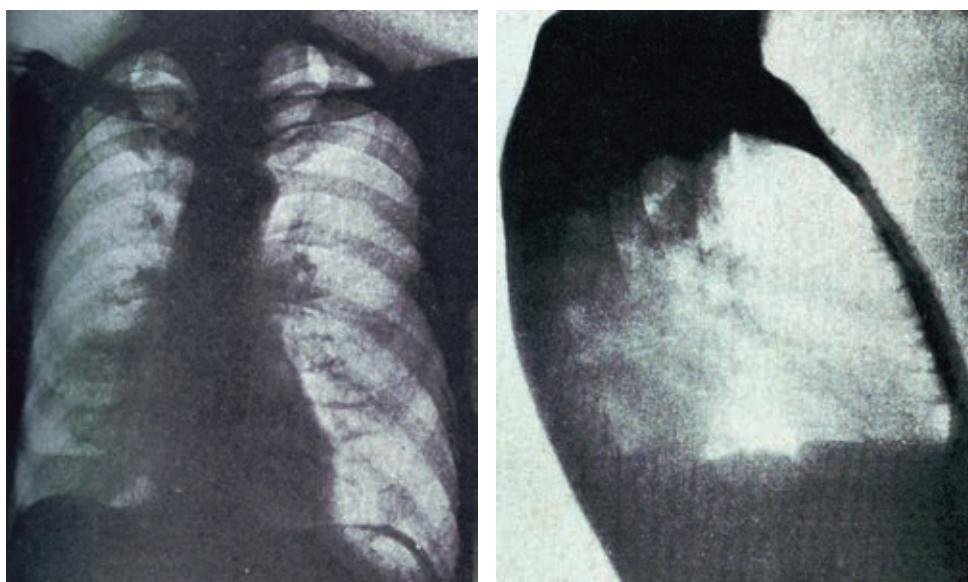


Figura 1: Imagen original publicada en el artículo: «Algunos aspectos clínicos de los síndromes de supuración pulmonar» publicado por el Dr. Ismael Cosío Villegas en la *Revista Mexicana de Tuberculosis* en 1939.¹ Corresponde a uno de los 11 casos clínicos de interés de la serie del autor. El Dr. Cosío relata: «Este enfermo hace dos semanas con expectoración abundante purulenta y sanguinolenta, y fiebre alta. La exploración física no da datos. Se practica una radioscopia de tórax, apreciándose una sombra difusa en la base. Pienso en una bronquiectasia y receto benzoato de sodio intravenoso. Doce días después no hay mejoría, practico nueva radioscopia y veo una imagen hidroaérea en la base derecha, que me da la impresión de un absceso. Tomamos radiografía frontal y lateral, que evidencian un absceso. Lo trato intensamente con emetina y obtengo la curación completa».

(percutáneas, endoscópicas o quirúrgicas) o extirpación quirúrgica abierta de la lesión pulmonar en pacientes con buen estado funcional y suficiente reserva respiratoria.^{5,9,10} Las indicaciones para tratamiento quirúrgico son abscesos mayores de 6 cm con paredes gruesas que no responden a tratamiento médico, hemoptisis masiva, configuración irregular o aumento del tamaño de la cavidad, empiema encapsulado, abscesos satélites; asociación con bronquiectasias y secuestro pulmonar; inicia con resección en cuña, aunque puede ser lobectomía e incluso neumonectomía.⁸ Las intervenciones como el drenaje transtorácico o endobronquial con irrigación posterior apoyan la curación; pero en caso de fracaso, la cirugía está indicada.^{3,10} El drenaje percutáneo con catéter tiene una tasa de éxito alta, con retiro del catéter a la resolución de la cavidad es de 58%, mientras que con cavidad y sin drenaje es de 21%.¹⁰ Además, permite el aislamiento del microorganismo causal hasta en 95% de los casos, mientras que por expectoración o broncoscopia sólo 21%, con el consecuente tratamiento antimicrobiano óptimo.^{7,10} Una de las causas más comunes para la cronicidad del absceso es la malignidad, requiriendo resecciones anatómicas. Una alternativa utilizada en pacientes muy graves y/o ancianos, inmunodeprimidos o multimórbidos que presentan complicaciones del absceso, es la terapia de cierre asistido por vacío (VAC).⁹

En cuanto a la mortalidad, un estudio multicéntrico, observacional y retrospectivo, en el que se revisaron los factores asociados a ésta, en unidades de cuidados intensivos durante siete años, reportó una mortalidad de 21.5%, con predominio en el sexo masculino en 78% de los casos; la edad, la terapia de remplazo renal durante la estancia y la infección por hongos, fueron los predictores independientes más importantes después de la regresión logística multivariada.⁶

Se puede considerar que los progresos en el manejo del absceso pulmonar son históricamente mayúsculos en relación al advenimiento de los antimicrobianos y al perfeccionamiento de las indicaciones y de las técnicas de intervencionismo y de cirugía; a través de casi nueve décadas, estos progresos se han documentado, particularmente en NCT. Siguiendo el trabajo ejemplar de nuestros

predecesores, es deber de los especialistas respiratorios, de las instituciones y de nuestra sociedad profesional, fomentar la investigación, así como el desarrollo de guías y recomendaciones propias de esta enfermedad, siempre vigente en la medicina respiratoria.

REFERENCIAS

1. Cosío VI. Algunos aspectos clínicos de los síndromes de supuración pulmonar. *Rev Mex Tuberc.* 1939;1(2):91-105.
2. Celis A, Chávez EJ, Portes BY. Tratamiento del absceso pulmonar: experiencia de 20 años. *Neumol Cir Torax.* 1962;23(5):301-312.
3. Hillejan L. Management of lung abscess - diagnostics and treatment. *Zentralbl Chir.* 2020;145(6):597-609. Available in: <https://doi.org/10.1055/a-0949-7414>
4. Salas HJ, Vázquez GJC, editores. *Terapéutica en neumología.* México: Mc Graw Hill; 2021.
5. Feki W, Ketata W, Bahloul N, Ayadi H, Yangui I, Kammoun S. Lung abscess: diagnosis and management. *Rev Mal Respir.* 2019;36(6):707-719. Available in: <https://doi.org/10.1016/j.rmr.2018.07.010>
6. Montméat V, Bonny V, Urbina T, Missri L, Baudel JL, Retbi A, *et al.* Epidemiology and clinical patterns of lung abscesses in ICU: a French multicenter retrospective study. *Chest.* 2024;165(1):48-57. Available in: <https://doi.org/10.1016/j.chest.2023.08.020>
7. Duncan C, Nadolski GJ, Gade T, Hunt S. Understanding the lung abscess microbiome: outcomes of percutaneous lung parenchymal abscess drainage with microbiologic correlation. *Cardiovasc Intervent Radiol.* 2017;40(6):902-906. Available in: <https://doi.org/10.1007/s00270-017-1623-3>
8. Lin Q, Jin M, Luo Y, Zhou M, Cai C. Efficacy, and safety of percutaneous tube drainage in lung abscess: a systematic review and meta-analysis. *Expert Rev Respir Med.* 2020;14(9):949-956. Available in: <https://doi.org/10.1080/17476348.2020.1770086>
9. Sziklavari Z, Ried M, Hofmann HS. Intrathoracic vacuum-assisted closure in the treatment of pleural empyema and lung abscess. *Zentralbl Chir.* 2015;140(3):321-327. Available in: <https://doi.org/10.1055/s-0034-1383273>
10. Lee JH, Hong H, Tamburrini M, Park CM. Percutaneous transthoracic catheter drainage for lung abscess: a systematic review and meta-analysis. *Eur Radiol.* 2022;32(2):1184-1194. Available in: <https://doi.org/10.1007/s00330-021-08149-5>

Conflicto de intereses: la autora declara no tener conflicto de intereses.