medigraphic Artemisa en línea

POLIDACTILIA CON PULGAR TRIFALANGICO

Dr. Juan Manuel Fernández Vázquez *, Dr. Josef Schenk Palao *, Dra. Angélica Luna Rios *, Dr. Eli El-Mann Arazi *, Dr. Pablo Tarazona Velutini *

* Cirujanos Ortopedistas del American British Cowdray Medical Center, Ciudad de México

RESUMEN

La polidactilia preaxial es una de las malformaciones congénitas más frecuentes. De 82 pacientes con 97 polidactilias preaxiales revisados en los hospitales Díaz Lombardo de 1974 a 1979, Shriners de 1979 a 1982, Instituto Nacional de Ortopedia de 1981 a 1982 y hospital ABC de 1971 a 1996. De estos 17 pacientes presentaban polidactilia con pulgar trifalángico, clasificados de acuerdo a Wassel modificada por Wood y un nuevo tipo no descrito de pulgar trifalángico con polidactilia a la que correspondió al tipo II subgrupo A, un metacarpal con una falange proximal, dos falanges medias y dos falanges distales. Utilizamos el sistema de graduación propuesto por Cheng. El análisis de resultados reportó 16 buenos (94%), 1 regular (6%) y 0 malos. En todos los pacientes los familiares reportaron función y estética satisfactoria.

SUMMARY

Preaxial polydactyly is one of the most common congenital deformities. A retrospective study with 82 patients and 97 thumbs, from 1974 through 1996 at Diaz Lombardo, Shriners, Instituto Nacional de Ortopedia and ABC Hospital was done, 17 patients present polydactyly associated with triphalangeal thumb. They were classified according to Wassel and Wood. We made a modification including a new type II A, which is a metacarpal with one proximal phalange, two medial phalange and two distal phalange.

Evaluation was done according to Cheng's. The functional and cosmetic results were graded as good in 94%, fair 6% and poor in 0%.

INTRODUCCION

La extremidad torácica inicia su formación en la 3ra. semana de gestación, el pulgar debe de estar formado antes de la 8a semana. [1,2,3] La mayoría de los casos de duplicación del pulgar son esporádicas y unilaterales la causa intrauterina exacta no se conoce, experimentos recientes reportan que es secundario a una alteración en la interacción entre mesodermo y ectodermo en el inicio de la proliferación celular de la extremidad torácica. [3,4]

La malformación congénita del pulgar se presenta en un 11% de las malformaciones de la mano. El 50% de estas duplicaciones llamadas preaxial, postaxial o central[2]. La frecuencia de duplicación es de 0.08 a 1.4 por 1000 nacidos vivos. [3] Esta es 3 veces más frecuente en indios americanos que en blancos, más frecuente en la población asiática y 2.5 veces más frecuente en hombres que en mujeres. [3,4,5]

La función del pulgar representa el 40% de toda la mano. Todas las malformaciones del pulgar interfieren en alguna forma con la función de prehensión de la mano. [3,4,5,6]

El pulgar trifalángico se ha considerado como una malformación rara, sin embargo Wood reporta 68 casos en 203 pacientes con 286 duplicaciones. [4,5,7,8] La frecuencia de la duplicación con pulgar trifalángico es de 2% según Wood.[7,8]

Lapidus, Guidotti y Colleti, [9] refieren que el pulgar trifalángico no es una verdadera falange media sino un esbozo de la base de una de las falanges del pulgar. Este tipo de polidactilia con pulgar trifalángico se asocia con otras malformaciones como es la polidactilia del primer dedo del pie, falange en delta, mano hendida, hipertelorismo e hipocanto.

La clasificación de polidactilia preaxial más utilizada es la de Wassel [10] la cual presenta VII tipos, siendo el tipo VII con pulgar trifalángico. Wood [7,8] presentó la clasificación de la polidactilia con pulgar trifalángico, basado en la clasificación de Wassel [10], el tipo 4 con 2 subgrupos y el tipo VII con 4 subgrupos.

MATERIAL Y METODOS

Se estudiaron de enero de 1971 a junio de 1996, 82 pacientes con 97 polidactilias preaxiales, revisados en los hospitales Diaz Lombardo de 1974 a 1979, Shriners de 1979 a 1982, Instituto Nacional de Ortopedia de 1981

a 1982 y hospital ABC de 1971 a 1996. De estos, 17 pacientes presentaban polidactilia con pulgar trifalángico.

Se analizaron factores dependientes: edad y sexo así como factores independientes: lado, tipo, malformaciones asociadas, tratamiento quirúrgico y resultados.

CLASIFICACION

Se utilizó la clasificación de Wassel [10] la cual divide en 7 grupos a la polidactilia preaxial, modificada por Wood[7,8] en 1964, en la cual el tipo IV lo subdivide en A y B: el tipo A (Figs. 1 y 1a), presenta dos pulgares trifalángicos y el tipo B (Fig. 2 y 2a), un pulgar trifalángico del lado radial. Miura [12] reportó un caso en el cual el pulgar trifalángico se encontraba en lado cubital al cual se clasificó como tipo C y al tipo VII que representa metacarpal con pulgar radial trifalángico lo subdivide en 4 subgrupos: tipo A (Figs. 3 y 3a), metacarpal bífido con pulgar trifalángico radial. Tipo B, dos metacarpales con dos trifalángicos. Tipo C (Figs. 4 y 4a), metacarpal bífido y pulgar trifalángico cubital. Tipo D, triplicación de pulgares.

En la revisión de nuestros casos se encontró un grupo no descrito de pulgar trifalángico con polidactilia y que corresponde al tipo II subgrupo A (Figs, 5 y 5a), un metacarpal con una falange proximal, dos falanges medias y dos falanges distales (Esquema 1).

TRATAMIENTO

La polidactilia se debe tratar en forma temprana para que el niño aprenda a usar sus manos correctamente. En ocasiones se requieren varios procedimientos. Es importante saber que pulgar utiliza el paciente. El tratamiento fue quirúrgico en todos los casos realizándose excéresis del pulgar trifalángico, la estabilidad y la alineación de la articulación metacarpofalángica se mantuvo con capsuloplastía, reinserción de ligamentos colaterales, centralización de tendones extrínsecos y se fijó con un clavo de Kirschner. Si existe cierre parcial del primer espacio, se utiliza la piel del pulgar trifalángico como colgajo rotado para mantenerlo abierto 11. En la excéresis no debe realizarse una incisión longitudinal, ya que deja una cicatriz retráctil, el cierre con Z´plastía es el método más efectivo para prevenir este problema.

TABLA 1: VALORACION OBJETIVA

CRITERIO	PUNTAJE	PUNTAJE 2	PUNTAJE 1 0
ALINEACION SEGMENTARIA			
Desviación de la art. IF. Radial o Cubital	< 10°	10° - 20°	> 20°
Desviación de la art. MF Radial o Cubital	< 25°	25° - 50°	> 50°
ESTABILIDAD ARTICULAR			
INESTABILIDAD CUBITAL EN			
Articulación IF	< 5°	5° - 15°	> 15°
Articulación MF	< 20°	20° - 40°	> 40°
INESTABILIDAD RADIAL EN:			
Articulación IF	< 5°	5° - 15°	> 15°
Articulación MF	< 20°	20° - 40°	> 40°
MOVILIDAD ARTICULAR:			
Articulación IF	> 70°	50° - 70°	< 50°
Articulación MF	> 70°	50° - 70°	< 50°
PRIMER ESPACIO INTERDIGITAL	NORMAL	< 20°	> 20°
CONDICIONES DEL PULPEJO	NORMAL	DISMINUIDO	ATROFIA
CONDICIONES DE LA UÑA	NORMAL	DEFORME +	DEFORME ++
PROMINENCIA RESIDUAL A NIVEL DE EXCERESIS	NINGUNA	LIGERA	MARCADA
OPOSICION Y PINZA	NORMAL	PARCIAL	NINGUNA
	6 PUNTOS	3 PUNTOS	0 PUNTOS
TOTAL	30	15	0

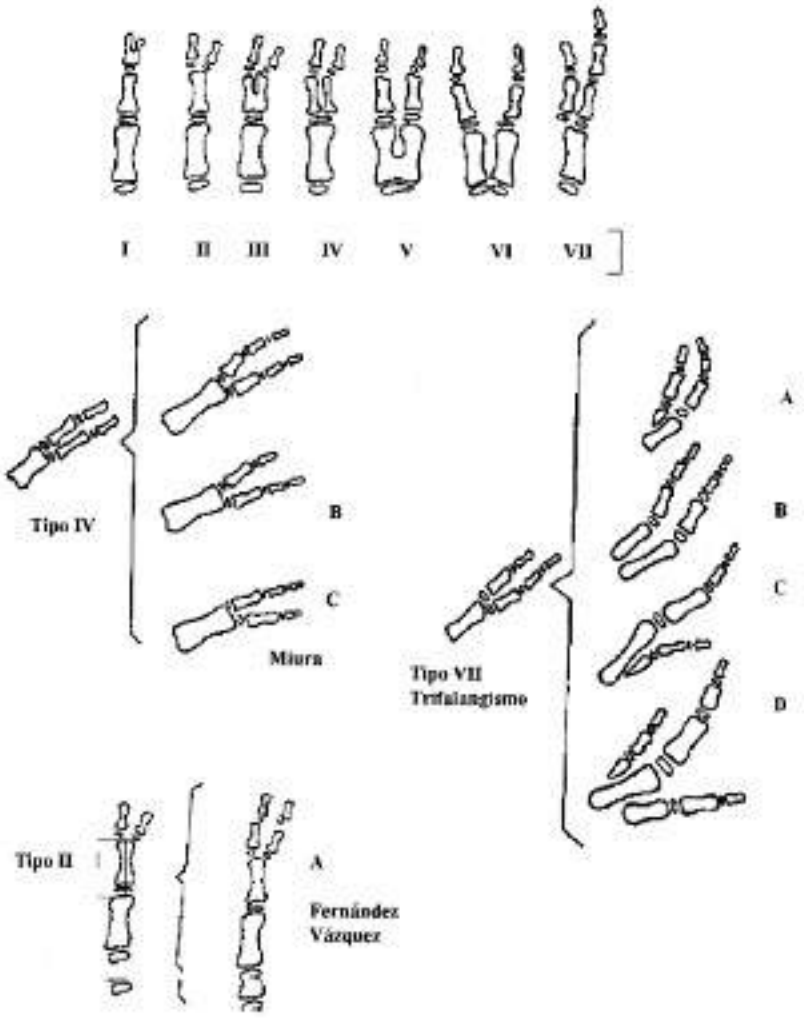

Esquema 1. Clasificación de Wassel modificada.

En el pulgar triflángico con falange en delta se realizó excéresis de la falange en delta y fijación con clavo de Kirschner por 6 semanas para prevenir desplazamiento de la articulación.

En las tipo IV el trifalangismo es divergente del eje longitudinal por lo cual se recomienda excéresis temprana (6 meses) ya que el componente trifalángico desplaza al componente normal provocando desviación progresiva radial o cubital. Si los dos pulgares son iguales en tamaño y movilidad se recomienda la excéresis del radial y manteniendo intacto el ligamento colateral cubital. Los tendones flexores y extensores deben ser preservados y reinsertados al pulgar para mantener la mejor función y estabilidad.

Mantener la apertura del primer espacio es de suma importancia, ya que si no se logra, los niños no pueden sostener objetos con una sola mano, por lo que recomendamos la Z-plastía de 4 colgajos descrita por Woolf 13 con buenos resultados a largo plazo.

RESULTADOS

De los 17 pacientes, fueron 10 masculinos y 7 femeninos con un rango de edad de 6 meses a los 13 años. Deformidad bilateral en 10 pacientes (58%) , 8 pacienets (47%) presentaban antecedentes familiares, 9 pacientes (52%) presentaron alguna malformación asociada, mano hendida en 1, hipertelorismo e hipocanto en 8.

Se clasificaron en : tipo II A, 1, tipo IV A, 2; tipo IV B, 2; tipo VII A, 8; tipo VII C, 4.

A todos se les realizó el programa quirúrgico presentado previamente.]

Fueron revisados de 12 meses a 6 años después de la cirugía valorándose la alineación, estabilidad, movilidad, primer espacio, condiciones del pulpejo, uña, posición y pinza, utilizamos el sistema de

Figura 1 y 1a. Imagen radiográfica y clínica de polidactilia preaxial tipo IV A.

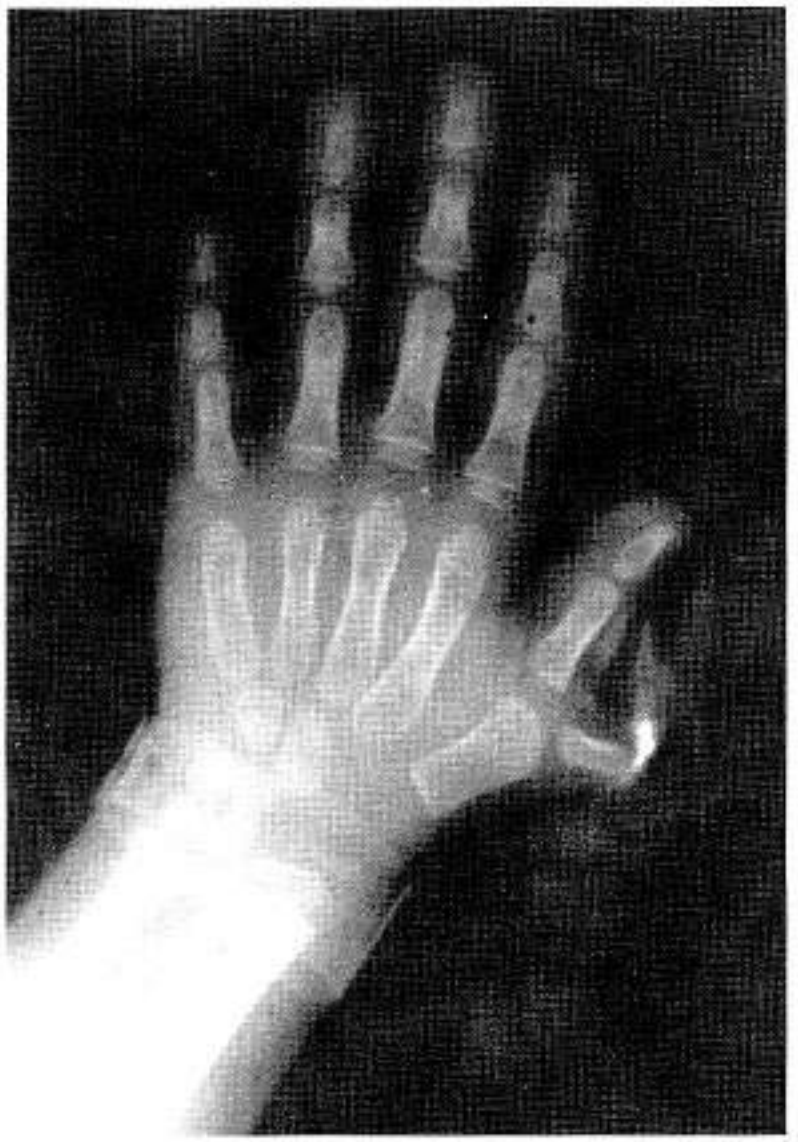

Figura 2 y 2 a Imagen radiográfica y clínica de polidactilia preaxial tipo IV B.

graduación propuesto por Cheng y colaboradores 11,14 (Valoración Subjetiva) clasificándose como bueno entre 20 y 30 puntos , regular de 15 a 19 y malo menor de 15 (Tabla 1). El análisis de resultados reportó 16 buenos (94%), 1 regular (6%) y 0 malos. En todos los pacientes los familiares reportaron una función y estética satisfactoria.

COMPLICACIONES

Dos casos presentaron infección superficial, que curaron con medidas locales.

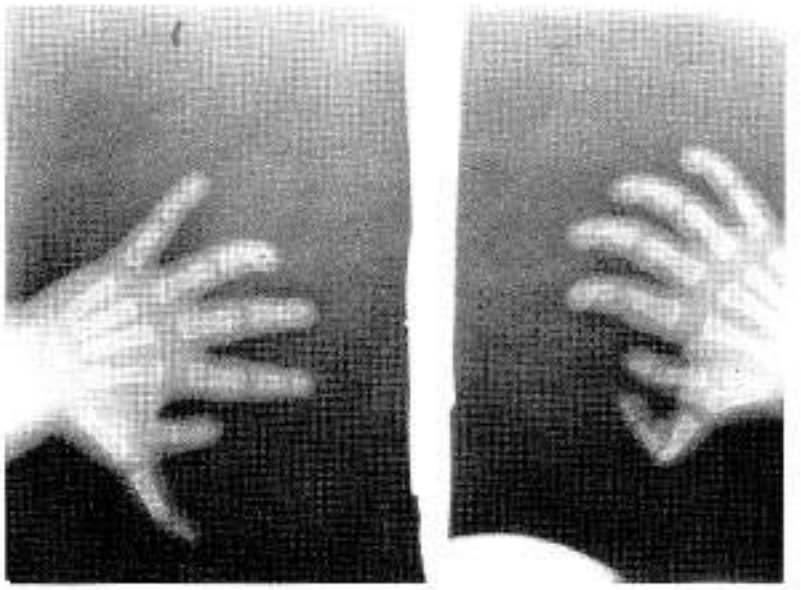

Figura 3 y 3a. Imagen radiográfica polidactilia preaxial bilateral tipo V y VII A e imagen clínica tipo VII A.

DISCUSION

Se describe un tipo no descrito de polidactilia con pulgar trifalángico que corresponde al tipo II subgrupo A, un metacarpal con una falange proximal, dos falanges medias y dos falanges distales.

El tratamiento quirúrgico debe realizarse en forma temprana entre los 6 meses y el año de edad.

Esta establecido que la excéresis simple es un tratamiento poco recomendable ya que ocasiona múltiples reoperaciones. La planeación preoperatoria es necesaria para establecer cuál de los pulgares es el más funcional.

Es importante durante el procedimiento la plicatura de la cápsula, la reinserción de los tendones accesorios, el rasurado de la cresta de cartílago y la fijación con

Figura 4 y 4a. Imagen radiográfica y clínica polidactilia preaxial tipo VII C.

Figura 5 y 5a. Imagen radiográfica y clínica polidactilia preaxial tipo II A.

clavos de Kirschner por 4 semanas para la reconstrucción de la articulación así como centraje de los tendones extrínsecos.

El rasurado de las crestas de cartílago como se ha descrito por Tada y Cols[15] da una adecuada alineación. El seguimiento radiográfico no mostró ninguna alteración en la fisis, por lo que esta técnica se recomienda cuando sea necesario.

La apariencia y función del pulgar reconstruido han sido consistentemente buenas con el esquema terapéutico propuesto.

El concepto moderno implica la necesidad de reconstruir todos los componentes de la deformidad: piel, tendones, cápsula, ligamentos, superficie articular, desviaciones óseas y uña. [7]

BIBLIOGRAFIA

1. Marks TW, Bayne LG: Polydactyly of the thumb: Abnormal anatomy and treatment. J Hand Surg (Am) 3:107, 1978.

2. Zaleske DJ: Development of the upper limb. Hand Clin 1:383-390, 1985.

3. Mark S: Thumb duplication. Hand Clin 14:1 17-27, 1998.

4. Ogino T, Ishi S, Minami M: Radially deviated type of thumb polydactyly. J Hand Surg (Br) 13:315, 1988.

5. Bingle GJ, Niswander MD: Polydactyly in the american indian. Am J Dis Child 129:714, 1975.

6. Swanson AB, Brown KS: Hereditary triphalangeal thumb. J hered 53:259, 1962.

7. Wood VE: Treatment of triphalangeal thumb. Clin Ortho 120:188, 1964

8. Wood VE: Polydactyly and the triphalangeal thumb. J Hand Surg 3: 5 436-443, 1978.

9. Lapidus PW, Guidotti FP: Triphalangeal bifid thumb. Arch Surg 49:228, 1944.

10. Wassel HD: The results of surgery for polydactyly of the thumb: A review. Clin Ortho 64:175, 1969.

11. Fernández Vázquez JM, Luna A, El-Mann E, Schenk JL: Polidactilia del Pulgar:Plan qurúrgico basado en 60 casos. Rev. Mex Ortop Pediátrica 1:2 5- 10,1997.

12. Miura T: Duplicated thumb. Plast Reconstr Surg 69:470, 1997.

13. Woolf RM, Broadbent TR: The four flap Z-plasty. Plast Recontr Surg 49:48, 1972.

14. Cheng JCY, Chan KM, Ma GFY: Polydactyly of the thumb: a surgical plan based on ninety-five cases. J Hand Surg 9A-2 155-164,1984.

15. Tada K, Yonenobu K, Ysuyuguchi Y: Duplication of the thumb. A retrospective review of 237 cases. J Bone Joint Surg AM 65:584, 1983.