medigraphic Artemisa en línea

# DESPLAZAMIENTO MODIFICADO DEL ILIACO EN LA OSTEOTOMIA DE SALTER. REPORTE PRELIMINAR

Dr. Luis Nualart H.*, Dr. Agustín Chan-Lee**

* Cirujano Ortopedista. Hospital Shriners para Niños A.C.
** Residente. Hospital Shriners para Niños A.C.

## RESUMEN

La Osteotomía de Salter es un procedimiento que ha pasado la prueba del tiempo, pero gran cantidad de artículos se refieren a lo demandante del procedimiento, en especial el correcto posicionamiento del injerto. Kalamchi describió una modificación al procedimiento con buenos resultados pero más difícil de ejecución. Presentamos una nueva modificación a la osteotomía de Salter que obtiene un mejor resultado, de una forma técnica más sencilla. Se trataron 50 caderas con este procedimiento de 1982 a 1992 y se compararon con 50 caderas operadas con la osteotomía original, obteniendo una mejoría en la corrección del índice acetabular, y un mejor resultado, de acuerdo a las evaluaciones de McKay y Severin.

Palabras Claves: Osteotomía de Salter, Modificación.

## SUMMARY

The Salter Osteotomy is a procedure, which has withstood the test of time, but must articles stress the difficulty to obtain the correct position of the bone graft. Kalamchi described a modification to this procedure with good results but increasing the difficulty to perform it. We present a new modification to the Salter Osteotomy, which obtains a better result with a technically easier method. A total of 50 hips were treated with this modification between 1982 and 1992 and compared with 50 hips with the standard procedures, obtaining an improvement in the correction of the acetabular index and better grading according to McKay and Severin scales.

Key Words: Salter Osteotomy, Modification.

## INTRODUCCION

La osteotomía del iliaco tipo Salter es un procedimiento que ha pasado la prueba del tiempo [1]. La orientación del acetabulo puede ser de varios tipos [6]; sin embargo, la osteotomía tipo Salter es probablemente la mejor diseñada para tal objetivo. Desde la descripción original, todos los artículos han manifestado las bondades de este procedimiento, no sin mencionar lo demandante que puede ser la técnica [4,5,7] y la dificultad de la colocación del injerto.

La complicación más común de la osteotomía de Salter es el desplazamiento medial y posterior del extremo distal de la osteotomía, que conlleva a una pobre reorientación del acetabulo [2,3,5]. Actualmente es ampliamente aceptado que en pacientes con displasia del desarrollo de la cadera (DDC) después de los 18 meses, la reducción de la cadera debe ser acompañada de una re-orientación del acetabulo, ya que la laxitud de la articulación puede producir una reluxación o subluxación de la articulación [3]. Un análisis del resultado mecánico obtenido [7] mostró que no existe diferencia significativa entre una cadera normal y otra con osteotomía de Salter con respecto a la dirección de las fuerzas aplicadas y la cobertura del acetabulo.

Kalamchi reportó una modificación de la osteotomía de Salter en 5 pacientes, obteniendo buenos resultados, aumentando la cobertura anterolateral del acetábulo y sin aumentar la longitud de la extremidad [4,5]. Diez años después Snyder reporta excelentes resultados con esta modificación en la mayoría de los pacientes tratados con esta técnica, sin embargo esta modificación aumenta la dificultad técnica ya que requiere un corte más preciso.

Se presenta una modificación al desplazamiento de la osteotomía de Salter que obtiene los mismos resultados que la modificación de Kalamchi, pero técnicamente más sencilla.

## MATERIAL Y METODOS

Se operaron un total de 50 caderas con la modificación al desplazamiento de la osteotomía de Salter entre los años 1982 a 1992, comparando los resultados con otras 50 caderas seleccionadas en forma aleatoria de 280 operadas con osteotomía de Salter original durante el mismo periodo de tiempo. Se separaron los casos en tres grupos de acuerdo con la edad para cada tipo de procedimiento. Grupo 1, de 18 meses a 3 años de edad. Grupo 2, de 3 años a 4.5 años y el grupo 3, de 4.5 en adelante. Se midieron el índice acetabular pre y postoperatorio así como el ángulo centro borde (Wiberg) postoperatorio. Los resultados fueron evaluados con las clasificaciones de McKay y Severin.

## TECNICA QUIRURGICA

Después de obtener una reducción concéntrica adecuada de la cadera, se realiza una desperiostización amplia de iliaco como originalmente descrita por Salter y se practica una osteotomía de iliaco de la manera habitual, solo que en el momento del desplazamiento se utiliza un separador apoyado detrás del iliaco en el fragmento distal, proyectándolo hacia anterior y lateral, produciendo un escalón medial de aproximadamente 30% del ancho del iliaco. Finalmente, el injerto se fija al iliaco de la manera habitual, solo que el injerto que requiere es menor que el convencional de Salter.

El cuidado postoperatorio del procedimiento es el mismo descrito por Salter. Con esta modificación se obtiene una mayor cobertura de la cabeza femoral, mejorando su posición hacia medial y posterior (Fig. 1 y 2).

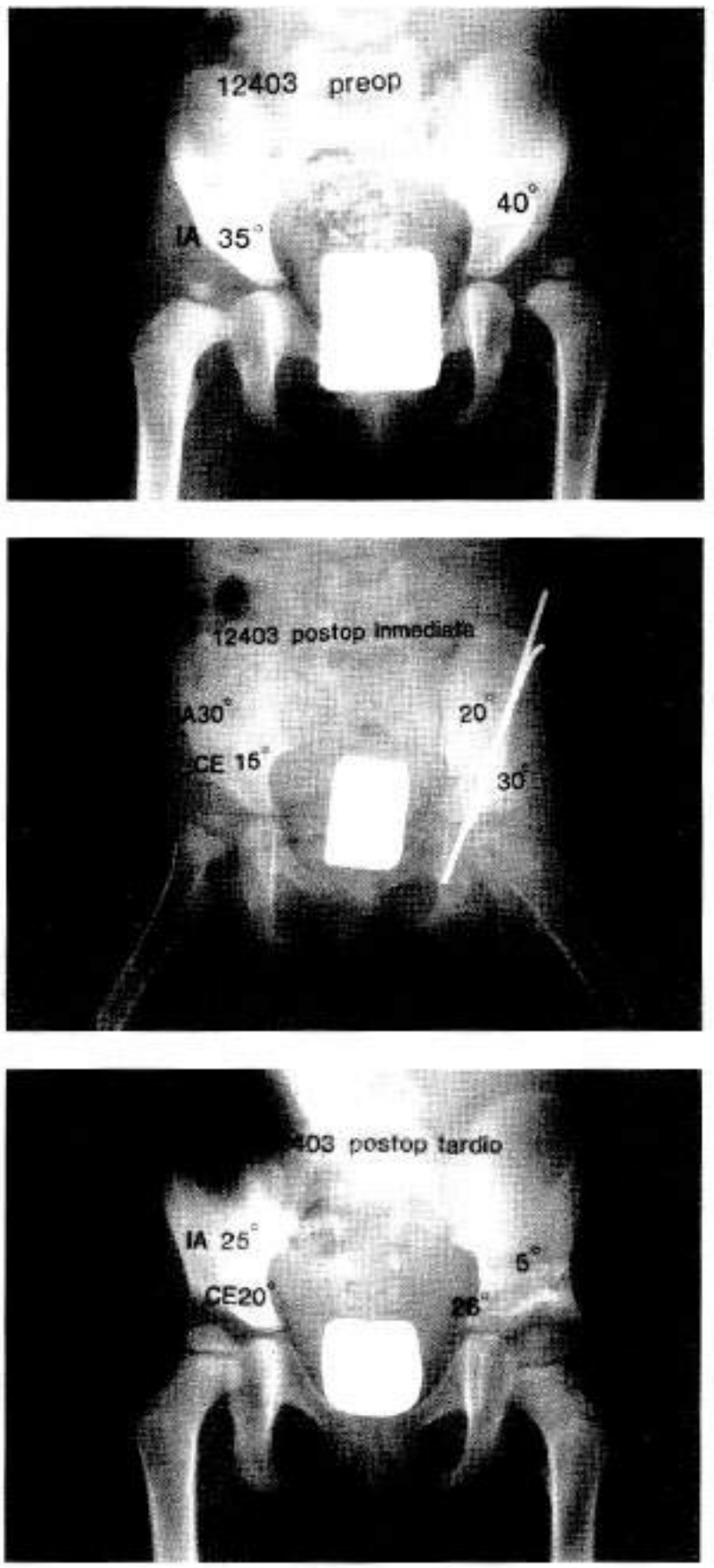


Figura 1. A) Preoperatorio cadera izquierda. B) Postoperatorio inmediato con un I.A. de 20° y un ángulo CB de 30°. C) Resultado tardío con un I:A: de 5° y un ángulo CB de 26°.

## RESULTADOS

Los resultados clínicos fueron evaluados con la clasificación de McKay, así como los radiográficos fueron evaluados con la modificación de Severin. Específicamente fueron medidos los índices acetabulares pre y postoperatorio así como el ángulo centro borde postoperatorio en todos los pacientes de los tres grupos de edad de cada uno de los procedimientos, el original y el modificado. (Tabla 1) El índice acetabular preoperatorio es comparable en los tres grupos para los dos tipos de procedimientos, pero postoperatoriamente existe una mejoría en el índice acetabular obtenido con la modificación de más de 5 grados. El índice acetabular postoperatorio para el procedimiento original promedio 19.9° y el modificado 14.25°. El ángulo centro borde también fue mejor obtenido con la modificación con un promedio de casi 5 grados. Teniendo un ángulo centro borde para el procedimiento original promedio de 26° y para el modificado de 30.9°. Los grupos más favorecidos con el resultado fueron el 1 y 2. (Tabla 1)

**TABLA 1.**

| | IA Pre-Op | IA Post-Op | CE Post-Op |
|---|---|---|---|
| Grupo I | 38.0° | 18.2° | 27° |
| Grupo II | 36° | 21.2° | 23° |
| Grupo III | 37° | 20.3° | 29.1° |
| Promedio | 37° | 19.9° | 26° |

Mediciones Radiográficas en el procedimiento original.

| | IA Pre-Op | IA Post-Op | CE Post-Op |
|---|---|---|---|
| Grupo I | 40.57° | 13.35° | 32.5° |
| Grupo II | 34.7° | 15.4° | 31.2° |
| Grupo III | 38.9° | 14.0° | 29.0° |
| Promedio | 38.0° | 14.25° | 30.9° |

Mediciones Radiográficas en el procedimiento modificado.

Respecto al resultado clínico con la clasificación de McKay del 82 al 100° de los casos, se encontraron entre excelentes y buenos, siendo el grupo 3 el más favorecido.

TABLA 2.

| Grupo I | Salter | Grupo II | Salter | Grupo III | Salter |
|---|---|---|---|---|---|
| Excelente | 40% | Excelente | 24% | Excelente | 28% |
| Bueno | 28% | Bueno | 35% | Bueno | 40% |
| Regular | 28% | Regular | 24% | Regular | 24% |
| Malo | 4% | Malo | 17% | Malo | 8% |

Resultados Clínicos según McKay con Salter Original.

| Grupo I | Modificado | Grupo II | Modificado | Grupo III | Modificado |
|---|---|---|---|---|---|
| Excelente | 41% | Excelente | 30% | Excelente | 63% |
| Bueno | 41% | Bueno | 54% | Bueno | 37% |
| Regular | 14% | Regular | 8% | Regular | 0% |
| Malo | 4% | Malo | 8% | Malo | 0% |

Resultados Clínicos según McKay con Salter Modificado.

(Tabla 2). En la comparación de los resultados radiográficos del procedimiento modificado, de acuerdo con la clasificación de Severin 92% de las caderas se encontraron en I, II y III excepto en el grupo 2 en el que todas las caderas estuvieron en I y II de Severin. Unicamente en el grupo 1 se encontró a 4% de las caderas en IV. respecto a las caderas con el procedimiento original los resultados radiográficos se encuentran más distribuidos en los grados I-IV excepto en el de subluxación en el que no se encontró ninguna cadera para los tres grupos. (Tabla 3).

## DISCUSION

El procedimiento de Salter modificado proporciona desde un inicio un índice acetabular normal o muy cercano a lo normal sin necesidad de depender del potencial de remodelación. La mejoría en el índice acetabular inmediato es más de 5 grados, comparado con el Salter original. La corrección es definitiva manteniéndose a lo largo del seguimiento, comprobándose en su última valoración que es la que se incluye.

Se presenta un discreto aumento en la longitud de la extremidad con esta modificación que corresponde a

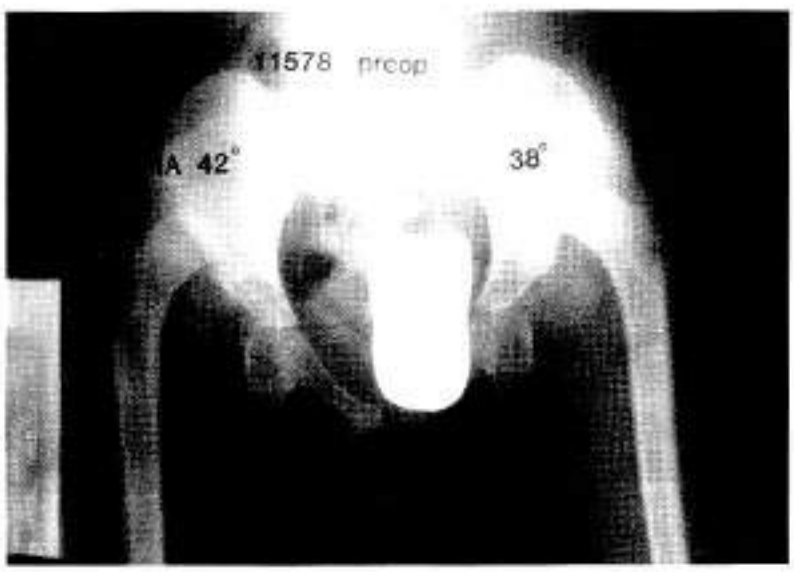


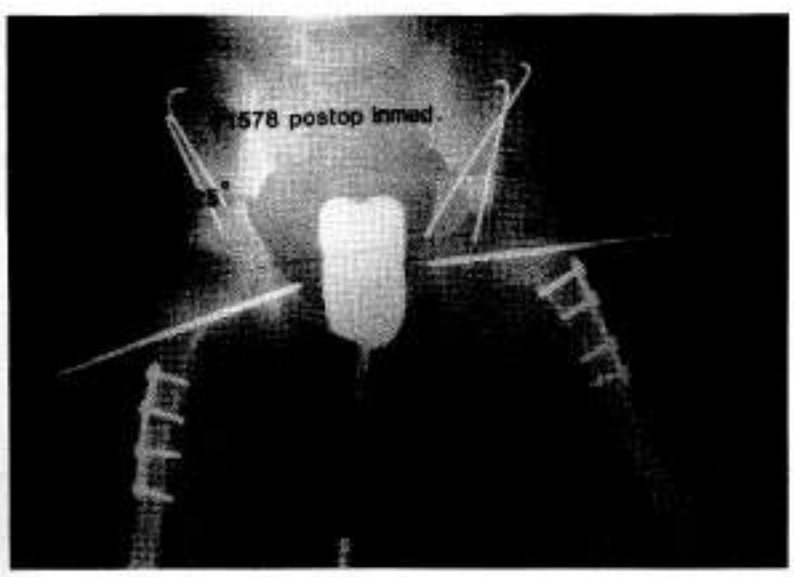


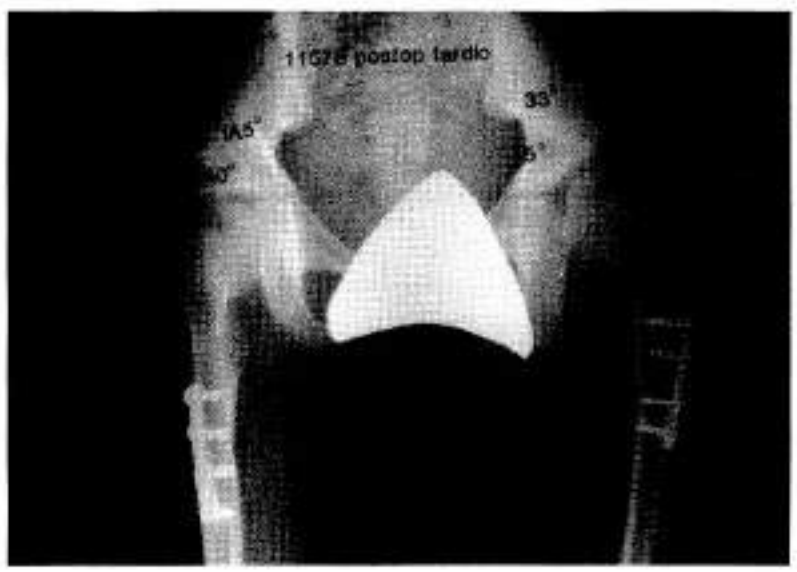


Figura 2. A) Preoperatorio cadera derecha. B) Postoperatorio inmediato cadera derecha con Salter modificado. La cadera izquierda con desplazamiento medial, un error frecuente del procedimiento de Salter. C) Cadera derecha con I.A. de 5° y con un ángulo CB de 40. La cadera izquierda con I.A. deficiente de 33° y ángulo CB de 5°.

la distancia entre los extremos de la osteotomía una vez colocado el injerto que obviamente no es de consecuencia a largo plazo.

El incremento en el ángulo centro borde y la mejoría del índice acetabular se traduce en un centraje de la cabeza femoral con una traslación mayaor de esta hacia medial y posterior que es el objetivo del procedimiento de Salter.

Aún siendo este procedimiento más sencillo que la modificación de Kalamchi y que el mismo Salter original que hay que cuidar que permanezcan en contacto las corticales mediales del iliaco, sigue siendo una técnica altamente demandante para el cirujano, por lo que la habilidad y experiencia en este tipo de cirugía son claves para un buen resultado.

La modificación al desplazamiento de la osteotomía de Salter esta basada en lo contrario al error más frecuente cometido en el procedimiento de Salter, el desplazamiento medial y posterior del fragmento distal del iliaco, produciéndose un fenómeno semejante al Chiari que no es adecuado para los pacientes de esta edad.

TABLA 3.

| Grupo I | Salter | Grupo II | Salter | Grupo III | Salter |
|---|---|---|---|---|---|
| I | 36% | I | 37% | I | 47% |
| II | 26% | II | 17% | II | 29% |
| III | 22% | III | 26% | III | 12% |
| IV | 13% | IV | 12% | IV | 8% |
| V | 0% | V | 0% | V | 0% |
| VI | 3% | VI | 8% | VI | 4% |

Resultados Radiográficos según Severin con Salter Original.

| Grupo I | Modificado | Grupo II | Modificado | Grupo III | Modificado |
|---|---|---|---|---|---|
| I | 65% | I | 62% | I | 54% |
| II | 17% | II | 38% | II | 37% |
| III | 17% | III | 0% | III | 9% |
| IV | 4% | IV | 0% | IV | 0% |
| V | 0% | V | 0% | V | 0% |
| VI | 0% | VI | 0% | VI | 0% |

Resultados Radiográficos según Severin con Salter Modificado.

## BIBLIOGRAFIA


1. Salter R.B. Innonimate Osteotomy in the treatment of congenital dislocation and subluxation of the hip. JBJS, Vol. 43B, no. 3, agosto 1961.

2. Salter R.B. Role of innonimate osteotomy inthe treatment of congenital dislocation and subluxation of the his in the older child. JBJS, vol. 48a., no. 7, Oct.1966.

3. Salter R.B., Dubos J.P. The first fifteen years personal experience with innonimate osteotomy inthe treatment of congenital dislocation and subluxation of the hip. Clin Orthop. no. 98, Jan-Feb, 1974.

4. Kalamchi Ali. Modified Salter osteotomy, JBJS, vol. 64a, no. 2, Feb. 1982.

5. Snyder M., Forlin, E., Xin, S. Bower, J.R. Results of the Kalamchi modification of Salter, osteotomy in the treatment of developmental dysplasia of the hip. JPO, vol. 12, no. 4,1992.

6. Tönnis D. Surgical treatment of congenital dislocation of the hip. Clin Orthop. no. 258,Sept. 1990.

7. Rab, G.T. Containment of the hip: A theoretical comparison of osteotomies. Clin Orthop. no. 154, Jan-Feb, 1981.

8. Kershaw, C.J., Ware H.D., Pattison R., Fixen J.A. Revision of failed open reducton of congenital dislocation of the hip. J.B.J.S. VOL. 75b, No.5, Sept.1993.