medigraphic Artemisa en línea

MANEJO DE ALTERACIONES VERTEBRALES CON MALLA DE TITANIO DE HARMS REPORTE PRELIMINAR DE 13 CASOS

Dr. Alfredo Cardoso M*, Dr. José Gustavo Legorreta C*, Dr. Enrique Ponce S**, Dr. Oswaldo Rocha**

* Cirujano Ortopedista Hospital Shriners para Niños Unidad Cd. de México.
** Médico Residente Hospital Shriners para Niños Unidad Cd. México.

RESUMEN

En el Hospital Shriners para Niños Unidad de la Ciudad de México de marzo de 1997 a marzo de 1999 se atendieron 13 pacientes con inestabilidad vertebral en la columna anterior, 6 hombres y 7 mujeres. Dos pacientes con cifosis congénita torácica, uno con sarcoma de Ewing de L1, dos con disquitis, dos con secuelas de mielodisplasia, dos con mal de Pott, uno con escoliosis idiopática, dos con neurofibromatosis y uno con secuelas de artritis séptica de focos múltiples. Dos pacientes presentaban compromiso neurológico demostrado clínicamente y 8 presentaban comprensión medular no sintomática. El promedio de edad fue de 11.7 años (1.8 - 19.6), el promedio de peso fue de 38.9 Kg. (9.6 - 94.6). Todos los pacientes fueron sometidos a colocación de malla de titanio además de otros procedimientos tanto por vía anterior como posterior para dar estabilidad a la columna anterior. El tiempo quirúrgico promedio fue de 2 horas 36 minutos (1.05 - 5.25) y el promedio de sangrado transoperatorio fue de 1,477 cc. Cinco pacientes requirieron de colocación de aparatos de inmovilización externa. El tiempo promedio de evaluación clínica fue de 31 semanas (2-75). Todos los pacientes presentaron recuperación neurológica completa, con indicios de fusión ósea desde los 7 meses (4-10) del postoperatorio. No se presentaron complicaciones inmediatas en ningún caso. En los pacientes con cifosis se lograron correcciones de hasta 40% y en los casos de escoliosis se lograron correcciones de hasta un 20%. Logrando reintegrar a los pacientes a sus actividades cotidianas sin ninguna limitante.

Palabras Clave: Cifosis, Escoliosis, Malla de titanio, Estabilidad.

SUMMARY

From march 1997 to march 1999 the Shriners Hospital for Children Mexico city unit attended thirteen patients with anterior instability of vertebral column; six patients were male and seven were female. Two patients with congenital kyphosis, one with Ewing's sarcoma of L1, two with discitis, two with myelodisplasic sequelae, two with Potts disease, one with idiopathic scoliosis, two whit neurofibromatosis and one with late sequelae of multiple septic arthritis. Two patients had neurologic compromise clinically showed and eight had spinal stenosis asimptomatic. The age average was 11,7 rears (1.8-19.6), the weight average was 3.9 Kg (9.6-94.6). All patients were underwent to anterior reconstruction with titanium mesh besides other anterior and/or posterior procedures to have stability. The surgical time average was 2 hours and 36 minutes (1.05-5.25) and the bleeding average was 1,477 cc. Five patients needed to use external inmovilization devices. The follow up average was 31 weeks (2-75). Allthe patients showed full neurololllycal recovery, with vertebral fusion at seven months (4-10) of procedure.

There were no inmediate complications in any case. In patients with kyphosis we had corrections in a 40% and the scoliosis cases we had corrections of 20% We succeeded in returning all the patients to their normal activities without restrictions.

Key words: Kyphosis, scoliosis, titanium mesh, stability.

INTRODUCCION

Desde el punto de vista biomecánico, las fuerzas que actúan sobre la columna vertebral se distribuyen en un 80 a 85% sobre la columna anterior [10,11] conformada desde el ligamento longitudinal anterior al tercio medio del cuerpo vertebral.

Un número considerable de alteraciones espinales (infecciosas, tumorales, mielodisplásicas, escoliosis, cifosis, traumáticas, degenerativas, discopatias, etc.) son responsables de un déficit en la estabilidad de la columna anterior [2]. La reconstrucción de este segmento ayuda a corregir cualquier inestabilidad, por lo que es indispensable contar con un soporte lo suficientemente resistente [3,12].

El soporte con hueso cortical (fémur o tibia) ha sido utilizado en la descompresión y reconstrucción anterior, pero el tiempo de inicio de integración ósea va desde 9-24 meses y la integración completa nunca ocurre. Otros métodos de estabilización anterior requieren una inmovilización prolongada ó la corrección lograda no es tan eficiente como la obtenida con procedimientos

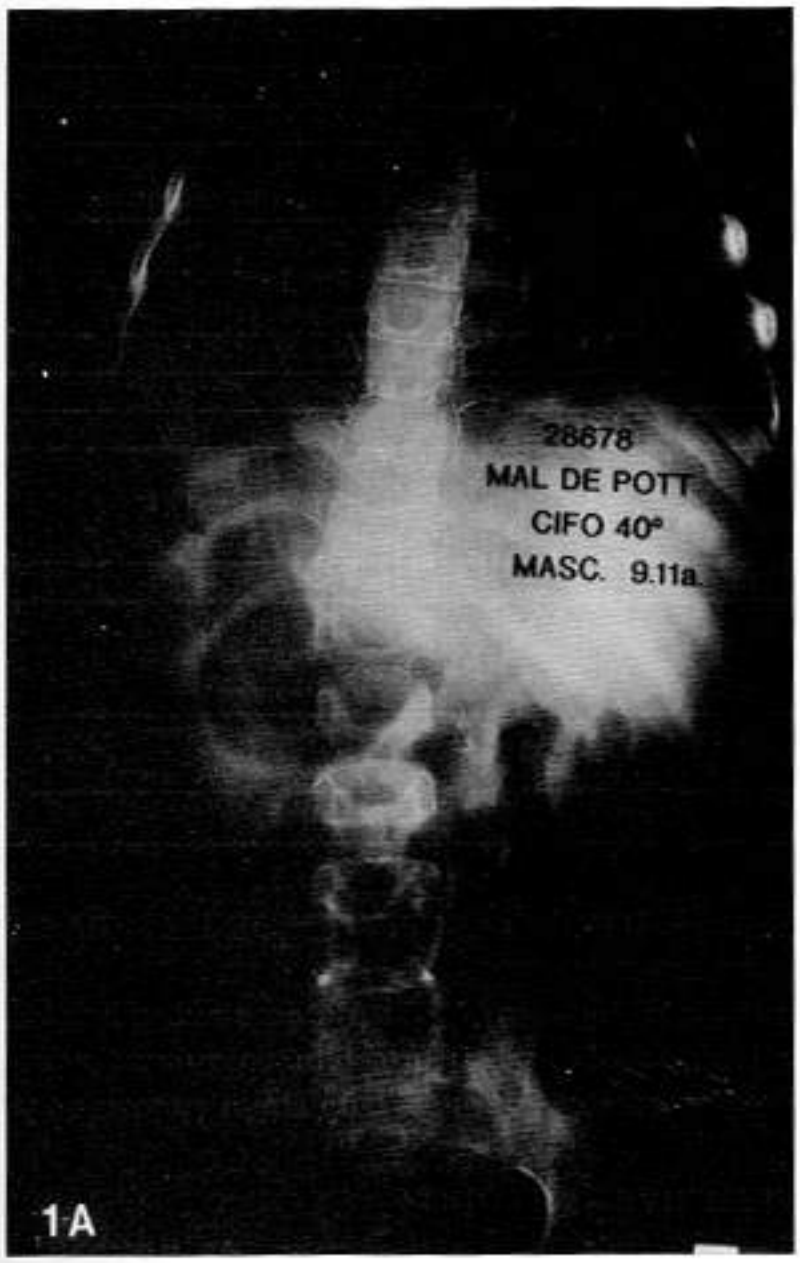

realizados por v a posterior. El injerto tomado de hueso iliaco tricortical (autólogo) es un método ideal que proporciona una superficie esponjosa para una integración temprana, sin embargo el grado de morbilidad puede representar problemas en el momento de carga axial [1,3,6,7].

En 1986 Harms y Biedermann desarrollaron una malla de titanio para dar soporte a estructuras óseas, de forma cil ndrica para funcionar como reemplazo vertebral. Lowery en 1991, utiliza el cilindro de titanio como un espaciador intervertebral, conteniendo injerto óseo en su interior; para la estabilización anterior de la columna, facilitando de esta forma la fusión intervertebral después de realizar disquectomias en casos de inestabilidad espinal [6,9].

La fuerte construcción de la malla de titanio, ha sido evaluada biomecanicamente a través de pruebas de fatiga del material, reportándose una resistencia a la carga axial de hasta 5000 N y una mayor resistencia a la deformidad comparándola con otros materiales de soporte (hueso iliaco tricortical, húmero, costilla, etc.)

Dentro de las ventajas de la malla de titanio se puede mencionar que además de proporcionar un soporte mecánico inmediato llenando adecuadamente la zona de defecto, funciona como un contenedor de injerto óseo permitiendo, por su arquitectura, la integración ósea, favorecida además por la amplia superficie de contacto que brinda [5,8,9].

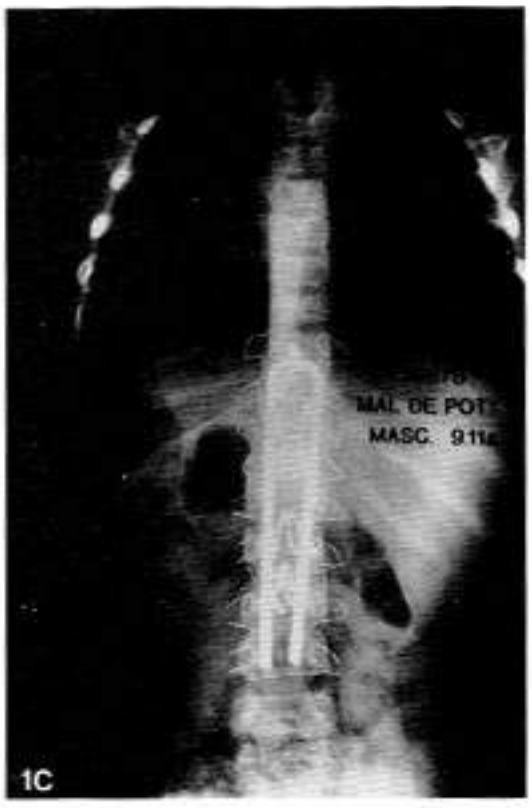

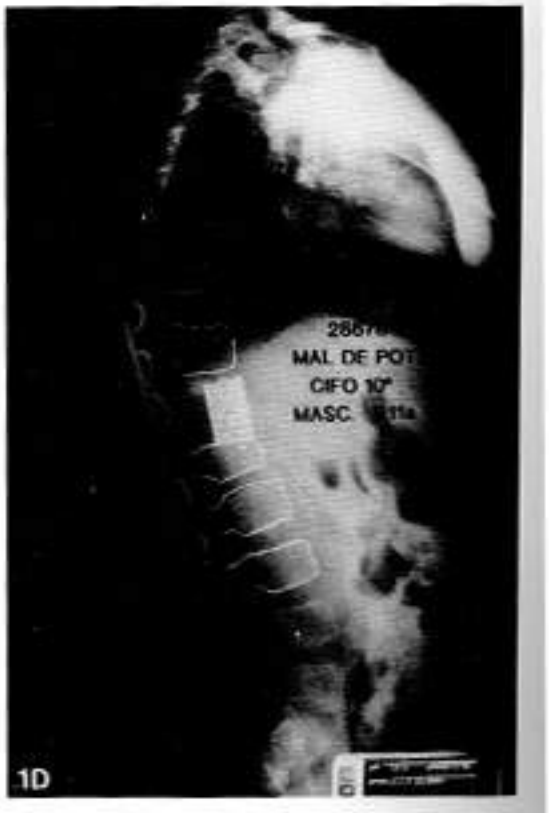

Figura 1. A) Paciente masculino con mal de Pott de T11 a L1.
B) Cifosis de 40° y compresión medular asintomática demostrada por resonancia magnética.
C) Radiografía AP postoperatoria que muestra malla de Titanio en T11 - L1 e instrumentación espinal con barra de Luque de T9 - L3.
D) Radiografía lateral postoperatoria mostrando corrección de la cifósis a 10°.

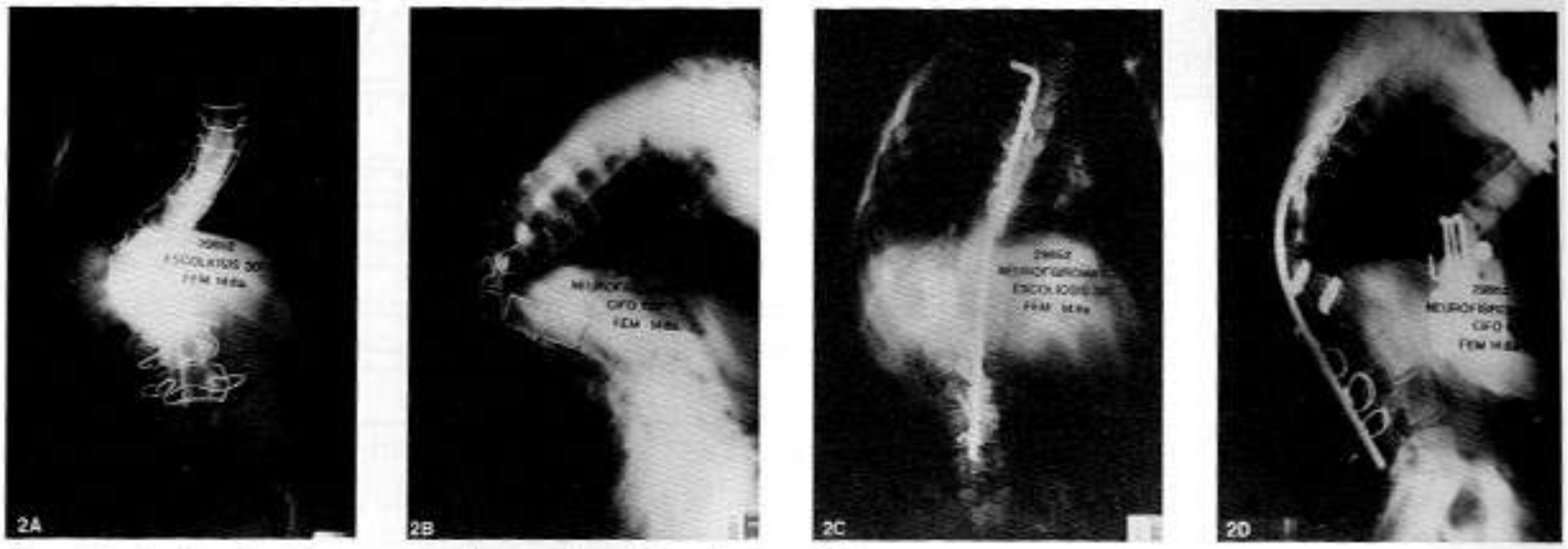

Figura 2. Paciente femenino con neurofibromatosis y cifoescoliosis asociada.
A) Radiografía AP preoperatoria con escoliosis de 30°. B) Radiografía lateral preoperatoria con cifosis de 120°.
C) Radiografía AP postoperatoria mostrando malla de titanio en el espacio intervertebral T9 - T11 y barra de Luque de T4 a L5.
D) Radiografía lateral postoperatoria mostrando corrección de la cifosis a 66.

Presentamos los primero resultados inmediatos en trece pacientes tratados con cilindro de malla de titanio en el manejo de alteraciones vertebrales en el Hospital Shriners para Niños de la Ciudad de México.

MATERIAL Y METODOS

En el Hospital Shriners para Niños Unidad de la Cd. de México en el período comprendido entre marzo de 1997 a marzo de 1999, fueron atendidos trece

Cuadro 1. DATOS PREOPERATORIOS EN PACIENTES MANEJADOS CON MALLA DE TITANIO EN COLUMNA VERTEBRAL.

PAC / SEXO	EDAD	PESO (KG)	DIAGNOSTICO	PROCEDIMIENTO
1/Fem.	16.3	44	Mal de Pott L5	Drenaje de Absceso L5 (VA)* SSI Moss-Miami L3 Sacro (VP)**
2/Masc	7.7	25.1	Cifosis Cong. Torácica	Hemicorpectomía, descompresión medular, artrodesis T7-9. (VA)
3/Masc	17.4	94.6	Sarcoma de Ewing L1	Corpectomia L1 (VA)
4/Fem	19.6	62.5	Disquitis T11-12	Disquectomía T11-12 (VA) Descompresión medular SSI T11-12 (VP)
5/Fem	14.2	34.2	Sec. Mielodisplasia	Disquectomia L1-2 (VA)
6/Masc	3.1	14.4	Sec. Mielodisplasia	Hemicorpectomia L3 (VA)
7/Masc	16.8	82.2	Disquitis L4-5	Disquectomia L4-5 (VA)
8/Masc	9.11	18.1	Mal de Pott T11-L1	Copectomias T11 – L1 (VA) Descompresión medular SSI Luque T9 – L3 (VP)
9/Fem	15.11	43.1	Escoliosis idiopática ya qx + pseudoartrosis	Reparación de pseudoartrosis T10 –11 (VA)
10/Fem	14.2	31	Neurofibromatosis Cifoescoliosis	Descompresión medular
				T4-6 (VA)
11/Fem	14.6	37	Neurofibromatosis Cifoescoliosis	Corpectomia T9-11 (VA) SSS Luque T4- L5 (VP)
12/Fem	1.8	9.6	Cifosis Cong. Torácica	Hemivertebrectomía T4-7 Descompresión med. (VA)
13/Masc	3.3	11	SAS focos múltiples Cifosis torácica	Corpectomía T4-6 Descompresión Med. (VA)

***VA: Vía anterior**
****VP: Vía posterior**

Cuadro 2. RESULTADOS GENERALES EN PACIENTES MANEJADOS CON MALLA DE TITANIO EN COLUMNA VERTEBRAL.

	LIMITE SUPERIOR	LIMITE INFERIOR	PROMEDIO
EDAD (AÑOS/MESES)	1.8	19.6	11.7
PESO (KG)	9.6	94.6	38.9
TIEMPO QUIRURGICO (HRS. MIN.)	1.05	5.25	2.36
SANGRADO (CC)	50	10,600	1,477
TIEMPO DE EVALUACIÓN POSTQX (SEMANAS)	2	75	31

pacientes con datos de inestabilidad de la columna anterior, los cuales presentaron los siguientes diagnósticos de base: dos pacientes con cifosis congénita torácica, un paciente con sarcoma de ewing de L1, un paciente con disquitis T12 - L1 y uno con L4-5 iatrogénica, dos pacientes con secuelas de mielodisplasia, un paciente con mal de Pott T11 - L1 y uno en L5, un paciente con escoliosis idiopática ya quirúrgica con pseudoartrosis, dos pacientes con neurofibromatosis y cifoescoliosis y un paciente con secuelas de artritis séptica de focos múltiples y cifosis torácica. Diez pacientes (76.9%) se encontraban neurológicamente íntegros, un paciente (7.6%) presentaba una paraplejía secundaria a sarcoma de Ewing en L1, una paciente (7.6%) con diagnostico de neurofibromatosis y cifoescoliosis presentaba una paraplejía secundaria a lesión medular en procedimiento quirúrgico previo de instrumentación espinal segmentaria con barra de Luque y alambres sublaminares, con una lesión tipo B de acuerdo a Frankel y una paciente (7.6%) con mal de Pott a nivel de L5 refería solo dolor a nivel lumbar. La distribución por sexo fue 6 pacientes del sexo masculino (46.1%) y 7 pacientes del sexo femenino (53.8%); los límites de edad fue de 1. a19.6 años (promedio 11.7 años), el peso en kilogramos fue desde 9.6 a 94.6 (promedio 38.9 Kg.).

El protocolo de estudio incluyó historia clínica y exploración física detallada, estudios de imagen que consistieron en placas simples de columna en tomas anteroposterior y lateral y dinámicas en flexión y extensión; en 8 pacientes con sospecha de compresión medular se complemento el protocolo con estudio de imagen de resonancia magnética. La indicación quirúrgica es todos los pacientes fué inestabilidad de la columna anterior, asociada a compresión medular en 8 casos (61.5%), los procedimientos quirúrgicos realizados se detallan en el Cuadro 1.

El control postquirúrgico incluyó estudios radiólogicos en el postoperatorio inmediato en tomas anteroposterior y lateral que fueron comparados con los preoperatorios y determinar de esta forma la corrección y/o estabilización lograda.

RESULTADOS

El número total de pacientes fue de 13 (100%), 7 pacientes del sexo masculino (53.8%) y 6 pacientes del sexo femenino (46.1%). los límites de edad fueron de 1.8 a 19.6 años (promedio = 11.7 años). El peso en kilogramos varió de 9.6 a 94.6 (promedio = 38.9kg).

El tiempo quirúrgico de los procedimientos fue desde 1 hora 5 minutos hasta 5 horas 25 minutos (promedio 2 horas 36 minutos); el sangrado total

Cuadro 3. RESULTADOS OBTENIDOS EN LA CORRECCION DE CIFOSIS CON MALLA DE TITANIO.

PACIENTE/SEXO	MEDICION PREOP.	MEDICION POSTOP.	CORRECCION (%)
1/MASC	98°	76°	22° (22.4)
4/FEM	54°	54°	0° (0)
5/MASC	55°	35°	20° (60.3)
7/MASC	40°	10°	30° (75)
9/FEM	62°	50°	12° (19.3)
10/FEM	120°	66°	54° (55)
11/FEM	90°	40°	50° (44.4)
12/MASC	92°	60°	32° (65.2)
PROMEDIO	76°	48°	28° (40)

Cuadro 4. RESULTADOS OBTENIDOS EN LA CORRECCION DE ESCOLIOSOS CON MALLA DE TITANIO.

PACIENTE/SEXO	MEDICION PREOP.	MEDICION POSTOP.	CORRECCION (%)
1/MASC	15°	15°	0° (0)
5/MASC	15°	10°	5° (33)
8/FEM	42° / 52°	42° / 52°	0° / 0° (0)
9/FEM	94°	66°	28° (30)
10/FEM	83°	40°	43° (52)
PROMEDIO	50°	38°	13° (20)

durante el transoperatorio fue desde 50 cc hasta 10,600 cc (promedio 1,477 cc).

El tiempo de evaluación postoperatoria, en semanas fue de 2 a 75 semanas (promedio 31semanas), (cuadro 2). Los datos radiológicos de fusión ósea se observaron desde los 4 meses postoperatorios hasta los 10 meses (promedio = 7 meses). No se presentaron complicaciones inmediatas como infección, lesión medular, falla del implante o muertes.

Los patrones de deformidad abservados fueron los siguientes cifoescoliosis en 4 pacientes (33%) cifosis en 4 pacientes (33%), 3 pacientes sin deformidad (25%), escoliosis en i paciente (8.3%) quién presento una curva torácica y una curva lumbar (King !).

Para reportar de una manera especifica la corrección de las deformidades espinales, se separo a la cifoescoliosis en sus dos componentes: cifosis y escoliosis: de esta manera se obtuvieron 8 pacientes con cifosis (67%), 5 pacientes con escoliosis (42%) y 3 pacientes sin deformidad (25%).

CIFOSIS

De un total de 8 pacientes con esta deformidad, 4 pacientes (33%) fueron del sexo masculino y los 8 restantes (33%) del sexo femenino. La medición radiográfica fue, en promedio de 76° preoperatorio (mínima de 40° máxima de 120°), 48° postoperatorios; con una corrección de 28° (40%) (cuadro3). El segmento vertebral con mayor afectación fue el torácico con 6 casos (50%) y en segundo lugar el lumbar en 2 casos (17%).

ESCOLIOSIS

Se presentaron 5 casos con escoliosis, 2 del sexo masculino (17%) y 3 del sexo femenino (25%). La medición de las curvas por el método de Cobb, fue en promedio de 50° en el preoperatorio (mínima de 15°, máxima de 94°), 38° en el postoperatorio, con una corrección de 13° (20%) (cuadro 4). El segmento espinal más afectado fue el torácico en 3 casos (25%), seguido del lumbar en 1 caso (8%). Un paciente presentó una escoliosis idiopática con una curva torácica y una lumbar (King 1) ya instrumentadas; curvas que no se modificaron en sus mediciones después del procedimiento quirúrgico.

CONCLUSIONES

Los cilindros de titanio pueden utilizarse como sustitutos de uno o más cuerpos vertebrales y/o como reemplazo de discos intervertebrales, evitando así, el colapso de la columna anterior provocado por diferentes alteraciones vertebrales; sin que la edad y el peso del paciente represente una limitante.

El realizar una técnica depurada asegura que no se presenten complicaciones en el postoperatorio inmediato, garantizando un tiempo quirúrgico bajo y un gasto hemático moderado.

En las patologías que cursan con inestabilidad anterior y deformidad vertebral se logran correcciones de estas últimas de hasta 40%, disminuyendo el riesgo de compromiso neurológico; en las entidades que conservan una alineación espinal adecuada pero con riesgo de inestabilidad progresiva, la malla de titanio proporciona un fuerte sostén, actuando como espaciador de la columna anterior, con datos radiológicos de fusión ósea en un lapso de tiempo relativamente corto, comparado con otros medios de estabilización y fusión. El uso de malla de titanio se puede combinar con sistemas de estabilización externos posterior para el manejo integral de deformidades o alteraciones de la estabilidad espinal; una ventaja más de este sistema es la reducción, o eliminación en algunos casos, de la necesidad de dispositivos externos de protección para mantener la corrección lograda.

De esta forma se puede lograr la reconstrucción anterior de la columna vertebral en cualquiera de sus segmentos, restaurar la altura vertebral, preservar la lordosis lumbar, corregir deformidades, disminuir o eliminar el riesgo de compresión medular y devolver a la columna vertebral su biomecánica normal.

BIBLIOGRAFIA

1.- Böhm H, Harms J, Donk R. Zielke K. Correction and stabilization of angular kyphosis. Clin Orthop 1990; 258: 56-61.

2.- Enker P, Steffe A, McMillin C, Keppler L, Biscup R, Miller S. Artificial disc replacement: preliminary report with a three-year minimum follow-up. Spine 1993;18 (8): 1061-1070.

3.- Gurr KR, McAfee PC, Shin C. Biomechanical analysis of anterior and posterior instrumentation systems after corpectomy: a calf spine model. L Bone Joint surg Am 1988;70 (8): 1182-1191.

4.- Hollwell JP, Dennis GV, Wilson CR, Pintar FA, Yoganandan N. Biomechanical analysis of thoracolumbar interbody constructs. spine 1996;21(9): 1032-1036.

5.- Hoshijima K, Nightingale RW, Yu JR, Richardson WJ, Harper KD, Yamamoto H, Myers BS. Strength and stability of posterior lumbar interbody fusion. Comparison of titanium fiber mesh implant and tricortical bone graft. Spine 1997;22(11):1181-1188.

6.- Kozac JA, Heilman AE, O'Brien JP. Anterior lumbar fusion optiions: operative techique and graft materials. Clin Orthop 1994;300:45-51.

7.- Kurz LT, Garfin SR, Booth RE. Harvesting autogenous iliac crest bone grafts: a reiew of complications and techniques. Spine 1989;14:1324-1331.

8.- Leong JCY,Chow SP, Yau ACMC. Titanium-Mesh Block replacement of the intervertebral disk. Clin Orthop 1994,300:52-63.

9.- Lowery G, Harms J: Titanium surgical mesh of vertebral defect replacement and intervertebral spacers, Manual of internal Fixation of the spine, fippincott-Raven Publishers, Philadelphia, 1996.

10.- Matthias HH, Heine J. The surgical reducction of spondylolisthesis. Clin orthop 1986;203:34-44.

11.- Nachemson A. The load on lumbar disc in different positions of the body. Clin Orthop 45; 107,1996.

12.- Shono Y, McAffe PC, Cunningham BW. Experimental study of thoracolumbar burst fractures: a radiographic and biomechanical analysis of anterior and posterior instrumentations systems. spine 1994;19(15):1711-1722.