



Tratamiento ortodóntico de la disfunción craneomandibular. Reporte de caso clínico

Orthodontic treatment for a craniomandibular disorder. Case report

Hadyt Pazarón Salgado,* Isaac Guzmán Valdivia[§]

RESUMEN

Paciente femenino de 13 años de edad, con severa disfunción craneomandibular. Presenta sintomatología dolorosa e hipertonicidad muscular generalizada, vértigo, dificultad para caminar, limitación de movimientos mandibulares, masticación débil y apertura bucal máxima de 17 mm clase II esquelética por retrognatismo mandibular, micrognatismo, perfil convexo, severo apiñamiento dental anterior superior e inferior. Los objetivos del tratamiento fueron lograr una oclusión estable, mejorar el tono muscular y la función craneomandibular. Disminuir en lo posible el dolor, obtener una apertura bucal adecuada. El tratamiento inició con reprogramación neuromuscular con férula de miorelajación, termoterapia con calor húmedo, relajantes musculares y posteriormente tratamiento ortodóntico. Los resultados del tratamiento fueron satisfactorios, ya que la paciente experimentó mejoría en su salud, física y emocional. Se recuperó la correcta función masticatoria, brindándole a la paciente una mejor calidad de vida, reintegrándose a sus actividades cotidianas.

Palabras clave: Disfunción craneomandibular, retrognatismo mandibular, hipertonicidad muscular.
Key words: TMJ dysfunction, mandibular retrognathism, muscular hypertonicity.

ABSTRACT

Female patient 13 years of age with severe TMJ dysfunction who presented symptoms of pain and generalized muscular hypertonicity, vertigo, difficulty for walking, limitation of mandibular movements, weak chewing and maximum oral opening of 17 mm. She was diagnosed as a skeletal Class II due to retrognathia and micrognathia. She had a convex profile, severe upper and lower anterior dental crowding. Treatment began with neuromuscular reprogramming with a splint for muscular relaxation, thermotherapy with moist heat, muscle relaxants and afterwards, orthodontic treatment. The results of the treatment were satisfactory since the patient experienced improvement in her physical and emotional health. Correct masticatory function was restored giving the patient a better quality of life and allowing her to resume her normal daily activities.

INTRODUCCIÓN

La disfunción craneomandibular (DCM) es compleja y multifactorial, la cual puede provocar alteraciones de tipo locales y sistémicas.

Una de las etiologías más frecuentes es el estrés. Las estructuras más susceptibles son: músculos, las ATM, dientes y sus estructuras de soporte.

El organismo reacciona ante el factor estresante generando demandas para un reajuste o adaptación. La magnitud dependerá del estrés.

Los músculos experimentan dolor a la palpación y a los movimientos mandibulares. El paciente lo describe como: una limitación del movimiento con dolor asociado, sensibilidad, dolor articular, chasquidos y desgastes en los dientes.

La DCM es una patología multifactorial que se deberá tratar multidisciplinariamente.

Un correcto diagnóstico nos llevará a un tratamiento exitoso. Existen diferentes maneras de tratar la DCM.

El diagnóstico de disfunción craneomandibular, debe ser realizado por medio de una exhaustiva evaluación del sistema estomatognático, que comprenda básicamente una completa anamnesis y un meticuloso examen físico, pudiendo ser complementado con exámenes imagenológicos.

* Egresada.

§ Profesor.

Especialidad de Ortodoncia de la Universidad Latinoamericana Campus Valle.

Este artículo puede ser consultado en versión completa en <http://www.medigraphic.com/ortodoncia>

Los principales signos y síntomas de los trastornos de la ATM, se asocian a una alteración del complejo disco-cóndilo.

Estudios epidemiológicos sugieren que aproximadamente un 30% de la población general presenta algún signo de alteración funcional del sistema masticatorio.

Etiología de la disfunción craneomandibular

Estrés, hiperactividad muscular, puntos prematuros de contacto, bruxismo, traumatismos.

Signos y síntomas de la disfunción craneomandibular

Dolor, síndrome de dolor miofacial, puntos gatillo, sonidos articulares (chasquido y crepitación), dolor periauricular, mareo y vértigo, limitación de movimientos mandibulares, maloclusión, alteraciones a nivel articular (alteraciones morfológicas, adherencias, luxación, trastornos inflamatorios de la ATM, trastornos inflamatorios de estructuras asociadas) y disminución de la agudeza visual.

Diagnóstico de la disfunción craneomandibular

Historia clínica, exploración, análisis funcional, Dx radiográfico y auxiliares del Dx (video, fotografías, modelos de estudio).

Tratamiento de la disfunción craneomandibular

El tratamiento de la disfunción craneomandibular se clasifica en dos tipos:

1. Definitivo: va dirigido a controlar o eliminar los factores etiológicos.
2. De apoyo: son terapéuticos para modificar los síntomas.

Otra manera de clasificar el tratamiento de la DCM es la siguiente: terapia paliativa, resolución natural, terapia relacionada a la causa, terapia específica y rehabilitación.

El tratamiento se lleva a cabo por medio de: férula de miorrelajación, medicamentos, fisioterapia, termote-

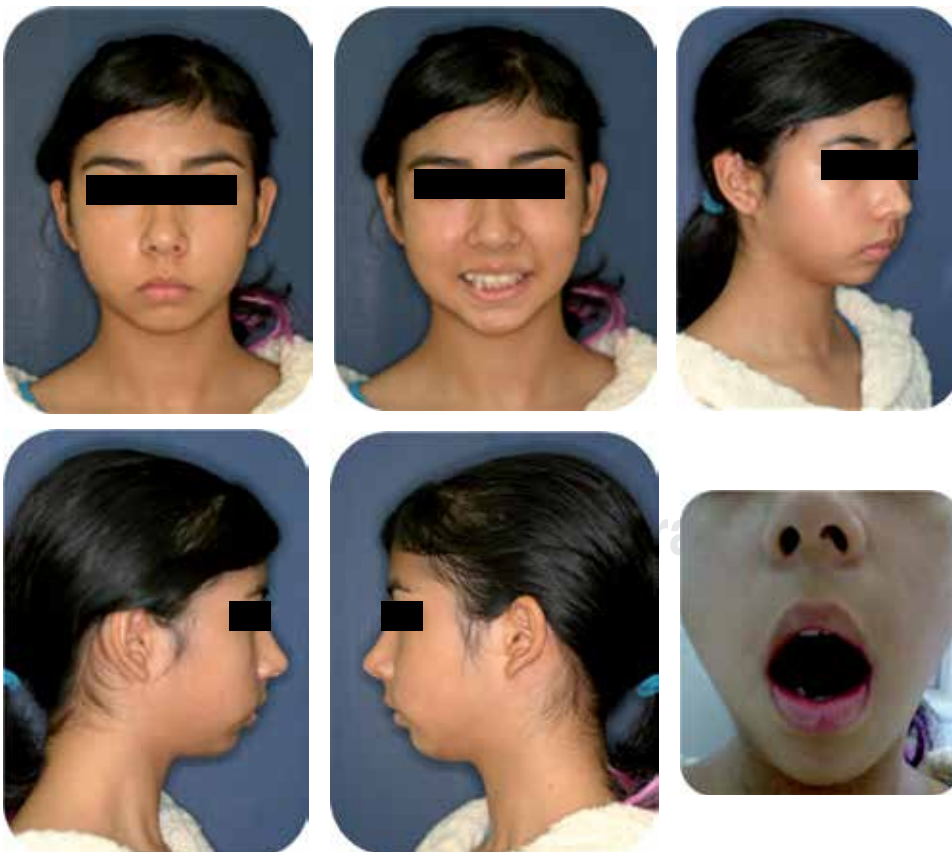

Figura 1.

Fotografías extraorales y máxima apertura.



Figura 2.

Fotografía de postura de la paciente.

rapia, estimulación nerviosa transcutánea (TENS), botox tipo A, ultrasonido, láser, psicoterapia, aparatología ortodóntica y tratamiento quirúrgico.

REPORTE DEL CASO

Paciente femenino de 13 años de edad, que presenta sintomatología dolorosa muy fuerte e hipertonicidad muscular generalizada, vértigo, imposibilidad para caminar, limitación de movimientos mandibulares, masticación débil y apertura bucal máxima de 17 mm (*Figuras 1 y 2*). Canalizada de neurología, se presenta a la clínica para no tener dolor. Cefalométricamente presenta clase II esquelética por retrognatismo mandibular, micrognatismo, tendencia al crecimiento horizontal, biproclinación y biprotrusión dentoalveolar. Al análisis facial

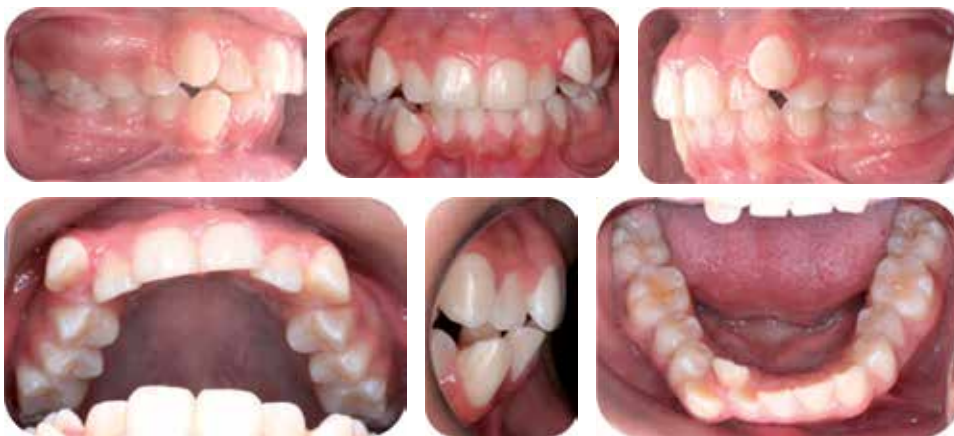

Figura 3.

Fotografías intraorales iniciales.

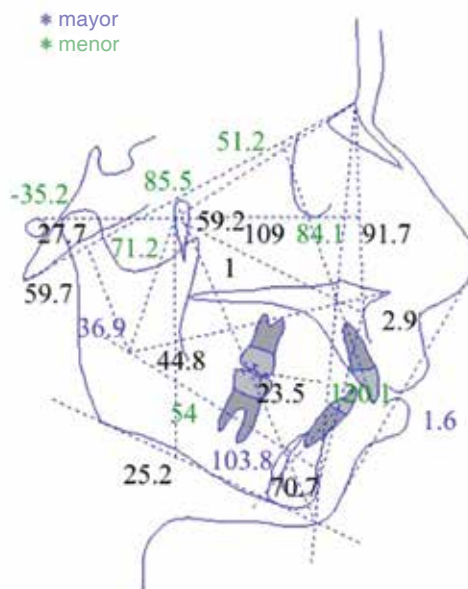
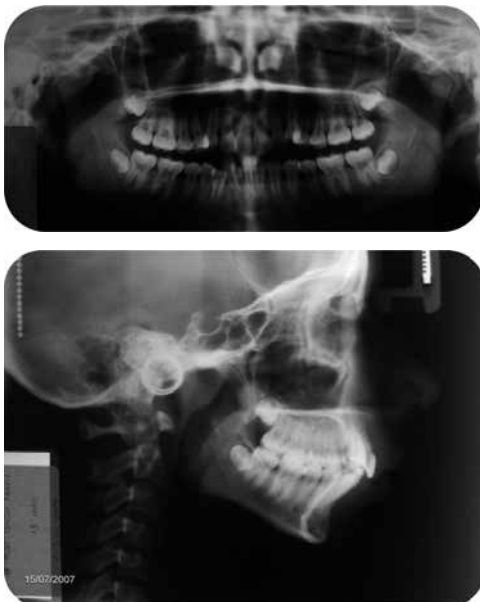

Figura 4.

Ortopantomografía, Rx. lateral de cráneo y cefalometría.

muestra perfil convexo y biproquelia. Particularmente padece dolor de ATM bilateral, así como dolor muscular generalizado. Funcionalmente realiza movimientos de apertura y cierre anormales y limitados, contractura muscular generalizada, hábito de proyección lingual, succión de labio y masticación débil. Dentalmente presenta clase canina derecha e izquierda no valorable, apiñamiento severo anterior superior e inferior, sobremordida vertical aumentada, sobremordida horizontal aumentada, desviación de líneas medias, arcada superior e inferior no ideales (*Figuras 3 y 4*).

PLAN DE TRATAMIENTO

Terapia con relajantes musculares y termoterapia con calor húmedo.

1. Reprogramación neuromuscular con férula de mio-relajación
2. Extracciones de primeros premolares superiores e inferiores
3. Sistema Roth 0.022.
4. Fase I: nivelación y alineación inicial 0.014"-0.016" NiTi.
5. Fase II-1: movimientos de segundo y tercer orden 0.016" x 0.016" NiTi a 0.019" x 0.025" acero inoxidable.
6. Fase II-2: retracción de segmento anterior con DKL 0.019" x 0.025" acero.
7. Nota: valorar la posibilidad de miniimplantes para anclaje superior.

8. Cierre de espacios posteriores.
9. Fase III: consolidación y estabilización 0.019" x 0.025"-0.021" x 0.025" acero.
10. Fase IV: asentamiento oclusal.
11. Retención.

PROGRESO DEL TRATAMIENTO

Primeramente se prescribió Robaxisal®, 1 cada 8 horas por 15 días, aunado a fomentos de agua caliente y masajes en los músculos de la cara y cuello tres veces al día como terapia paliativa. Se colocó férula de mio-relajación superior (*Figura 5*), se cita a la paciente cada 15 días para revisión de puntos de contacto y desgaste en la férula, los cuales alisábamos, el aparato fue usado por tres meses, tiempo necesario para determinar si el problema que presentaba era causado por la maloclusión. Al mejorar la apertura, masticación y disminución del dolor se confirmó que el tratamiento sería ortodóncico y no se estaba originando por un problema sistémico como reumatismo juvenil; así iniciamos el tratamiento.

Se realizaron extracciones de primeros premolares superiores e inferiores. Colocación de bandas. Bonding de brackets superiores e inferiores prescripción Roth slot 0.022". Fase I: nivelación y alineación inicial con arcos ligeros 0.014" NiTi. Fase II: coordinación, a base de movimientos de segundo

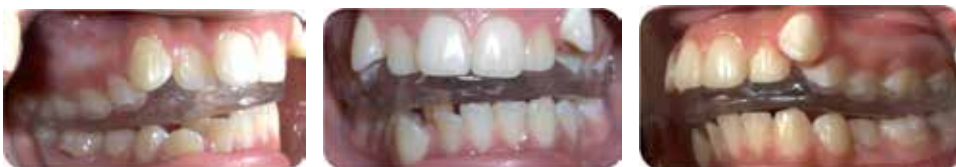

Figura 5.

Fotografías de férula de mio-relajación.

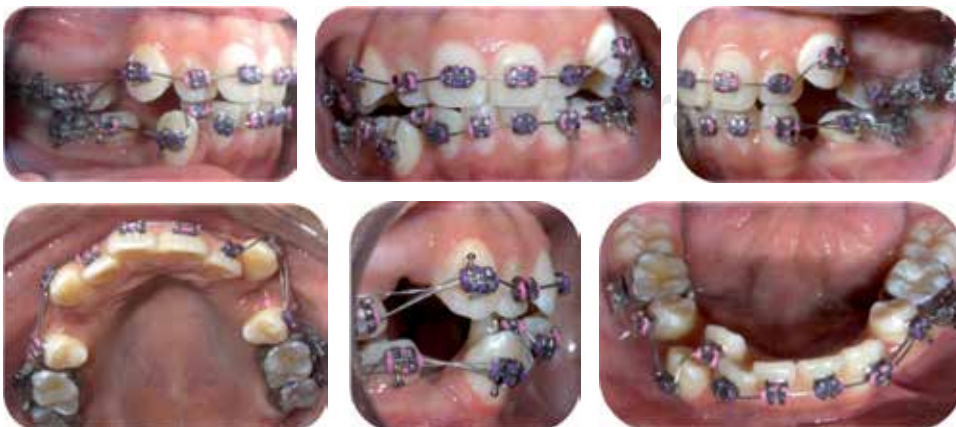

Figura 6.

Inicio de tratamiento, arcos NiTi 0.014".

y tercer orden ligeros, refuerzo de anclaje con microimplantes, retracción de segmento anterior con DKL y cierre de espacios, consolidación, estabilización y retención (Figuras 6 a 9).

RESULTADOS

Las fotografías extra e intraorales, las radiografías y el análisis funcional demuestran resultados comple-

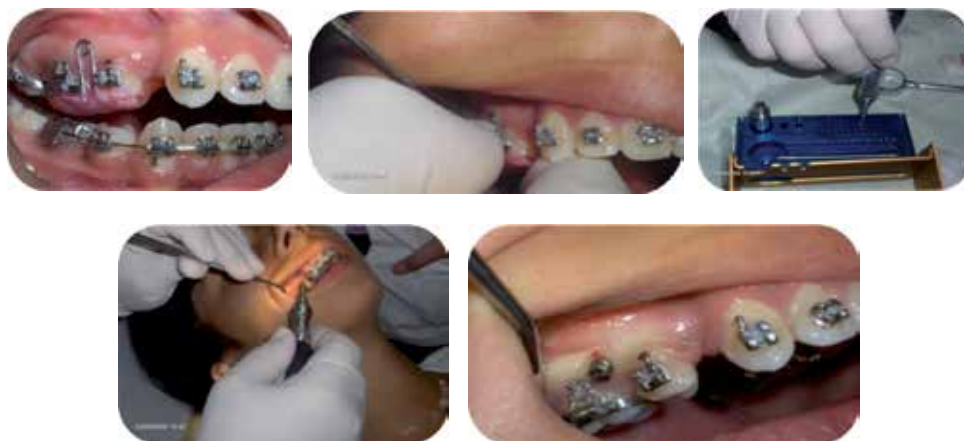

Figura 7.

Colocación de miniimplante para lograr un anclaje óseo y retraer correctamente segmento anterior superior derecho.

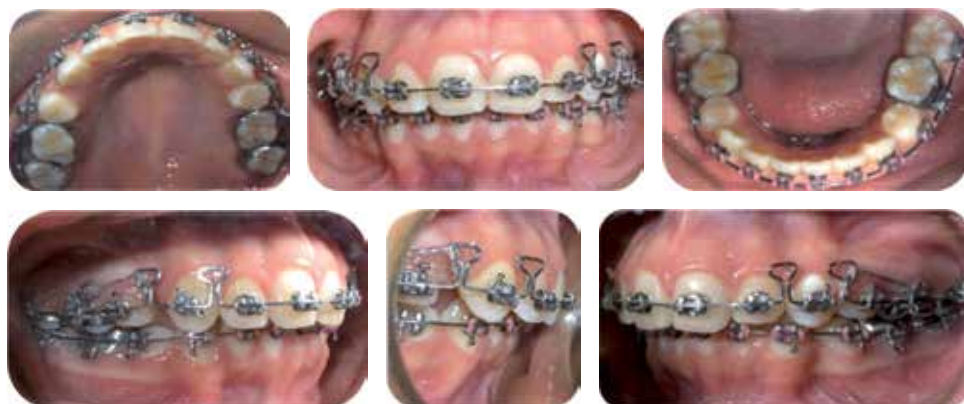

Figura 8.

Activación de DKL superior derecho, cambio a arco de curva inversa 0.017" x 0.025" NiTi inf.

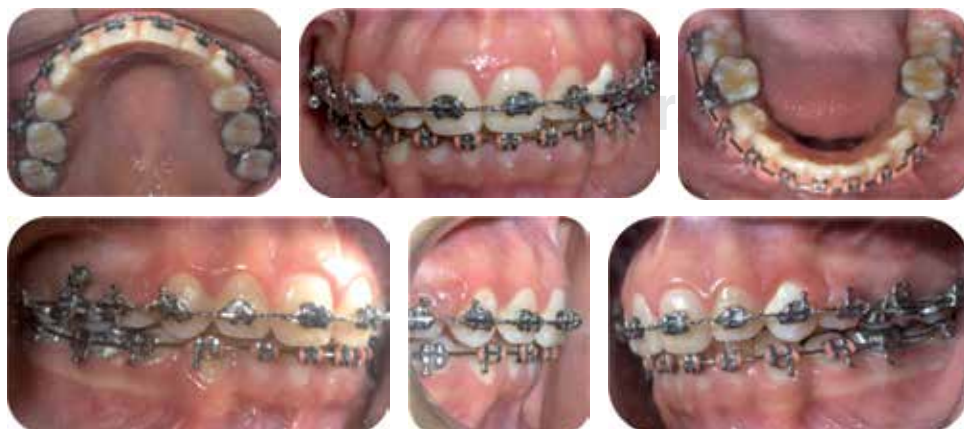

Figura 9.

Cambió a arco de acero continuo superior 0.019" x 0.025".

tamente satisfactorios, ya que se corrigió el eje axial de los dientes y se disminuyó la biprotusión dentoalveolar. El perfil mejoró disminuyendo la biproquelia. Se mejoró la función craneomandibular eliminándose el dolor muscular generalizado. Se logró obtener un patrón de apertura y cierre sin desviación obteniendo una apertura máxima de 38 mm. Se eliminaron los

hábitos bucales y se recuperó la función masticatoria correcta. Se obtuvo clase I molar y canina bilateral. Se eliminó el apiñamiento, se corrigió la sobremordida vertical y horizontal, se corrigieron las líneas medias y se mejoró la forma de las arcadas (*Figuras 10 a 12*).

Todos los objetivos fueron logrados, demostrando que si casos como estos son diagnosticados y trata-

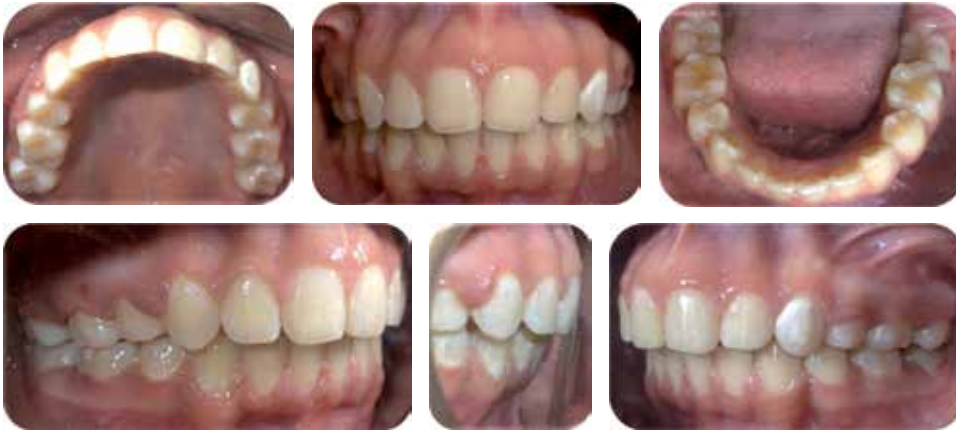

Figura 10.

Término del tratamiento, se tomaron impresiones para confeccionar retenedores, en superior se colocó retenedor circunferencial y en inferior alambre tensado 0.0175" de 3 a 3.

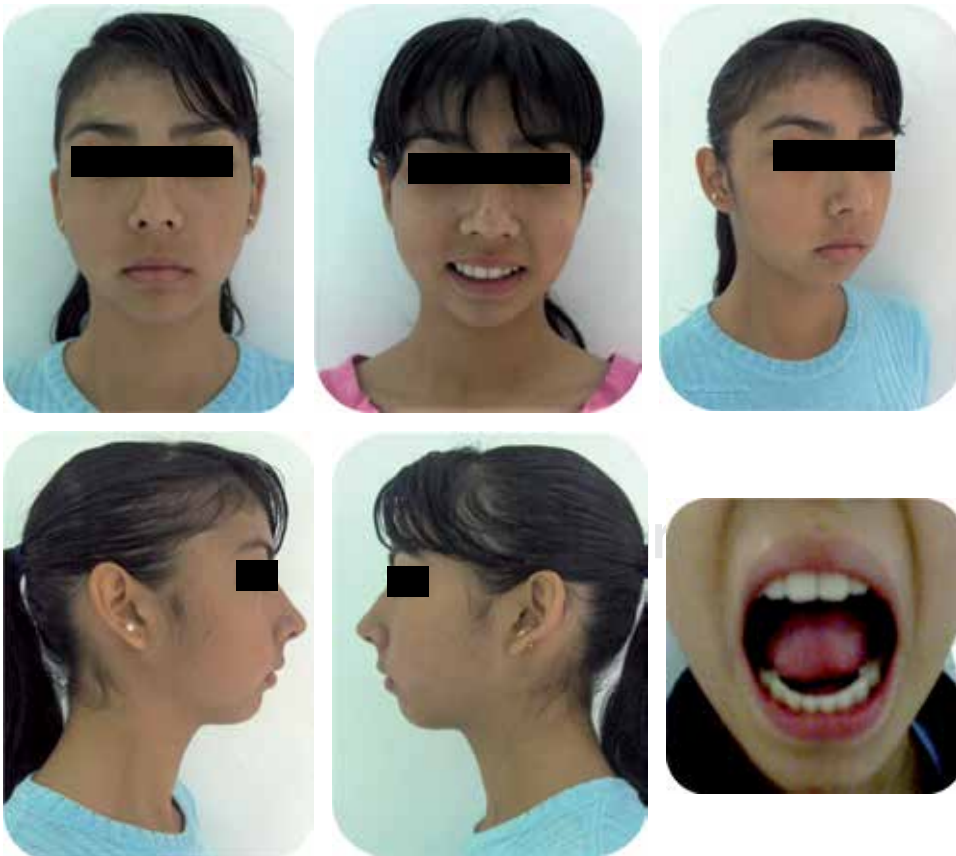

Figura 11.

Fotografías finales extraorales y máxima apertura.

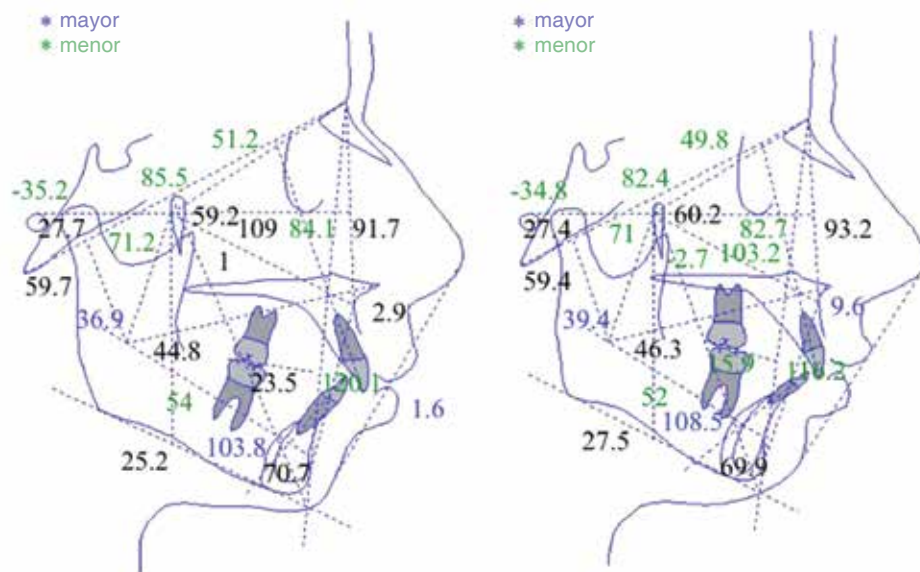


Figura 12.

Cefalometría comparativa de inicio y fin de tratamiento, donde se muestran los grandes cambios logrados.

dos correctamente se puede devolver la salud al paciente.

CONCLUSIONES

Las DCM son cada día más frecuentes en la población, afectando más a mujeres que a hombres e incrementándose la incidencia en adolescentes y niños.

Esta patología es multifactorial, por lo tanto se debe tratar multidisciplinariamente para obtener un resultado integral que consista en cambios faciales, articulares, funcionales, dentales, estéticos, psicológicos, sociales y emocionales.

Existen actualmente diferentes alternativas para tratar la DCM, por lo cual es importante estar capacitado para aplicar las más adecuadas para cada paciente y de esta manera manejar el dolor y aliviar el sufrimiento del paciente.

La principal labor del ortodoncista en la DCM es el diagnóstico, para determinar en qué grado la maloclusión está afectando el problema craneomandibular.

LECTURAS RECOMENDADAS

- Okesson JP. *Bell's orofacial pains*. 5ª ed. Chicago: Quintessence, Publishing Co, Inc; 1995, pp. 295-343.
- Fernando AM, Marcela RR. *Dolor orofacial y desórdenes de la articulación temporomandibular*. Ed. Trillas; 2006, pp. 105-135.
- Costen JB. Syndrome of ear and sinus symptoms dependent upon disturbed functions of the temporomandibular joint. *Ann Otol Rhinol Laryngol*. 1934; 43 (1): 8-13.
- Ramfjor SP, Ash MM. *Occlusion*. 3ª ed. Philadelphia, W.B. Saunders Co; 1971, pp. 128-134.

- Schwart L. Disorders of the temporomandibular joint. Philadelphia, W.B. Saunders; 1959, pp. 132-137.
- Schwartz L. *Afecciones de la articulación temporomandibular*. Buenos Aires: Editorial Mundi; 1963, pp. 265-297.
- Farrar WB. Craniomandibular practice: the state of the art; definition and diagnosis. *J Craniomandib Pract*. 1983; 4-12.
- Farrar WB, Mc Cart WL. The TMJ dilemma. *J Am Dent Assoc*. 1979; 63: 8-11.
- Carlsson G. Epidemiology and treatment need for temporomandibular disorders. *J Orofac Pain*. 1999; 13: 232: 15-19.
- Castaneda R. Occlusion and temporomandibular disorders. Philadelphia: Saunders. 1992, pp. 40-49.
- Bell W. Temporomandibular disorders: Classification, Diagnosis and Management, 2ª ed. Mosby, EUA. 1986.
- Smith SR, Phillips C, Tyndall DA. Quantitative and Subjective analysis of temporomandibular joint radiographics. *J Prosthet Dent*. 1989; 62 (4): 456-63.
- Seyle H. Confusion and controversy in the stress field. *J Human Stress*. 1975; 1 (2): 37-44.
- de Kloet ER, Joëls M, Holsboer F. Stress and the brain: from adaptation to disease. *Nat Rev Neurosci*. 2005; 6 (6): 463-475.
- Miller A, Vargervik K. Neuromuscular changes during long-term adaptation of rhesus monkey to oral respiration. In: Mc Namara JA Jr, ed. Naso-respiratory Function and Craniofacial Growth. Craniofacial Growth Series, Monograph 9. Ann Arbor, Michigan: Center for Human Growth and Development, University of Michigan; 1979, pp. 1-26.
- Travell J, Simons D. *Myofascial pain and dysfunction: the trigger point manual*. EUA: Ed. Lippencott Williams & Wil; 1992.
- Arellano A, Picco I. Toxina botulínica en la distonía muscular de la articulación temporomandibular. *Revista Odontológica Mexicana*. 2008; 12 (3): 142-148.

Dirección para correspondencia:
Isaac Guzmán
 E-mail: iguzmanv@yahoo.com