



Tratamiento ortodóntico-quirúrgico de incisivo central impactado

Orthodontic-surgical treatment of an impacted central incisor. Case report

Adriana Estrada Manilla,* Mario Katagiri Katagiri§

RESUMEN

Los dientes impactados se presentan en 1 a 5% de los pacientes ortodónticos. Las causas más comunes son locales: falta de espacio para la erupción, barrera ósea prolongada retención o pérdida temprana de dientes deciduos, posición anormal del diente a erupcionar, presencia de hendidura alveolar, anquilosis, formación neoplásica, trauma dental o alveolar y dilaceración radicular. El incisivo central, es el incisivo que más frecuentemente se impacta, esta frecuencia varía entre 0.06 a un 0.2%. El tratamiento ortodóntico-quirúrgico es una opción para la corrección de las impactaciones dentales. El presente artículo muestra el caso de una paciente de nueve años de edad que presenta la ausencia clínica del incisivo central superior derecho, mediante examen radiográfico y tomográfico se confirma su impactación. **Método:** Manejo ortodóntico quirúrgico, exposición quirúrgica y tracción ortodóntica del órgano dentario 11. **Conclusión:** Es importante realizar tratamientos integrales, tomando en cuenta las consideraciones riesgo-beneficio para el paciente y así minimizar las complicaciones del tratamiento de los dientes impactados.

Palabras clave: Impactación dental, incisivo central, tratamiento ortodóntico-quirúrgico.

Key words: Dental impaction, central incisor, orthodontic-surgical treatment.

ABSTRACT

Impacted teeth are present in 1% to 5% of orthodontic patients. The most common causes are: lack of space for the eruption, prolonged bone retention barrier or early loss of deciduous teeth, abnormal position of the tooth to erupt, presence of alveolar cleft, ankylosis, neoplasias, dental or alveolar trauma and root dilaceration. The central incisor is the most frequently impacted incisor; the frequency varies between 0.06% and 0.2%. Surgical-orthodontic treatment is an option for the correction of dental impactions. This article shows the case of a patient of 9 years of age who presented the clinical absence of the upper right central incisor. By using radiographic and tomographic examination the impaction was confirmed. **Method:** Surgical-orthodontic management, surgical exposure and orthodontic traction of the upper right central incisor. **Conclusion:** It is important to perform comprehensive treatments, taking into consideration the risks and benefits for the patient thus minimizing treatment complications of impacted teeth.

INTRODUCCIÓN

Definición. El término *impactación dental* hace referencia a un diente situado dentro del hueso y/o de tejido blando, y que probablemente no erupcione espontáneamente.

Los dientes impactados se presentan en 1 a 5% de los pacientes ortodónticos.¹ De acuerdo con la revisión realizada por Bishara,² las causas de un diente impactado son divididas en factores generales y locales. Las causas comunes son usualmente locales: falta de espacio para la erupción, prolongada retención o pérdida temprana de dientes deciduos, posición anormal del diente a erupcionar, presencia de hendidura alveolar, anquilosis, formación neoplásica, trauma dental o alveolar y dilaceración radicular.³ Entre las causas generales se encuentran enfermedades febriles,

desórdenes endocrinos, hipovitaminosis y herencia. Las piezas dentarias incluidas pueden ocasionar lesiones en dientes vecinos, infecciones o quistes y representan un problema por sus implicaciones funcionales y estéticas.

* Alumno.

§ Profesor.

Especialidad de Ortodoncia, FO UNAM.

© 2017 Universidad Nacional Autónoma de México, [Facultad de Odontología]. Este es un artículo Open Access bajo la licencia CC BY-NC-ND (<http://creativecommons.org/licenses/by-nc-nd/4.0/>).

Este artículo puede ser consultado en versión completa en <http://www.medigraphic.com/ortodoncia>

El ortodoncista dispone de una variedad de opciones terapéuticas, pero para lograr el éxito es indispensable diagnosticar la impactación dentaria de manera oportuna.⁴

El tratamiento ortodóncico-quirúrgico es una opción para la corrección de las impactaciones dentales. Es importante realizar un adecuado diagnóstico y tratamiento de los dientes retenidos evitando posteriores complicaciones funcionales y estéticas que puedan comprometer la integridad de las arcadas así como el desarrollo psicosocial del paciente. Se debe realizar un trabajo multidisciplinario evaluando la pieza impactada y tener un seguimiento hasta que ésta se encuentre incorporada a la arcada.⁵

Diagnóstico clínico

- Verificar secuencia de erupción dental.
- Retraso significativo de la erupción.
- Comparación de cuadrantes.

Evaluación radiográfica

- Verificar la presencia y posición del diente impactado.
- Evaluar morfología y estructura del diente impactado.
- Mostrar posibles obstáculos para su tracción ortodóncica.

Opciones de tratamiento

- Intervención quirúrgica: remoción, exposición simple o con la colocación de un dispositivo ortodóncico durante o posterior a la cirugía, trasplante.
- Tracción ortodóncica.

El pronóstico de este tipo de tratamiento va a depender de diversos factores tales como: la posición del diente impactado en relación con los dientes adyacentes, angulación, distancia que el diente debe recorrer hasta su correcta posición, dilaceración radicular y posible presencia de anquilosis y reabsorción radicular.

MÉTODO

Paciente femenina de nueve años de edad, sin antecedentes patológicos, clase I esquelética, perfil recto, presenta dentición mixta, clase I de Angle bilateral, espacio insuficiente en arco maxilar y mandibular, discrepancia óseo-dentoalveolar moderada, línea media dental desviada, clínicamente se observa la ausencia del incisivo central superior derecho, al examen radiográfico el incisivo central superior derecho se observa cerca de la espina nasal anterior, situado perpendicularmente al plano oclusal (*Figuras 1 a 3*).

En el presente caso se describe la utilización de la técnica Edgewise 0.018", para la tracción del OD 11.

Objetivos

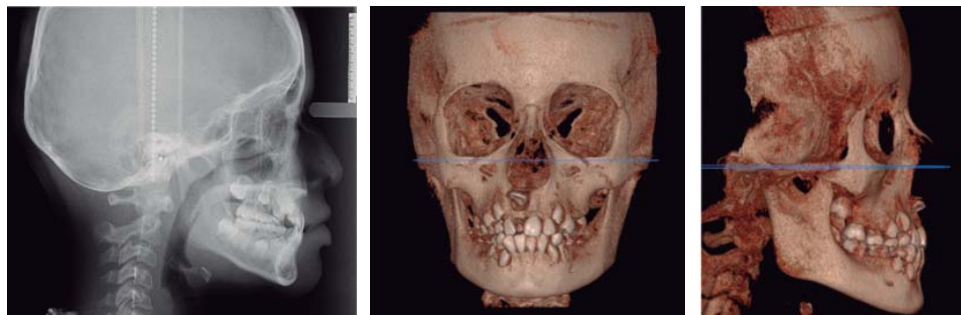
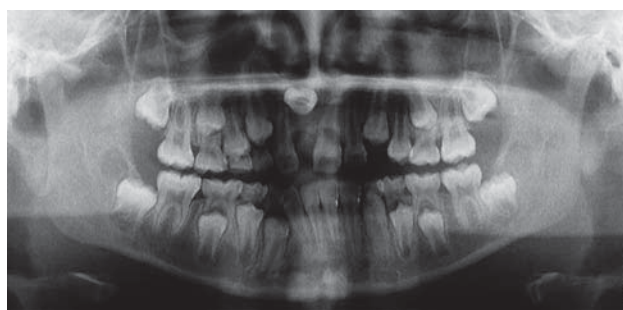
- Mantener el perfil facial.
- Corrección de la discrepancia óseo-dentoalveolar maxilar y mandibular.
- Mantener espacio para la correcta posición de caninos y premolares.
- Clase I molar bilateral.
- Clase I canina bilateral.
- Obtener adecuada sobremordida horizontal y vertical.
- Corrección de línea media.
- Abordaje quirúrgico del incisivo central permanen-

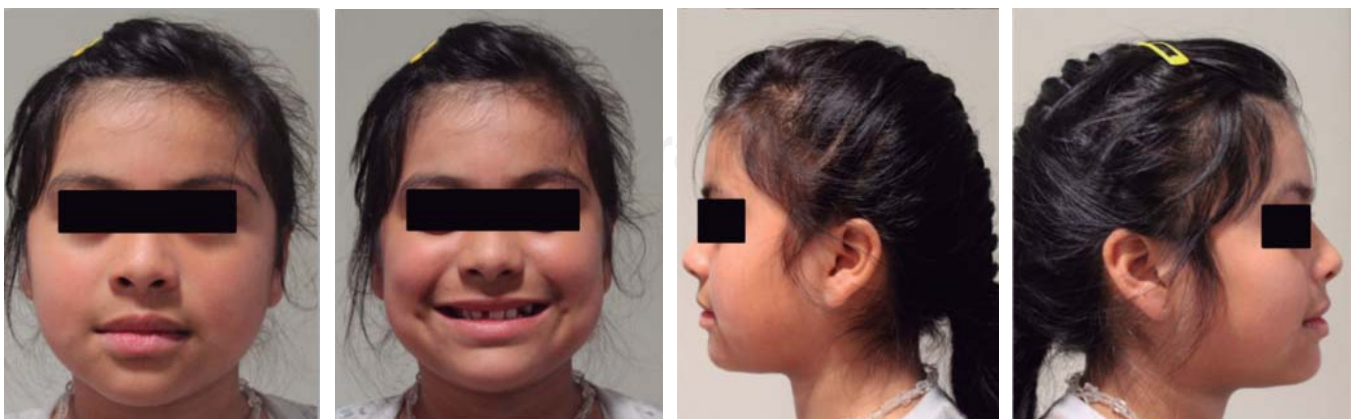
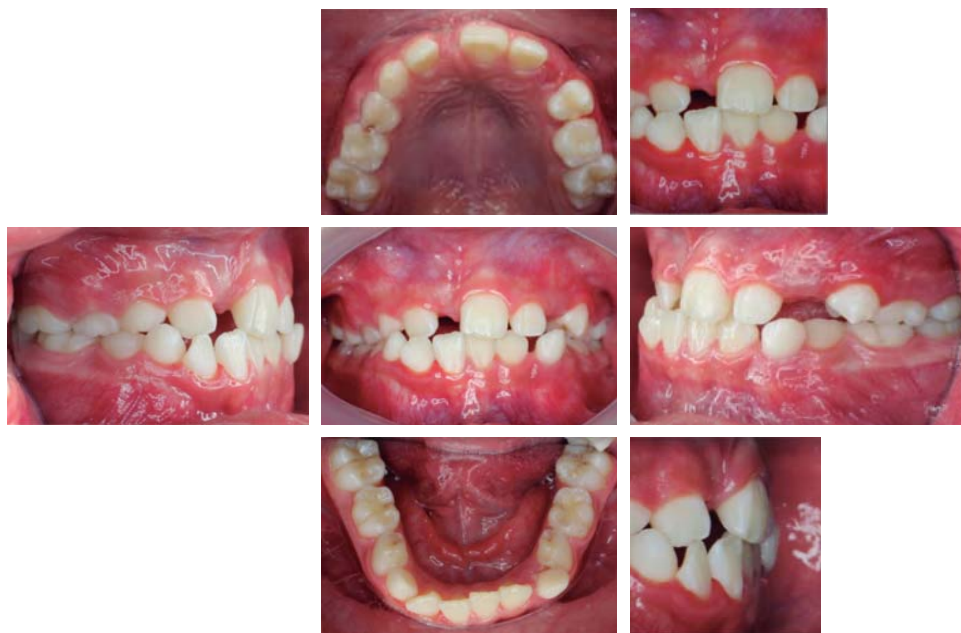
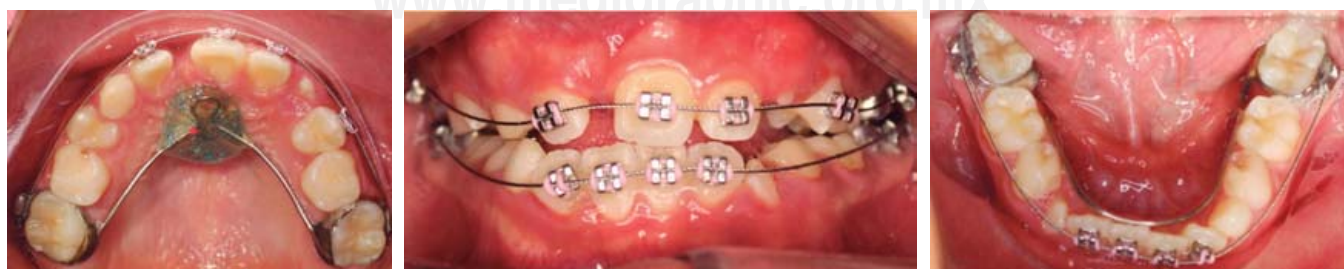Figura 1. Fotografías faciales iniciales.

**Figura 2.**

Fotografías intraorales iniciales.

**Figura 3.**

Evaluación radiográfica inicial.

**Figura 4.** Colocación de aparatología Edgewise.

te superior derecho y colocación de botón para su posterior tracción.

- Tracción del incisivo central permanente superior derecho y su incorporación a la arcada dental.

Tratamiento ortodóntico-quirúrgico

Aparatología Edgewise 0.018", anclaje superior e inferior moderado: botón de nance y arco lingual. Se inicia con arcos Braided 0.016" (*Figura 4*).

Fase I

Alineación y nivelación.

Consolidación de espacio para posterior tracción de OD 11.

- Arcos NiTi 0.014"
- NiTi 0.016"
- NiTi 0.016" x 0.016", colocación de *open coil* entre central y lateral superior derecho (*Figura 5*).

Fase II

Fase quirúrgica de exposición, colocación de botón y ligado para tracción del OD 11.

- Arco acero 0.016" x 0.022" (*Figura 6*).

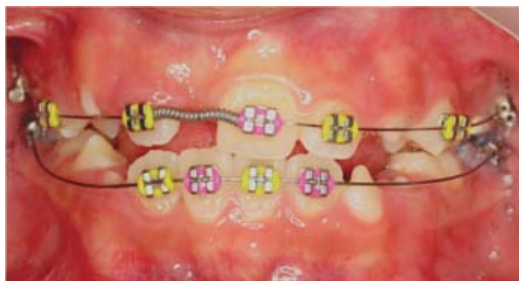

Figura 5. Fase I alineación y nivelación.

Fase III

Tracción e incorporación del incisivo central derecho a la arcada (*Figura 7*).

Retiro de botón, colocación de bracket en OD 11.

- Arco NiTi 0.012"
- NiTi 0.014"
- NiTi 0.016"
- NiTi 0.016" x 0.016"
- Acero 0.016" x 0.016"
- NiTi 0.016" x 0.022"
- Acero 0.016" x 0.022"
- NiTi 0.017" x 0.025"
- Acero 0.017" x 0.025"

Fase IV

Detallado y consolidación oclusal.

Arco 0.017" x 0.025" con dobleces ideales.

Uso de elásticos para corrección de línea media.

Retención.

RESULTADOS

Al final del tratamiento, la paciente presenta un adecuado perfil facial, arcadas coordinadas, buena alineación dental, dentición permanente con erupción parcial de segundos molares maxilares y mandibulares, clase I canina bilateral, clase I molar bilateral, adecuada sobremordida horizontal y vertical, líneas medias coincidentes, clínicamente se observa el incisivo central superior derecho incorporado completamente a la arcada dental, radiográficamente un buen paralelismo radicular (*Figuras 8 a 11*).

DISCUSIÓN

Los procedimientos combinados cirugía-ortodoncia representan una buena opción para tratar impactacio-

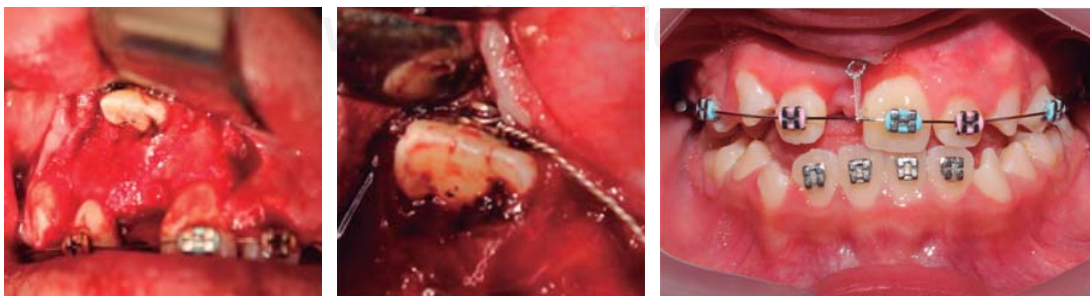

Figura 6. Fase II quirúrgica.

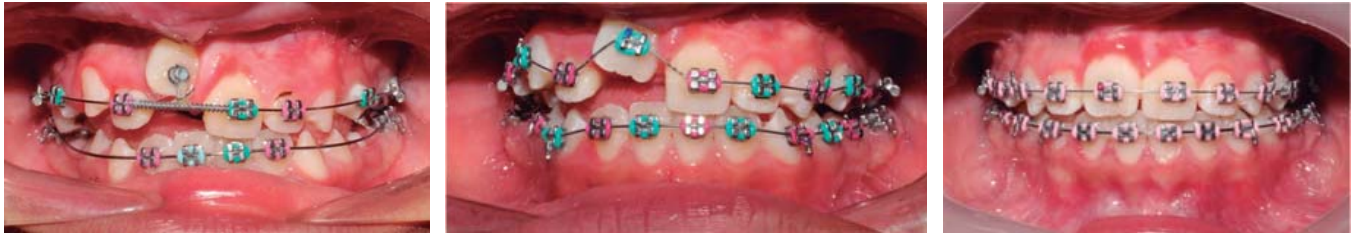

Figura 7. Fase III.

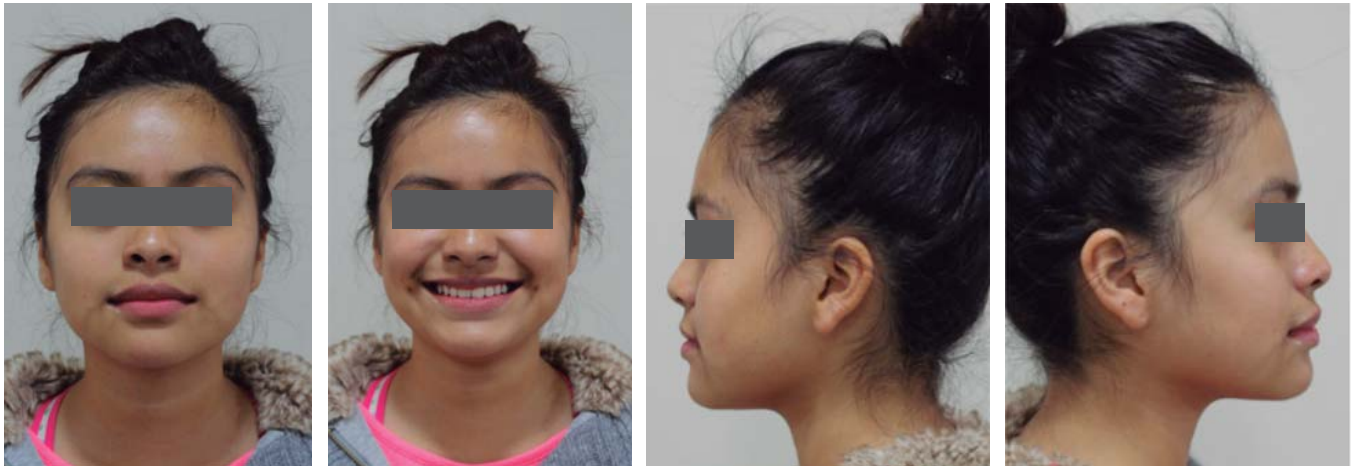

Figura 8. Fotografías faciales finales.

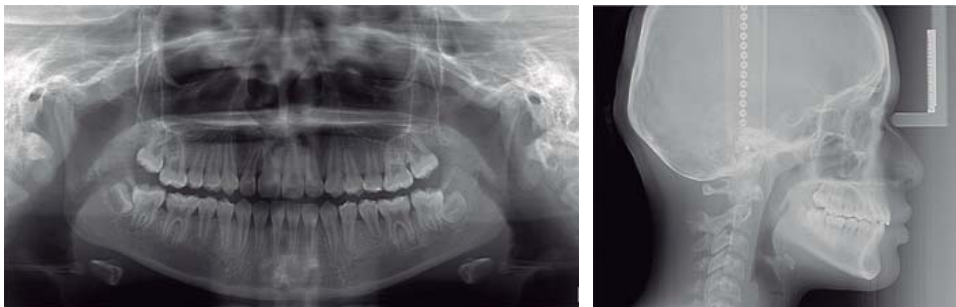


Figura 9.

Evaluación radiográfica final.

nes dentales con resultados estéticos y funcionales adecuados.

Johnston hace referencia a que en la práctica clínica, los siguientes factores se utilizan para determinar si un diente impactado puede ser alineado con éxito en la posición correcta: la posición y la dirección de los dientes impactados, la longitud de la formación radicular y el grado de dilaceración de la raíz.¹

Dependiendo del caso, es recomendable realizar un tratamiento temprano cuando se presentan dientes

impactados, ya que un retraso puede inducir a problemas secundarios, como dilaceraciones de la raíz o posible anquilosis de los dientes afectados. Durante una primera examinación clínica se debe tener en cuenta la presencia de dientes deciduos retenidos después de los 12 años de edad, dientes permanentes ausentes y el uso de radiografías de rutina para un correcto diagnóstico.⁶

Para la obtención de resultados favorables es necesario realizar una tracción con fuerzas controladas

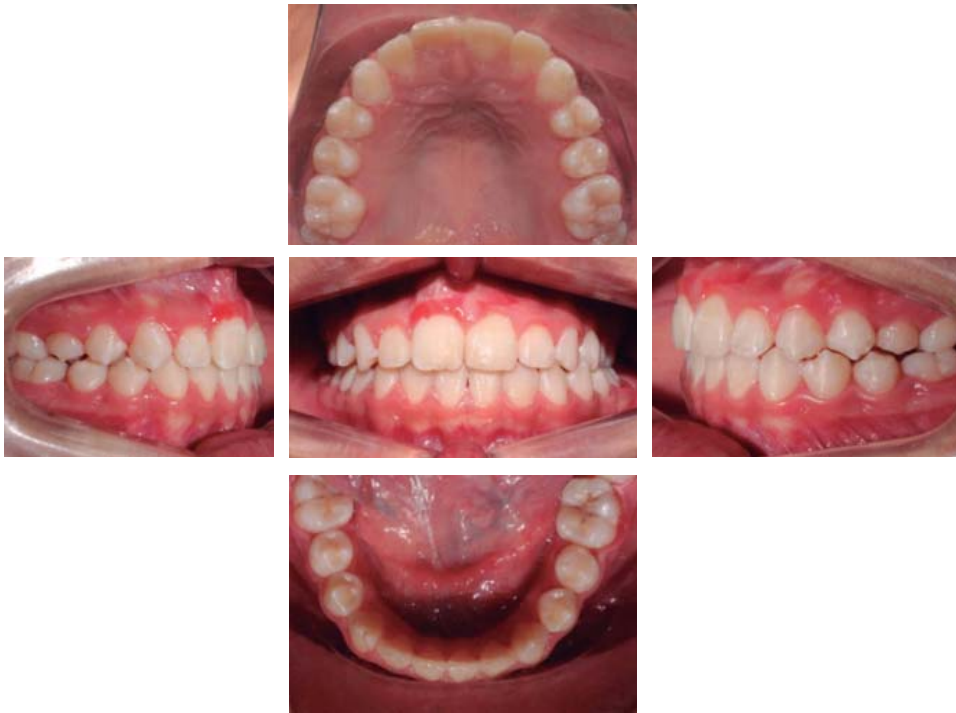

Figura 10.

Fotografías intraorales finales. Tratamiento ortodóntico-quirúrgico de incisivo central impactado.

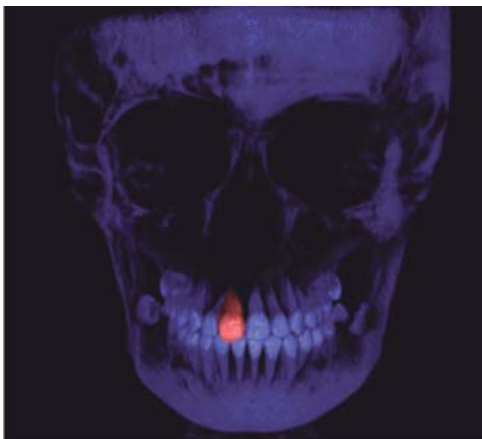

Figura 11. Tomografía final.

combinada con una periódica revisión radiográfica,⁷ de igual manera la intervención de otras especialidades como periodoncia y endodoncia pueden incrementar el éxito del tratamiento.

CONCLUSIONES

Es recomendable realizar un tratamiento temprano cuando se presentan dientes impactados, de no ser así pueden surgir problemas secundarios como una posible anquilosis de los dientes afectados. También es importante evaluar la posición del diente impactado

así como su longitud radicular para el buen pronóstico del tratamiento.

El tratamiento ortodóntico-quirúrgico de los dientes impactados es generalmente exitoso, pero relativamente largo, es importante mencionar que tanto el paciente como sus padres si así fuera el caso, deben ser advertidos de esta situación.

REFERENCIAS

1. Johnston WD. Treatment of palatally impacted canine teeth. *Am J Orthod.* 1969; 56 (6): 589-596.
2. Tanaka E, Kawazoe A, Nakamura S, Ito G, Hirose N, Tanne Y et al. An adolescent patient with multiple impacted teeth. *Angle Orthod.* 2008; 78 (6): 1110-1118.
3. McDonald F, Yap WL. The surgical exposure and application of direct traction of unerupted teeth. *Am J Orthod.* 1986; 89 (4): 331-340.
4. Shapira Y, Kuflinec MM. Intrabony migration of impacted teeth. *Angle Orthod.* 2003; 73 (6): 738-743; discussion 744.
5. Weiss B, Jacobs BJ, Rafel S. A surgico-orthodontic approach to the treatment of unerupted teeth. *The Angle Orthodontist.* 1953; 23 (4): 201-211.
6. Paula DF Jr, Silva ÉT, Campos AC, Nuñez MO, Leles CR. Effect of anterior teeth display during smiling on the self-perceived impacts of malocclusion in adolescents. *Angle Orthod.* 2011; 81 (3): 540-545.
7. Isaacson RJ, Ingram AH. Forces produced by rapid maxillary expansion. *The Angle Orthodontist.* 1964; 34 (4): 261-270.

Dirección para correspondencia:
Adriana Estrada Manilla
 E-mail: adria_0110@hotmail.com