

Revista Mexicana de Ortopedia y Traumatología

Volumen **16**
Volume

Número **2**
Number

Marzo-Abril **2002**
March-April

Artículo:

Correlación clínico-artroscópica en el diagnóstico de plica sinovial patológica de la rodilla

Derechos reservados, Copyright © 2002:
Sociedad Mexicana de Ortopedia, A. C.

Otras secciones de
este sitio:

- 👉 Índice de este número
- 👉 Más revistas
- 👉 Búsqueda

*Others sections in
this web site:*

- 👉 *Contents of this number*
- 👉 *More journals*
- 👉 *Search*



Medigraphic.com

Correlación clínico-artroscópica en el diagnóstico de plica sinovial patológica de la rodilla

Dr. F. Enrique Villalobos Garduño,* Dr. Alfonso Pérez Sevilla,** Dr. Juan L. Torres Méndez,*** Dr. Rubén Carbajal Contreras**** Dr. Víctor M. Axotla Bahena,**** Dr. Apolinar Pérez Ramírez****

Hospital General Xoco, Departamento del Distrito Federal, Ciudad de México.

SUMMARY. Objective. Correlation between clinical and transoperative arthroscopic diagnosis of symptomatic medial patellar synovial plica is the main objective of present paper. **Material and methods.** Out of a whole 340 arthroscopic operative procedures for the knee performed between January 1996 and December 2000, 52 were as a result of clinical suspect of medial synovial plica. Trauma was present in 66% of the cases. More frequent symptoms were: crepitus, spring, inflammation and pain. An additional comparison was made between those patients diagnosed before surgery by orthopaedic surgeons and by residents. **Results.** Out of the 52 cases with clinical suspicion of plica, only 27 were confirmed by arthroscopy (52%). Symptoms in the remaining 25 had been produced by other injuries of the knee that mimic synovial plica such as: either medial or lateral meniscal tears and patellar chondromalacia. Out from the 27 cases referred above, only 12 (42%) had been properly diagnosed before surgery. From those 12 cases, preoperative diagnosis was appropriate only in 4 out from 8 patients examined by orthopaedic surgeons (50%), while 8 out of 19 reviewed by residents were well diagnosed (42%), which meant no significant difference. **Conclusion.** Medial synovial plica of the knee is not a common condition to be beared in mind as a first intention clinical diagnosis since it has been demonstrated in this trial that a low rate of suspicion between surgeons and residents is the rule. Although most cases can be resolved by arthroscopy, an accurate examination should improve clinical diagnosis.

Key words: synovial, plica, knee, diagnosis, arthroscopy, comparative study.

Resumen en Español al final

La plica sinovial es un remanente fibroso de la diferenciación embrionaria normal de la rodilla (*Fig. 1*). En su desarrollo presenta tres tabiques fibrosos normales, uno suprarrotuliano, otro medial y el último infrarrotuliano. De éstos el único que se considera normal dentro de la anatomía de la rodilla del adulto es el infrarrotuliano y se conoce como ligamento mucoso o suspensor del paquete de Hoffa, encontrado comúnmente en el 87% de las rodillas examinadas. Este ligamento mucoso corre desde el polo inferior de la rótula y la parte superior de la escotadura femoral hasta el paquete de grasa infrarrotuliana también conocido como paquete de Hoffa.^{1,4,12-14,17}

La anatomía normal de la plica sinovial fue descrita por primera vez en especímenes de cadáveres por Mayeda en 1918, y de ahí se derivaron descripciones de Hohlbaum,

Pipkin, Hughston, Harty y Joyce. En 1939 Iino fue el primero en realizar una investigación artroscópica para que posteriormente lo siguieran Mizumachi, Sakakibara, Aoki, Patel y Jackson quienes también han publicado sus hallazgos artroscópicos.^{1,4,8,12,15}

Sung-Jae y Wahn-Sub en 1997 dieron a conocer una clasificación más detallada, la cual se basa en los hallazgos en cuanto a la morfología de la plica, describiendo diferentes formas como: fenestrada, completa, vestigial, medial, lateral o en arco (*Fig. 2*).^{4,10}

La clasificación más conocida de las plicas sinoviales es muy sencilla, y se fundamenta en su localización anatómica describiéndose la suprarrotuliana, la mediorrotuliana, la infrarrotuliana y algunos autores describen una 4ta, la laterorrotuliana (*Fig. 3*).^{1,3,12,17}

Dentro de la consideración patológica de las plicas, Gardenella comunicó en la reunión de la especialidad de la AANA que del 2.3 al 5.5% del síndrome de dolor anterior de rodilla puede ser atribuible a plicas patológicas.^{1,7,13}

Observación artroscópica

La imagen artroscópica de la plica medial es como una brida, avascular, gruesa (a veces hasta de 12 mm de ancho) de una banda de tejido fibroso (*Fig. 3*). Ésta es mejor visualizada desde el acceso suprarrotuliano lateral. Se observa comúnmente un pellizcamiento por interposición de la banda fibrosa entre la rótula y la tróclea femoral con unos grados

* Jefe del Servicio de Cirugía Articular: Clínica de Artroscopía y Reemplazos en el Hospital General Xoco.

** Médico Ortopedista y Artroscopista adscrito, IMSS Jalisco.

*** Médico adscrito al Servicio de Cirugía Articular: Clínica de Artroscopía y Reemplazos en el Hosp. Gral. Xoco, SS D.F.

**** Médicos Ortopedistas en Adiestramiento en el Servicio de Cirugía Articular: Clínica de Artroscopía y Reemplazos en el Hosp. Gral. Xoco, SS D.F.

Dirección para correspondencia:

Dr. F. Enrique Villalobos Garduño. Hospital General Xoco. Calz. México-Coyoacán, Esq. Bruno Traven, Colonia General Anaya, 03340 México, D.F.

de flexión. La plica que no se interpone entre la rótula y la tróclea femoral es considerada como no patológica. El típico deshilachamiento de la plica por machacamiento entre la rótula y el fémur es característico de la patología. La plica suprapatelar patológica (Fig. 4) principalmente es visualizada como un medio círculo que se pellizca o retiene a la rótula impidiendo su movilización adecuada.

El diagnóstico de plica sinovial no es infrecuente al realizar una artroscopía, pero de no encontrar signos claros de irritación o machacamiento de las mismas, deberemos des-

cartar primero otras patologías intraarticulares. Al encontrar otra patología intraarticular se debe de atribuir a ésta la sintomatología dolorosa, antes que a la plica. Una vez que se ha decidido el tratamiento quirúrgico la mejor forma de llevarlo a cabo es mediante la resección de la plica con método y técnica artroscópicas.^{2,5,7,10,12,14}

El objetivo general del presente estudio es correlacionar los hallazgos clínicos con los artroscópicos en el diagnóstico de plica patológica.

Los objetivos específicos son: 1) describir los hallazgos artroscópicos en relación con el diagnóstico clínico, 2) describir la certeza del diagnóstico, 3) correlacionar los hallazgos artroscópicos con otras patologías y 4) correlacionar si al tener mayor experiencia los cirujanos, el diagnóstico artroscópico de plica sinovial se modifica.

Material y métodos

Se realizó un estudio retrospectivo, analítico, descriptivo y transversal, en el periodo comprendido del 1º de enero de 1996 al 31 de diciembre del 2000, tomando en cuenta los expedientes de los pacientes operados con método artroscópico en este periodo con diagnóstico clínico y/o artroscópico de plica sinovial patológica.

Se incluyó a pacientes de ambos sexos, con expediente clínico completo y diagnóstico de plica sinovial patológica y con edad de 15 a 40 años.

Se excluyó a los que tuvieran expediente clínico incompleto, edad menor de 15 y mayor de 40 años y diagnóstico artroscópico de plica sinovial asociado a otra patología que pudiera justificar la sintomatología del paciente.

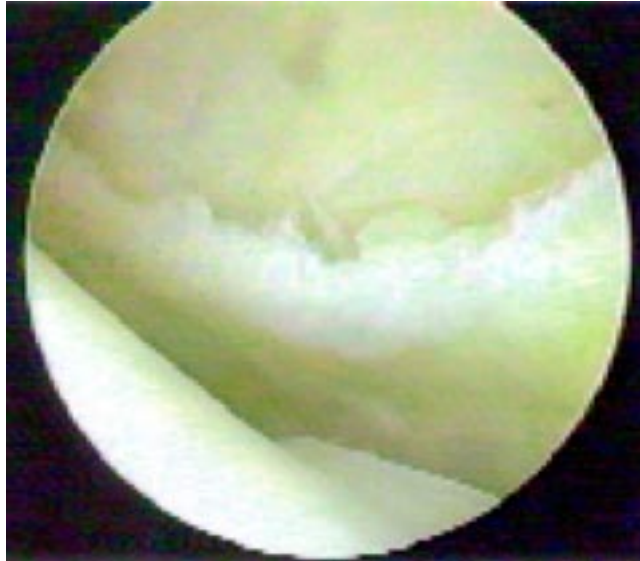

Figura 1. Remanente fibroso dentro de la articulación de la rodilla que se pellizca a nivel patelofemoral (Plica anteromedial).

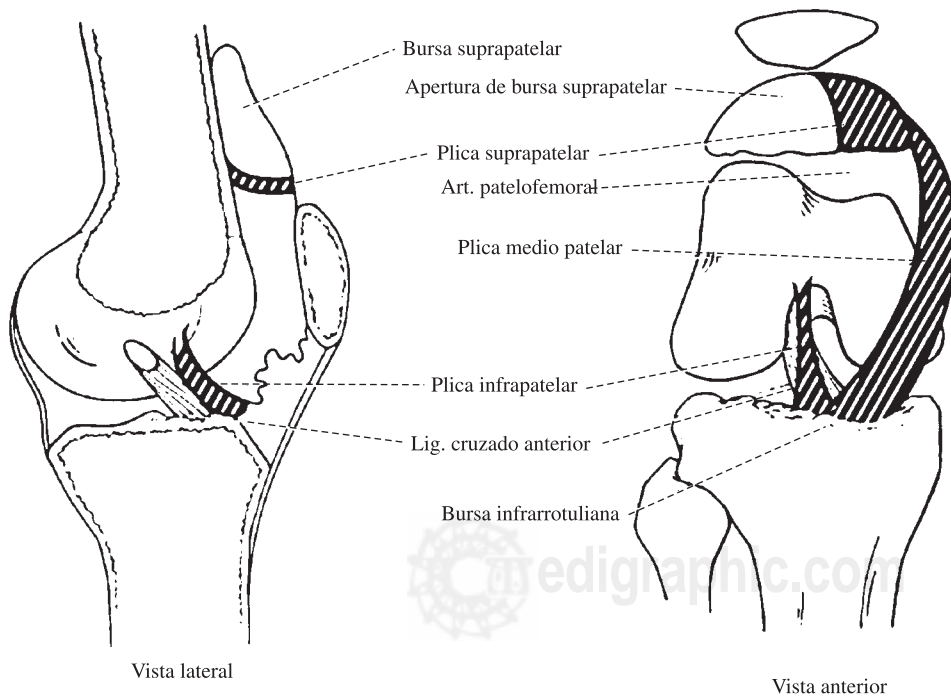


Figura 2. Clasificación por localización anatómica de las plicas sinoviales.

Las variables estudiadas fueron: cuantitativas: edad, dolor, cirugías, certeza diagnóstica y cualitativas: experiencia, sexo, chasquido, flogosis, tipo de plica, localización.

La recolección de los datos se realizó mediante hoja de recolección de datos directamente del expediente clínico.

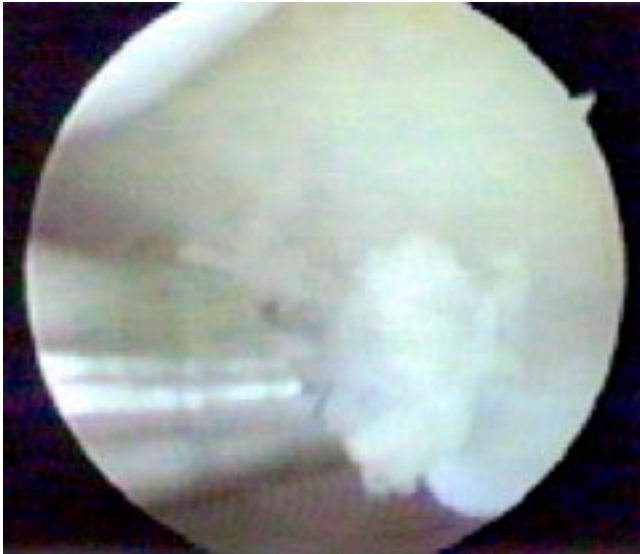


Figura 3. Plica medial patológica.

Resultados

De 568 cirugías en 529 pacientes, con expediente clínico completo, 340 fueron por artroscopía de la rodilla y de éstas, 52 tenían el diagnóstico preoperatorio de plica sinovial; de las cuales 25 se presentaron asociadas con otra patología, que podría justificar la sintomatología del paciente mientras que 27 se documentaron como patológicas.

Se incluyeron 27 pacientes con edad mínima de 16 años y máxima de 40, con una media de 23.3, presentándose con mayor frecuencia en el sexo femenino con 18 casos y 9 para el masculino. De las 27 plicas patológicas encontradas, 12 (42%) fueron bien diagnosticadas preoperatoriamente y 15 (58%) postoperatoriamente (Fig. 5). Dentro de la sintomatología presentada por los pacientes, encontramos que en los que fueron adecuadamente diagnosticados de manera preoperatoria presentaban antecedente traumático 8 (66%), chasquido articular 7 (58%), sensación de resalte 9 (75%), flogosis 4 (33%) y replicación del dolor 12 (100%) (Fig. 6); en aquellos pacientes en quienes se realizó el diagnóstico en la cirugía, los valores y porcentajes de la misma sintomatología es como sigue: 10 (66%), 5 (33%), 7 (46%), 3 (20%) y 4 (26%) (Fig. 7).

Los diagnósticos con los cuales fue mayormente confundida la plica sinovial patológica en forma preoperatoria fue: meniscopatía medial en 7 casos, condromalacia rótulo-femoral en 4 y meniscopatía lateral o síndrome doloroso anterior de la rodilla en 2 casos C/U (Fig. 8).

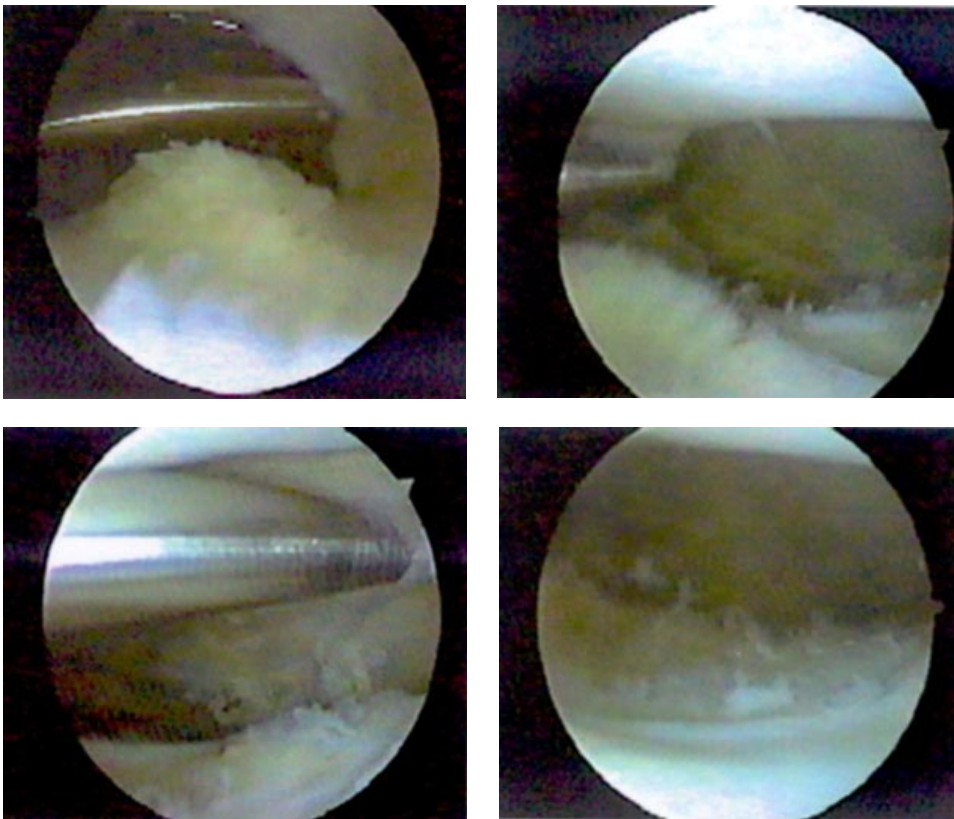


Figura 4. Plica suprapatelar que al resecarse aumenta el espacio patelofemoral.

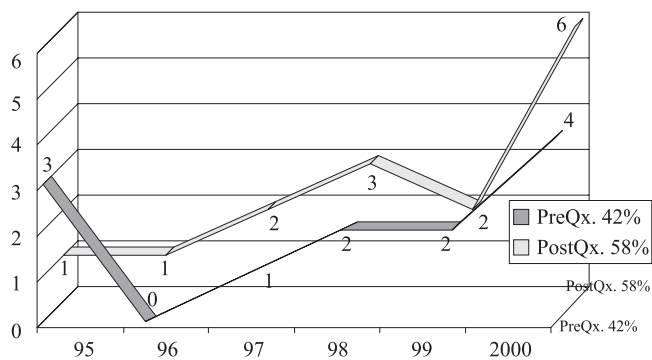
Dentro de la experiencia encontramos que de 8 pacientes revisados por un médico de base del servicio, 4 fueron diagnosticados de manera adecuada preoperatoriamente, pero 4 fueron diagnosticados como otra patología, lo que nos muestra una acertividad del 50%. En cuanto a los pacientes revisados por médicos en adiestramiento del servicio los cuales fueron 19, 8 fueron diagnosticados adecuadamente, lo cual nos muestra una acertividad del 42% (Fig. 9).

Todos nuestros pacientes presentaban dolor crónico de moderado a severo motivo por el cual aceptaron intervención quirúrgica.

Discusión

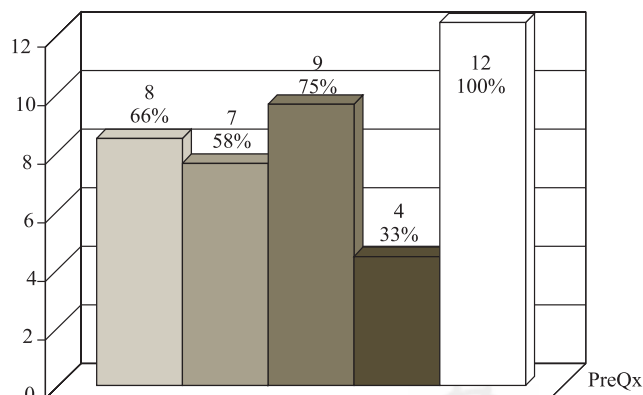
El síndrome de plica sinovial está reconocido como un deterioro doloroso de la función de la rodilla, en el cual el único hallazgo para explicar la sintomatología dolorosa, es la presencia de un remanente septal de tejido fibroso duro, tenso, comparable a una liga de variable espesor y anchura, que dependiendo de su localización y características puede

limitar la distensión de la articulación, el desplazamiento de la rótula y rozar y ejercer presión sobre el cartílago de la rótula y el fémur. El dolor crónico anterior de la rodilla con ausencia de flogosis localizado en la región subrotuliana y la sensación de opresión, son la expresión más frecuente en el paciente con plica sinovial patológica. Otros síntomas que se asocian con este tipo de síndrome es el edema suprarrotuliano, la sensación de pellizcamiento (con mayor frecuencia medial e infrarrotuliano). El inicio del dolor frecuentemente se refiere después de un traumatismo que incluso puede ser trivial. Este dolor se caracteriza por aparecer y aumentar su intensidad con el ejercicio repetiti-



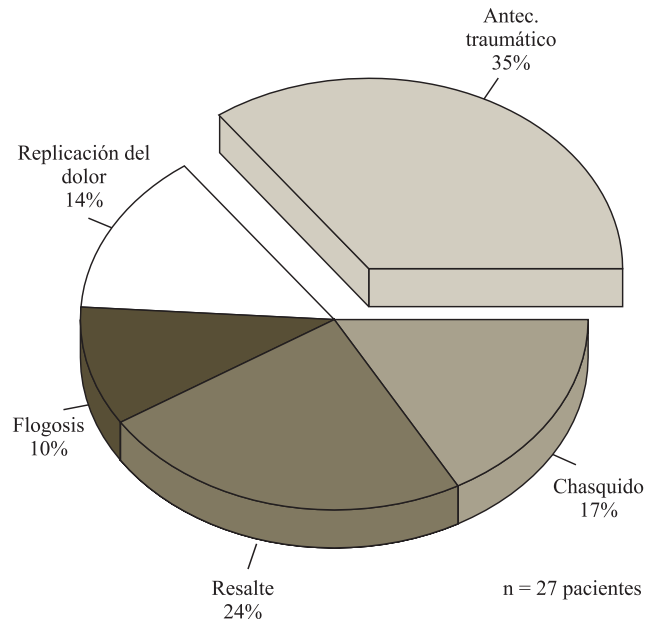
n = 27 pacientes

Figura 5. Diagnóstico adecuado y fallido por año.



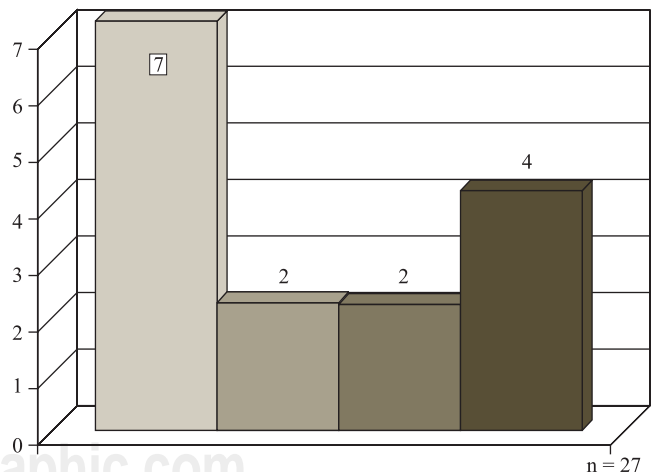
n = 27 pacientes

Figura 6. Sintomatología de los pacientes diagnosticados como plica de forma clínica.



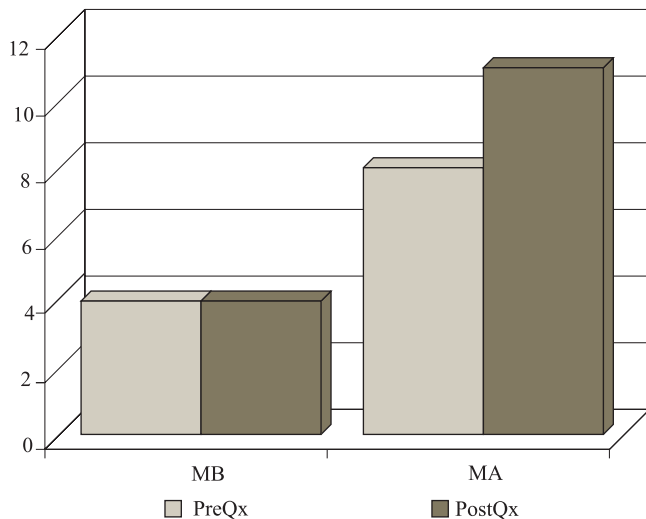
n = 27 pacientes

Figura 7. Sintomatología de los pacientes con diagnóstico postquirúrgico de plica.



n = 27

Figura 8. Diagnóstico diferencial de plica.



MB: médicos de base; MA: médicos en adiestramiento.

Figura 9. Experiencia de los médicos del Servicio.

vo y se puede reproducir al realizar presión directa sobre la plica inflamada. La flogosis y el bloqueo articular no son signos predominantes en este síndrome. Aproximadamente el 50% de los pacientes con síndrome de plica sinovial se presentan con antecedente de traumatismo leve en la región anterior de la rodilla. En la mayoría de las ocasiones hay un periodo de latencia libre de síntomas.^{1,2,8,9,11-13,15}

Los pacientes con síndrome de plica sinovial frecuentemente se presentan con edema blando en la región pararrotuliana medial. Son de gran ayuda 2 pruebas descritas por Koshino y Okamoto que para la exploración de los pacientes con dolor anterior de la rodilla, la primera se realiza mediante palpación del borde medial de la rótula, con desplazamiento hacia el mismo sitio con una mano, mientras con la otra mano producimos en forma simultánea valgo y rotación externa e interna de la pierna. La segunda es referida como de retención; se invita al paciente a mantener la pierna en extensión completa mientras el examinador intenta doblar la rodilla contra la resistencia del sujeto. Nuevamente el examinador empuja la rótula medialmente mientras palpa dicho borde. El dolor con o sin presencia de chasquido en ambas pruebas, se considera positivo.^{4,8,10,11}

Algunos hallazgos adicionales en la exploración son: cordón palpable que se desplaza por debajo del dedo del examinador, que despierta o reproduce el tipo de dolor, chasquido audible, edema pararrotuliano medial y resalte. La rodilla no debe presentar ningún signo de inestabilidad ligamentaria ni mala alineación rótulo-femoral. Los diagnósticos diferenciales más comunes incluyen: rodilla del saltador, rótula de menisco, mal alineamiento rótulo-femo-

ral con o sin condromalacia, rótula bipartita y enfermedad articular degenerativa.^{4,6,11,16}

La plica sinovial patológica no es frecuente como motivo de consulta dentro de los padecimientos de la rodilla. Sin embargo, no es un diagnóstico clínico fácil y puede llegar a influir en una toma de decisión inadecuada para el pronóstico funcional y de sobrevida en una articulación joven, de no contar con la tecnología adecuada.

La experiencia que deja la exploración clínica de un número cada vez mayor de pacientes, puede ayudar a realizar un mejor diagnóstico clínico, sobre todo cuando la sobreposición de síntomas nos lleva hacia una patología diferente.

Una adecuada anamnesis y exploración cuidadosa del paciente, continúa siendo la clave para el diagnóstico clínico preciso.

Bibliografía

- Dandy DJ. Anatomy of the medial suprapatellar plica and medial synovial shelf. *Arthroscopy* 1990; 6(2): 79-85.
- Dorchak JD, Barrack RL, Kneisl JS, Alexander AH. Arthroscopic treatment of symptomatic synovial plica of the knee. Long-term follow-up. *Am J Sports Med* 1991; 19(5): 503-7.
- Dupont JY. Synovial plicae of the knee. Controversies and review. *Clin Sports Med* 1997; 16(1): 87-122.
- Farkas C, Gaspar L, Jonas Z. The pathological plica in the knee. *Acta Chir Hung* 1997; 36(1-4): 83-5.
- Flanagan JP, Trakru S, Meyer M, Mullaji AB, Krappel F. Arthroscopic excision of symptomatic medial plica. A study of 118 knees with 1-4 year follow-up. *Acta Orthop Scand* 1994; 65(4): 408-11.
- Gerbino PG, 2nd, Micheli LJ. Bucket-handle tear of the medial plica. *Clin J Sport Med* 1996; 6(4): 265-8; discussion 268-9.
- Jee WH, Choe BY, Kim JM, Song HH, Choi KH. The plica syndrome: diagnostic value of MRI with arthroscopic correlation. *J Comput Assist Tomogr* 1998; 22(5): 814-8.
- Johnson DP, Eastwood DM, Witherow PJ. Symptomatic synovial plicae of the knee. *J Bone Joint Surg Am* 1993; 75(10): 1485-96.
- Kosarek FJ, Helms CA. The MR appearance of the infrapatellar plica. *AJR Am J Roentgenol* 1999; 172(2): 481-4.
- Kim SJ, Choe WS. Arthroscopic findings of the synovial plicae of the knee. *Arthroscopy* 1997; 13(1): 33-41.
- Matsusue Y, Yamamuro T, Hama H, Kuzuoka K, Ueo T, Thomson N. Symptomatic type D (separated) medial plica: clinical features and surgical results. *Arthroscopy* 1994; 10(3): 281-5.
- McGynty Jhon B. *Operative arthroscopy*. Editorial Raven Press. New York. 1992 pp 361-392.
- Patel SJ, Kaplan PA, Dussault RG, Kahler DM. Anatomy and clinical significance of the horizontal cleft in the infrapatellar fat pad of the knee: MR imaging. *AJR Am J Roentgenol* 1998; 170(6): 1551-5.
- Strover AE, Rouholamin E, Guirguis N, Behdad H. An arthroscopic technique of demonstrating the pathomechanics of the suprapatellar plica. *Arthroscopy* 1991; 7(3): 308-10.
- Thomee R, Augustsson J, Karlsson J. Patellofemoral pain syndrome: a review of current issues. *Sports Med* 1999; 28(4): 245-62.
- Tindel NL, Nisonson B. The plica syndrome. *Orthop Clin North Am* 1992; 23(4): 613-8.
- Zidorn T. Classification of the suprapatellar septum considering ontogenetic development. *Arthroscopy* 1992; 8(4): 459-64.

RESUMEN. *Objetivo.* Este trabajo se realizó con la finalidad de establecer la comparatividad entre el cuadro clínico y los hallazgos artroscópicos, del diagnóstico de plica sinovial sintomática medial de la rodilla. *Material y métodos.* De 340 procedimientos artroscópicos de la rodilla efectuados entre enero de 1996 y diciembre de 2000, el diagnóstico preoperatorio en 52 incluía la sospecha de plica sinovial medial. Había antecedente traumático en el 66% de los casos. La sintomatología más frecuente fue: crepitación, resalto, flogosis y dolor. También se estudió la comparación entre la eficacia diagnóstica preoperatoria realizada por los cirujanos ortopedistas de nuestro departamento y por los médicos residentes de la especialidad. *Resultados.* De los 52 casos con diagnóstico clínico de plica sinovial, sólo en 27 la plica se confirmó por artroscopía (52%). En los restantes 25 casos, el cuadro fue producido por otras lesiones que semejan los síntomas de la plica como lesiones del menisco ya fuera medial o lateral y condromalacia de la rótula. De los 27 casos diagnosticados por artroscopía, sólo 12 habían sido correctamente diagnosticados clínicamente, que fueron 4 de 8 revisados por cirujanos especialistas (50%) y 8 de 19 revisados por residentes (42%) lo cual no significa una diferencia significativa entre ambos grupos. *Conclusión.* Se observa que no es rutinario pensar en la plica sinovial como diagnóstico de primera intención, ni entre cirujanos ni entre residentes. Sin embargo, aunque el diagnóstico y el tratamiento se hacen en la mayoría de los casos por artroscopía, no debe abandonarse la puntualidad diagnóstica de la exploración clínica.

Palabras clave: plica, sinovial, rodilla, diagnóstico, artroscopía, estudio comparativo.

