

Revista Mexicana de Ortopedia y Traumatología

Volumen **16**
Volume

Número **2**
Number

Marzo-Abril **2002**
March-April

Artículo:

Pseudoartrosis diafisaria del húmero.
Tratamiento con placa en “ola” y
aplicación de injerto. Informe de 6
casos

Derechos reservados, Copyright © 2002:
Sociedad Mexicana de Ortopedia, A. C.

Otras secciones de
este sitio:

- 👉 Índice de este número
- 👉 Más revistas
- 👉 Búsqueda

*Others sections in
this web site:*

- 👉 *Contents of this number*
- 👉 *More journals*
- 👉 *Search*



Medigraphic.com

Pseudoartrosis diafisaria del húmero. Tratamiento con placa en “ola” y aplicación de injerto. Informe de 6 casos

Dr. Juan A. Montes de Oca-Gil,* Dr. René Morales-De los Santos**

Hospital de Traumatología y Ortopedia Lomas Verdes, IMSS. Naucalpan Edo. de México.

SUMMARY. *Objective.* To evaluate results of dyaphyseal pseudoarthrosis treatment by “wave” screw-plating and bone grafting in the humerus. *Material and methods.* A small series of 6 cases with an average age of 45.5 years (24 to 56) is reported: one out of the 6 was a Gustilo-III open fracture and it was closed in the remaining 5 cases. A range of 2 to 5 failed operations (av. 3.3) had been performed in every patient for fracture treatment before admission to our hospital: 2 of them had injury of the radial nerve, both produced in the last surgery, one by standard plating and one by an external fixator. All of 6 pseudoarthrosis were treated in our hospital by screw-wave plating and bone grafting. *Results.* Bone union was obtained in all 6 cases after an average of 6 months. Improvement in hand function was obtained after tendon transfers in one case of radial nerve injury being the remaining case in schedule for same treatment. *Conclusion.* Wave plating has demonstrated the advantage of an anatomical space between the bone plasty and metal at the point of wave which is useful for allowing new vascular supply from the surrounding tissue into the bone, since no material interferes with circulation around the damaged bone.

Key words: humerus, pseudoarthrosis, screw, plate, fixation, fracture.

Resumen en español al final

Debido a la enorme migración de personas hacia las grandes ciudades, con el crecimiento desmedido de las mismas y con oportunidades crecientes de trabajos cada vez más mecanizados, se ha producido una gran cantidad de lesiones del sistema músculo-esquelético entre las que se encuentran las fracturas diafisarias de húmero.¹ Se han propuesto infinidad de tratamientos tanto quirúrgicos como conservadores,²⁻⁶ teniendo como complicaciones de la consolidación a la pseudoartrosis;^{7,8} que puede ser reactiva, hipertrófica o vascular y no reactiva, atrófica o avascular, cada una con sus subtipos. Cuando se utiliza el término de manera correcta indica una ausencia de consolidación que llega a desarrollar una neoarticulación con membrana sinovial y en ocasiones con líquido sinovial. Clínicamente se objetiva una movilidad anormal y radiográficamente se aprecia una hendidura ancha. La gammagrafía con Tecnecio 99 muestra, habitualmente, una zona de hipocaptación entre dos extremos a “calientes”. La única manera de conseguir la consolidación de una pseudoartrosis sinovial es la intervención quirúrgica que logre una fijación estable.

Los retardos de consolidación, las ausencias de consolidación y las pseudoartrosis deben subdividirse en función de que estén o no infectadas ya que la evidencia de que

haya existido o exista infección influye de manera decisiva sobre el plan terapéutico.

Otro aspecto importante relacionado con el plan terapéutico es la existencia de contacto entre los extremos óseos o la pérdida de sustancia ósea. Los defectos de algunos centímetros pueden ser repuestos mediante autoinjerto de hueso esponjoso o con biomaterial.⁹

La mayoría de las pseudoartrosis de húmero se resuelven con reducción abierta, colocando una placa, debido a la estabilidad que permite esta técnica. La estabilidad que resulta de la fijación con una placa de compresión provee las mejores condiciones mecánicas y biológicas para la consolidación. Es difícil obtener la consolidación en la pseudoartrosis de la diáfisis del húmero cuando la irrigación extrínseca o intrínseca se ha dañado a consecuencia de infección de múltiples operaciones o de pérdidas óseas.⁹ En la pseudoartrosis por defecto como la llama Weber hay pérdida de sustancia que compensarse.¹⁰ Los fragmentos principales están más o menos atróficos como consecuencia de la prolongada inactividad, lo cual se traduce en la poca sujeción de los tornillos por lo cual en el húmero deberá utilizarse una placa colocada de horma lateral o dorsal.¹¹

La presencia de un tejido fibrocondral mecánicamente ineficiente en el sitio de la pseudoartrosis, que es capaz de adaptarse en un medio ambiente donde hay muy poco oxígeno es la expresión de un desorden en el proceso normal de reparación del sitio de fractura, lo cual es interrumpido por un evento negativo tal como la ausencia de estabilidad como en casos de una osteosíntesis insuficiente, necrosis o infección. La formación de callo óseo depende de un adecuado aporte de oxígeno, la proliferación de células osteoformadoras, el depósito de sustancia intercelular y su mi-

* Médico Cirujano Ortopedista del Hospital Dalinde, México D.F.

** Médico Cirujano Ortopedista adscrito al Servicio de Rescate Articular del Hospital de Traumatología y Ortopedia Lomas Verdes del Instituto Mexicano del Seguro Social.

Dirección para correspondencia:

Dr. Juan A. Montes de Oca-Gil. Puerto Mazatlán No. 102. Col. Adolfo López Mateos. C.P. 01290 Del. Álvaro Obregón. México D.F.

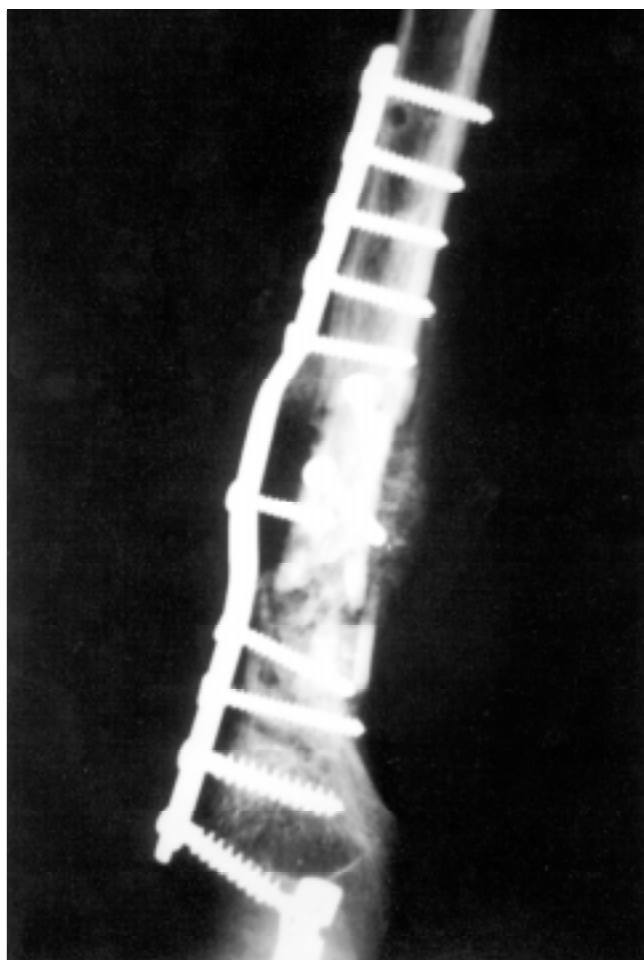

Figura 1. Control radiográfico final de paciente masculino de 24 años con pseudoartrosis diafisaria de húmero.

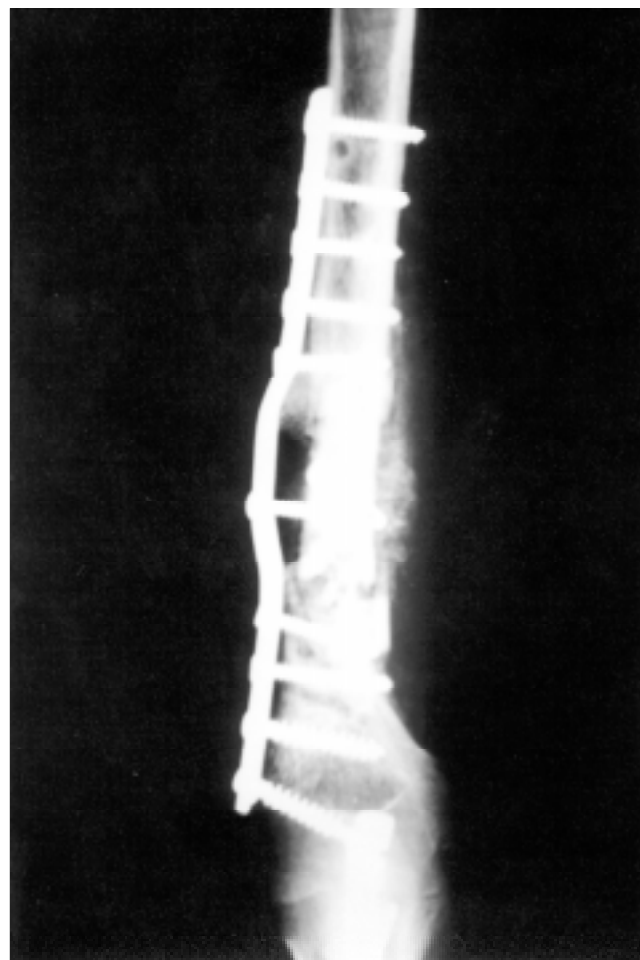


Figura 2. Pasma paciente de la figura 1 donde se observa la imagen en "ola" formada en la placa de compresión dinámica.

neralización sucesiva, son el resultado de una apropiada condición de oxígeno.

Cuando el suministro de oxígeno es bajo en el tejido de reparación es transformado en tejido fibrocartilaginoso que requiere menos oxígeno. La estabilidad insuficiente determinada por la persistencia de movilidad interfragmentaria, produce desconexión y ruptura de la microcirculación local. Esto viene a ser la causa de pobre nutrición del callo en formación y de su formación fibrocondral.

La elasticidad (momento de variación con espontánea recuperación de su alineación geométrica original), junto con la estabilidad favorece el proceso de reparación osteogénico promoviendo la formación de callo perióstico, el cual ocurre tempranamente y progresa rápidamente con un considerable efecto mecánico.¹²

En una pseudoartrosis en donde encontramos gran pérdida ósea por reabsorción o por infección, la reducción anatómica ya no es necesaria, sólo debe corregirse la longitud, la alineación y las rotaciones, asimismo la fijación pasó de ser rígida a una fijación estable y de ser posible mediante una técnica quirúrgica atraumática. La manera de

fijar las fracturas determina su tipo de consolidación. La consolidación fisiológica o con formación de callo es la que se logra con esta técnica propuesta bajo condiciones de estabilidad relativa.¹³

La osteosíntesis con placa en "ola" fue inicialmente sugerida por Blatter, Gasser y Weber. Esta placa tiene un contorno curvado en su parte media que no se apoya en el hueso, lo que condiciona ventajas biológicas. Se utiliza para preservar la ya carente irrigación sanguínea local al reducir la necesidad de una desperiostización y disección mayor en el área de contacto hueso-placa, también permite colocar injerto óseo en mayor cantidad que con una placa tradicional.¹⁴

Posteriormente según los estudios de Weber, y más tarde por Blatter y Gasser de acuerdo con un principio similar al original, el de la "placa ondulada" (Wellenplate), se contornea produciendo una angulación en su porción central, que así queda separada de la zona conminuta o de no-unión (área que se rellena de injerto); el espacio que existe entre la placa y la cortical se rellena con autoinjerto esponjoso.¹⁵

Después de analizar los primeros resultados obtenidos por los autores anteriormente citados, este trabajo se basa en la aplicación de la placa en “ola” en seis pacientes con pseudoartrosis diafisaria del húmero y además injerto óseo, con el objetivo de demostrar que la colocación de esta placa ofrece ventajas que ayudan a que se presente la consolidación, y los resultados funcionales son mejores que con el material de osteosíntesis tradicional.

Casos clínicos

1. Se trata de paciente del sexo masculino de 24 años de edad, con antecedente de fractura cerrada del olécranon y del húmero, expuesta grado III y sin lesión del nervio radial; su primer tratamiento fue mediante reducción abierta y fijación interna con osteosíntesis bajo el principio biomecánico del tirante en el olécranon y reducción cerrada bajo el principio biomecánico del sostén con fijador externo modular en el húmero. En un segundo tiempo se realizó nueva intervención quirúrgica mediante principio biomecánico de protección con placa ancha de compresión dinámica de ocho orificios. Sufrió una caída de superficie a los dos meses de la segunda cirugía, sufriendo desanclaje del material de osteosíntesis, por lo que fue necesaria una tercera intervención quirúrgica, esta vez con placa de compresión dinámica de nueve orificios presentando una pseudoartrosis diafisaria atrófica. Finalmente se realizó tratamiento con placa en

“ola” (Fig. 1), y aporte óseo, seis meses después de la última cirugía (Fig. 2).

2. Paciente del sexo masculino de 60 años de edad con antecedente de fractura del húmero en el tercio medio de la diáfisis, con antecedente de cinco cirugías, todas mediante reducción abierta y fijación interna bajo el principio biomecánico del sostén, con placa de compresión dinámica de ocho orificios. Posteriormente se diagnosticó una pseudoartrosis atrófica aséptica con gran pérdida ósea, en la penúltima cirugía se lesionó el nervio radial. Se trató finalmente mediante reducción abierta y fijación interna con placa en “ola” (Fig. 3) e injerto óseo homólogo (Fig. 4).
3. Paciente del sexo femenino de 56 años de edad con antecedente de fractura diafisaria del húmero en la unión de sus tercios medio y distal, con antecedente de cuatro cirugías; la primera mediante reducción abierta y fijación interna bajo el principio biomecánico del sostén, con placa de compresión dinámica de seis orificios, la segunda cirugía fue la colocación de fijadores externos por desanclaje de la placa y pérdida ósea, la tercera fue una nueva osteosíntesis con placa, que posteriormente se desancló. En la cuarta cirugía se retiró la placa y se

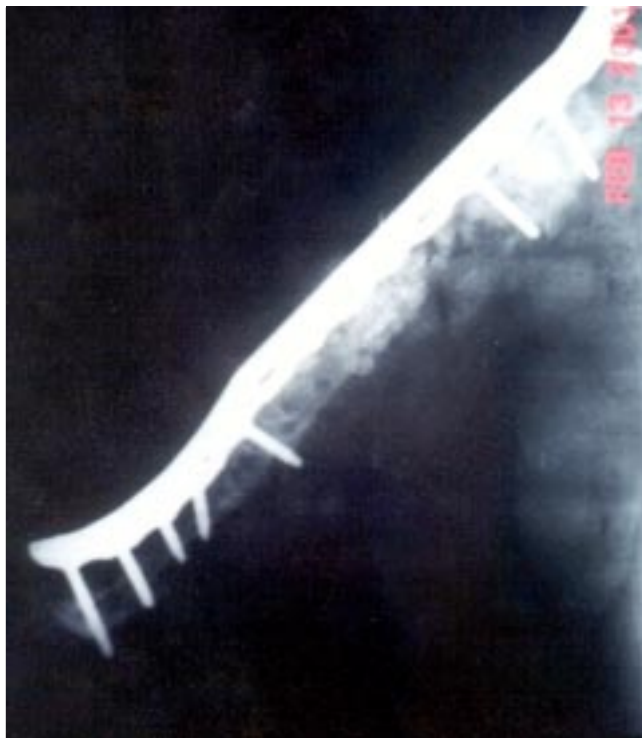

Figura 3. Paciente masculino, de 60 años de edad con placa en “ola” usando una placa de compresión dinámica de contacto mínimo.

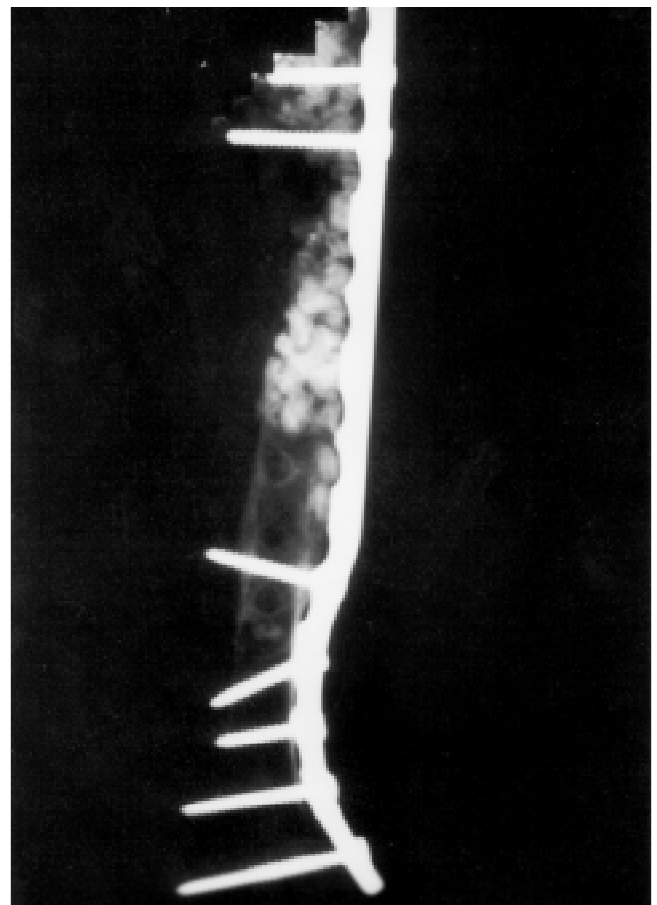


Figura 4. Mismo paciente de la figura 3 en donde se observa el inicio de integración del injerto óseo homólogo.

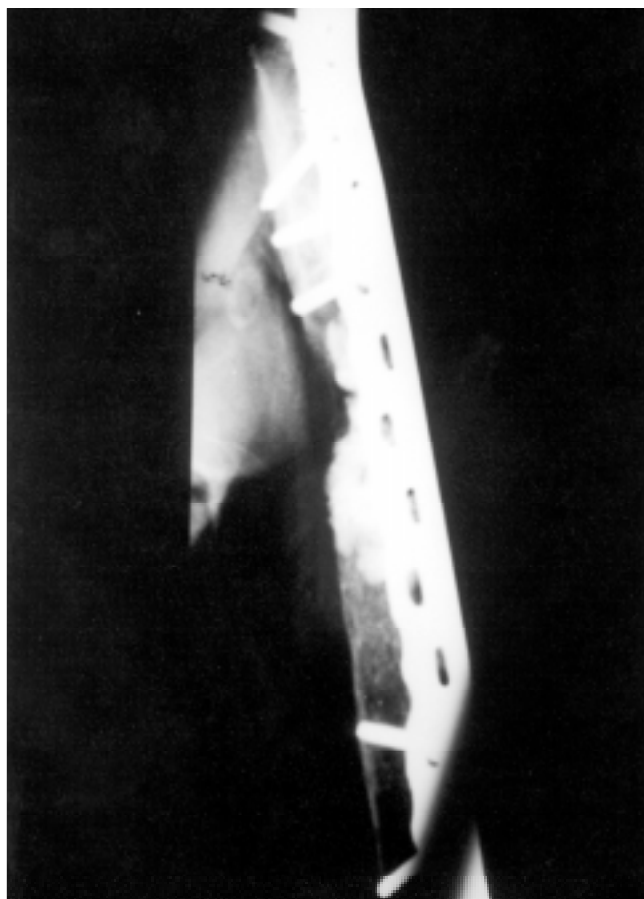


Figura 5. Paciente femenino de 56 años de edad con antecedente de pseudoartrosis diafisaria de húmero tratada con placa en “ola” y colocación de biomaterial como injerto.

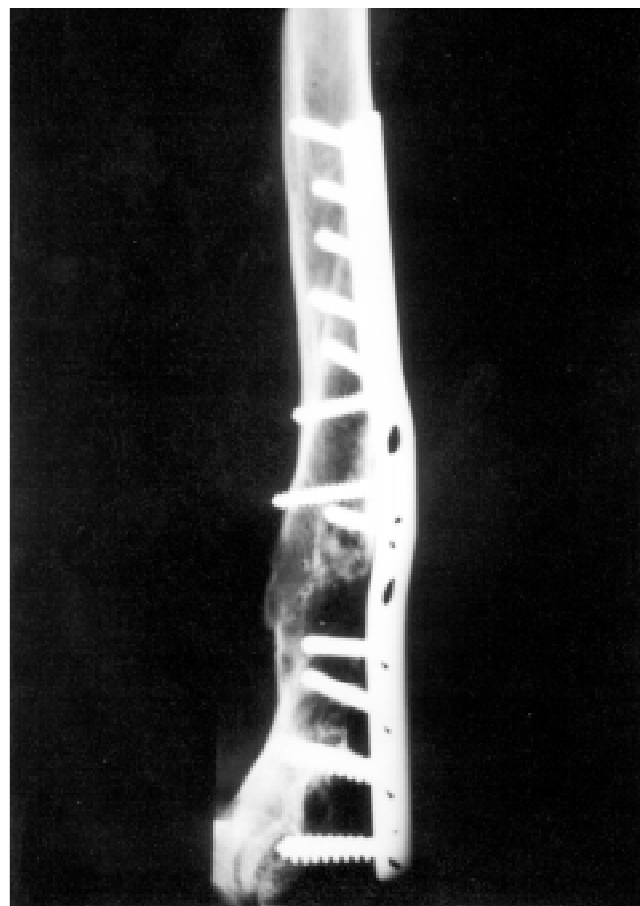


Figura 6. Control postoperatorio en proyección anteroposterior de paciente masculino de 38 años de edad con pseudoartrosis diafisaria de húmero, tratado con placa en “ola” más injerto óseo homólogo.

colocaron fijadores externos provocando una lesión del nervio radial y presentando una pérdida ósea de 8 cm, evolucionando a una pseudoartrosis atrófica diafisaria del húmero que ameritó nuevo tratamiento quirúrgico mediante placa en “ola” y colocación de biomaterial como injerto (*Fig. 5*).

4. Paciente del sexo masculino de 38 años de edad con antecedente de fractura diafisaria del húmero, de ocho años de evolución, tratado inicialmente mediante reducción abierta y fijación interna bajo el principio biomecánico del sostén con placa de compresión dinámica de ocho orificios en dos ocasiones, con un cuadro clínico de dolor en el brazo durante siete años. Se diagnosticó pseudoartrosis atrófica aséptica de seis años de evolución, sin lesión del nervio radial. El tratamiento final fue mediante osteosíntesis con placa en “ola” e injerto óseo homólogo (*Figs. 6 y 7*).
5. Paciente del sexo masculino de 47 años de edad con antecedente de fractura diafisaria del húmero en la unión de los tercios medio con distal, que evolucionó a pseudoartrosis diafisaria atrófica aséptica, con antecedente de tres cirugías previas, la primera mediante reducción

abierta y fijación interna con el principio biomecánico del tirante, con placa de compresión dinámica ancha colocada en la región dorsal del hueso, no presentaba lesión del nervio radial. La segunda cirugía se realizó mediante reducción abierta y fijación interna bajo el principio biomecánico del sostén con placa de compresión dinámica de ocho orificios y aporte óseo, y la tercera mediante reducción abierta y fijación interna bajo el principio biomecánico del sostén con placa de compresión dinámica de nueve orificios en la parte dorsal de la diáfisis y aporte óseo homólogo. El tratamiento final fue mediante placa en “ola” y aporte óseo homólogo.

6. Paciente del sexo masculino de 48 años de edad con antecedente de fractura diafisaria de húmero en la unión de tercio medio con distal que evolucionó a pseudoartrosis atrófica aséptica después de tres cirugías. La primera fue una reducción abierta y fijación interna mediante el principio biomecánico del tirante con placa de compresión dinámica de siete orificios en la parte dorsal de la diáfisis, no presentaba lesión del nervio radial. La segunda fue una reducción abierta y fijación interna mediante el principio biomecánico del

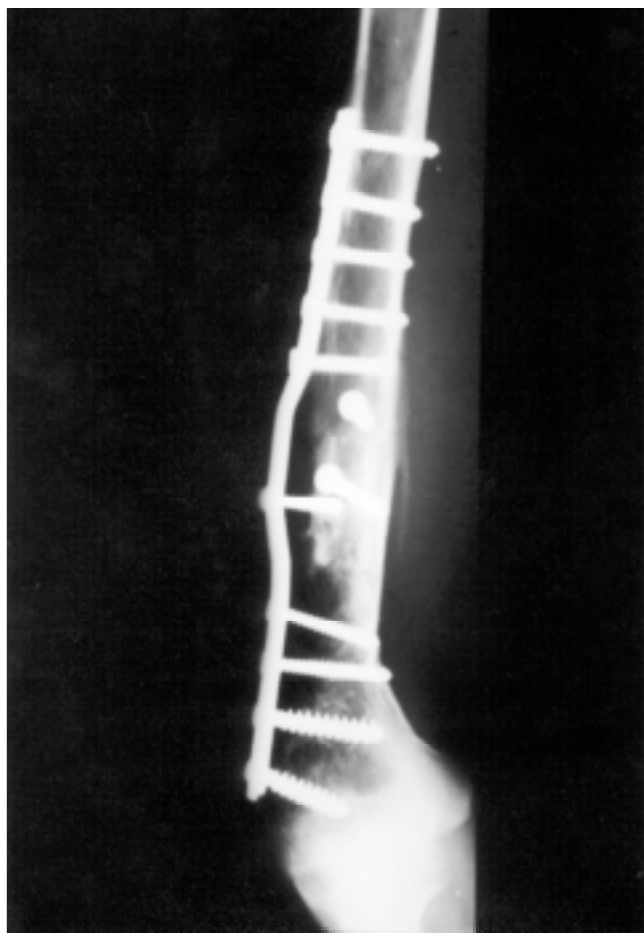


Figura 7. Control radiográfico del mismo paciente de la figura seis en proyección lateral.

sostén con placa de compresión dinámica de ocho orificios y aporte óseo y la tercera mediante retiro del material de osteosíntesis, reducción abierta y fijación interna bajo el principio biomecánico del sostén con placa de compresión dinámica de nueve orificios en la parte dorsal de la diáfisis e injerto óseo homólogo. El tratamiento final fue usando una placa en “ola” y aporte óseo homólogo.

Discusión

La consolidación se logró en todos los pacientes en un promedio de 24 semanas. Los resultados obtenidos fueron excelentes en tres 50%, uno bueno 17% y dos regulares 33%. De acuerdo con la puntuación ningún resultado fue malo.

Los arcos de movilidad en hombro y codo estaban previamente alterados, sólo de manera considerable en los pacientes con lesión del nervio radial.

El lado más afectado fue el derecho, lo que limita importantemente las actividades laborales del paciente y de aseo personal, que sí corresponde a lo reportado en la literatura. Cinco casos se trataron de una fractura cerrada y sólo uno tuvo fractura expuesta grado III de Gustilo.

La complicación más frecuente fue la lesión del nervio radial, una producida ante la colocación de la placa en “ola” y otra en cirugías anteriores a la colocación de la placa en “ola”; no hubo casos de infección después de la colocación de la placa en “ola”, sólo un caso previo a la colocación de la misma.

Con relación al sexo se encontró con mayor frecuencia en el sexo masculino coincidiendo con lo reportado en la literatura.

Con respecto a la edad, se presenta más frecuentemente en la etapa productiva del paciente, coincidiendo con lo reportado en la literatura y el predominio fue en la cuarta y quinta décadas de la vida, en la que las personas son más productivas.

La pseudoartrosis en las fracturas de la diáfisis humeral varía en diferentes series de acuerdo con el tratamiento empleado. Fenyo (1971) reporta 2% con tratamiento conservador y 7.4% con tratamiento quirúrgico inicial. Fattah (1982) reporta 5.8% de 312 casos con tratamiento conservador y 12.1% de 58 casos tratados en forma quirúrgica. En esta serie todos los tratamientos iniciales fueron quirúrgicos sin encontrar predominio significativo con relación al número de cirugías previas; el único dato que eleva el promedio de duración de la pseudoartrosis antes del tratamiento quirúrgico es debido a que hay un paciente con evolución de la pseudoartrosis de siete años.

Bibliografía

1. Arrocha NH. Tesis de postgrado. Tratamiento quirúrgico de la pseudoartrosis diafisaria de húmero con placa DCP ancha más aporte óseo. México, D.F., 1990: 1-25.
2. Barquet A, Fernández A, Luvizio J, Masliah R. A combined therapeutic protocol for aseptic non-union of the humeral shaft: A report of 25 cases. *J Trauma* 1989; 29(1): 95-8.
3. Blatter G, Weber BG. Wave plate osteosynthesis as a salvage procedure. *Arch Orthop Trauma* 1990; 109: 330-3.
4. Brunner CF, Weber BG. Special techniques in internal fixation. 3, Nueva York, Springer Verlag, 1982; 145-61.
5. Cervellati C, Montanari G, Masetti G, Carpanelli F. The Ilizarov method for the treatment of non-union in the humerus. *Chir Organi Mov* 1990; 75: 115-20.
6. Foster RJ, Watch AW, Green TM. Internal fixation of fractures and non-union of the humeral shaft. *J Bone Joint Surg* 1985; 67-A (6): 857-64.
7. Kerneziz IA. Biomechanical considerations in “biological” femoral osteosynthesis: An experimental study of the “bridging” and “wave plating techniques” (in process citation). *Arch Orthop Trauma Surg* 2000; 120(5-6): 272-5.
8. Lammens J, Bauduin G, Driesen R, Moens P, Stuic J, De Ment L, Fabry G. Treatment of non-union of the humerus using the Ilizarov external fixator. *Clin Orthop Rel Res* 1998; 353: 223-30.
9. Modabber MR, Jupiter JB. Operative management of the diaphyseal fractures of the humerus plate *versus* nail. *Clin Orthop Rel Res* 1998; 347: 93-104.
10. Müller ME. Manual de osteosíntesis. 3, Alemania, Springer-Verlag Ibérica, 1993; 68-73.
11. Pérez PM. Tesis de postgrado. Evaluación de resultados en el tratamiento de pseudoartrosis de diáfisis humeral con DCP ancha más aplicación de injerto óseo autólogo. México, D.F., 1996: 1-30.

12. Ring D, Jupiter JB, Sanders RA, Quintero J, Santoro MV, Ganz R, Marti RK. Complex non-union of fractures of the femoral shaft treated by wave-plate osteosynthesis. *J Bone Joint Surg Br* 1997; 79(2): 289-94.
13. Rodríguez GS, Velázquez M. Tratamiento de la pseudoartrosis de húmero con clavo intramedular fijo al hueso con pernos. *Rev Mex Ortop Traum* 1993; 7(1): 45-7.
14. Rodríguez MR. Tesis de postgrado. Pseudoartrosis atrófica humeral tratamiento quirúrgico mediante osteosíntesis estable más aporte de hidroxapatita coralina HAP-200 como sustituto de aporte óseo. México, D.F., 1998: 1-27.
15. Weber BG, Cech O. Pseudoartrosis. 2. Alemania, Científica-Médica, 1996: 129-41.

RESUMEN. *Objetivo.* Se trata de evaluar los resultados del tratamiento, con placa en “ola” en pacientes con pseudoartrosis diafisaria del húmero. *Material y métodos.* Se presenta una reducida serie de 6 casos con edad promedio de 45.5 años (24 a 56), de los cuales, en uno, la fractura fue expuesta originalmente, siendo cerrada en los 5 restantes. Todos habían sido sometidos a un promedio de 3.3 operaciones (2 a 5) en intentos por resolver la fractura original o sus complicaciones. En 2 se presentó lesión del nervio radial, en ambos casos en la última cirugía, uno por placa y tornillos y otro por un fijador externo. Los 6 se trataron en nuestro hospital mediante placa en onda atornillada e injerto óseo. *Resultados.* Los 6 pacientes obtuvieron consolidación ósea en un promedio de 6 meses. La función deteriorada de la mano mejoró mediante transposiciones tendinosas en un caso y el otro se encuentra en espera del mismo programa de cirugía. *Conclusión.* La placa en “ola” fijada al hueso con tornillos ha mostrado grandes ventajas puesto que no interfiere con el nuevo aporte circulatorio que requiere el hueso para su consolidación, gracias al espacio libre que deja en la zona de la plástia ósea y de aplicación de injerto.

Palabras clave: húmero, pseudoartrosis, placa, tornillos, fijación, fractura.

