

Infeción subdeltoidea de hombro. Reporte de un caso

Jorge Morales-Villanueva,* Fredy Rosas-Barrera,** Leticia Calzada-Prado,*** Margarita Fuentes-García,**** Guísela Juárez-Monroy,***** Rubén Solache-Alacaraz*****

Hospital General "Xoco" SSDF

RESUMEN. Se presenta el caso de un paciente masculino de 46 años de edad, con antecedente de diabetes mellitus y diagnóstico inicial de pinzamiento de hombro. Fue tratado con esteroides intraarticulares sin presentar ninguna mejoría, acude a nuestro servicio y se corrobora clínicamente el mismo diagnóstico, así como subluxación del hombro sin datos clínicos de infección. Se le realizaron diversos estudios paraclínicos encontrando que el único estudio que mostró datos de infección fue la ultrasonografía, confirmándose con la cirugía del hombro, al encontrar la infección extraarticular.

SUMMARY. *Objective.* The case of a 46 year-old male patient is presented, with infection in the subdeltoid region of left shoulder that was managed as an impingement syndrome by another medical orthopedist to its beginning; at the same time that it was treated with intra-articular steroids without presenting any improvement, going to the General Hospital Xoco of the Federal District Health Secretariat where clinically it presented an impingement syndrome with a shoulder subluxation, without clinical data of infection, for what were carried out diverse paraclinic studies, where the only one that showed infection data was the ultrasonography, being confirmed with the surgery of the shoulder.

Palabras clave: hombro, infección, ultrasonografía.

Key words: shoulder, infection, ultrasonography.

Hombro doloroso. El hombro, junto con la espalda, es el sitio que más frecuentemente se ve afectado por problemas extraarticulares localizados. Al respecto, es importante resaltar que la artritis verdadera de la articulación del hombro causa menos del 5% de los síndromes de hombro doloroso. Las cuatro causas no articulares de dolor del hombro son: tendinitis del manguito de los rotadores (con o sin calcificación), tendinitis bicipital, la capsulitis adhesiva (hombro congelado) y distrofia simpática refleja.⁶

De éstas, las primeras dos son las más comunes y la clave para el diagnóstico se encuentra en un interrogatorio dirigido y una exploración física cuidadosa. La tendinitis del

manguito de los rotadores del hombro es quizá la forma más frecuente de los síndromes dolorosos localizados. Ocurre en personas de ambos sexos en proporciones semejantes, habitualmente sujetos de edad media y es más común en el lado dominante del cuerpo. El dolor es generalmente súbito, es agudo y pungitivo (aunque comúnmente sordo por las noches), irradia a la base del cuello, la región deltoidea o incluso hacia todo el brazo. Típicamente, el dolor se acentúa con los movimientos (abducción y rotaciones). Más a menudo se inflama la inserción del tendón del músculo supraespinoso en la cabeza del húmero y, en ocasiones, también se afecta la inserción del tendón del músculo infraespinoso. Por tal razón, la exploración física revela que los arcos de movimiento del hombro son normales e indoloros cuando se fija la escápula con una mano al tiempo que se hace circunducción pasiva con la otra mano del explorador. Además, al colocar al brazo en extensión unos 45°, es posible despertar un dolor muy intenso al presionar la inserción del tendón del supraespinoso en el borde interno de la cabeza humeral. En la misma posición también es posible detectar dolor de la bursa subacromiana, al presionarla justo por debajo del acromion. Se puede hallar un punto "gatillo" doloroso por debajo del centro de la espina del omóplato, que indica afección del infraespinoso, la presión de dicho punto causa dolor o parestesias referidas al borde externo del brazo con irradiación hasta los dedos "signo del infraespinoso". Cuando coexiste bursitis subacromiana, el dolor se localiza tanto en la bursa como en la inserción deltoidea en el ter-

* Coordinador de la Clínica de Hombro y Extremidad Torácica del Servicio de Ortopedia. Hospital General "Xoco" SSDF.

** Residente de cuarto año de la Especialidad de Traumatología y Ortopedia. del Hospital General "Xoco" SSDF.

*** Jefe de Servicio de Ortopedia del Hospital General "Xoco" SSDF.

**** Jefe del Servicio de Radiología e Imagen del Hospital de Especialidades. Centro Médico la Raza. IMSS.

***** Médico adscrito al Servicio de Ortopedia del Hospital General "Xoco" SSDF.

Dirección para correspondencia:

Dr. Jorge Morales Villanueva. Av. México Coyoacán S/N y Bruno Travén, Colonia General Anaya, Delegación Benito Juárez C.P. 03340 D.F. E-mail: Joma12@avantel.net.

Dr. Fredy Rosas Barrera E-mail: frosasb@mail.medinet.net.mx

Tel. 56-88-90-30 Hospital "Xoco".

cio superior del brazo. Las radiografías son útiles para descartar algún problema intraarticular coexistente o, más comúnmente, la presencia de calcificación en la zona de inserción tendinosa del manguito de los rotadores puede ser confundida con artritis aguda. Es de instauración brusca y cursa con dolor muy intenso en el hombro con bloqueo de la articulación. En ciertos casos existe también una hipertermia cutánea local, así como tumefacción del hombro que corresponde a un derrame de líquido en la bolsa serosa subdeltoidea. La ruptura parcial o total del tendón del supraespinoso es muy dolorosa, puede ser consecutiva a un traumatismo o a un padecimiento inflamatorio grave del hombro (p. Ej. Artritis reumatoide o artritis séptica) y se caracteriza por incapacidad para la elevación del brazo o por incapacidad para mantener la abducción pasiva del hombro a 90° (signo del brazo caído).^{1,4,6}

Algunos grupos de individuos con depresión o aberraciones del sistema inmunitario están expuestos a un mayor peligro de mostrar infección. Las personas con enfermedad reumatoide tienen sepsis articular espontánea y a veces críptica. Es decir, no manifiesta lo que otro grupo que está expuesto a un mayor peligro de sufrir la penetración de microorganismos específicos como los diabéticos, los lactantes, los niños, los ancianos, las personas con enfermedades vasculares, las toxicomanías y personas con VIH y también los que presentan discrasias hematológicas y neoplasias.⁹

Anatomía del hombro y sepsis. La revisión de la anatomía del hombro indica relaciones estructurales específicas que guardan relación íntima con la patogenia de la sepsis articular y la osteomielitis. Factores críticos en ese sentido son la circulación de la porción proximal del húmero y de estructuras periarticulares (en particular la membrana sinovial) y el sistema de bolsas en todo el hombro. En el hombro del adulto la extensión intraarticular de la metafisis humeral está en la porción inferior del surco o corredera y un tramo de 10 a 12 mm es intracapsular. La infección de la porción proximal de la metafisis una vez establecida puede propagarse a la articulación glenohumeral a través de los conductos de Havers y Volkman en la zona no perióstica al obliterarse la lámina de crecimiento durante la maduración del esqueleto, de nuevo se establecen anastomosis de la circulación metafisiaria y epifisiaria.⁸

Otra consideración en la anatomía del hombro con relación al proceso séptico es la comunicación entre el espacio articular y la cápsula y el sistema de bolsas que rodean la articulación escapulohumeral. En la parte anterior se advierte comunicación directa entre la bolsa subescapular que está exactamente por debajo de la apófisis coracoides. En la parte posterior la cápsula comunica con la bolsa del infraespinoso. Un tercer orificio en la cápsula se advierte en el punto en el cual el tendón de la porción larga del bíceps penetra en el hombro. Desde el ligamento humeral transverso de Gordón Brodie hasta su penetración en la cápsula del hombro, el tendón de la porción larga del bíceps está cubierto de pliegues de membrana sinovial. La inyección de la bolsa subdeltoidea o subacromial en presencia de un

desgarro del manguito rotador (degenerativo o traumático) constituye otro factor que puede facilitar la contaminación bacteriana de la articulación.¹³

Las inyecciones de esteroides pueden producir problemas derivados de la inyección, sangrado o infección y de los efectos del corticoide, como atrofia de la piel o efectos secundarios a largo plazo en las articulaciones y estructuras adyacentes. Estos problemas han llevado a las recomendaciones de no inyectar esteroides más de una vez cada seis semanas y no más de tres veces al año.⁷ La mayoría de las series comunican una incidencia baja de artritis infecciosa después de una infiltración. El germen más frecuente es *Staphylococcus aureus*. Hollander encontró 18 casos después de 250,000 infiltraciones en 8,000 pacientes, lo que corresponde a una incidencia del 0.072%. Gray y colaboradores comunicaron una incidencia del 0.001%. Los pacientes con artritis reumatoide, particularmente aquéllos con tratamiento inmunodepresor, tienen mayor riesgo de infección, que puede surgir hasta 12 semanas después de la infiltración.¹⁰

Ward y Eckardt señalaron 4 casos de abscesos de las bolsas subacromial o subdeltoidea de los 4 pacientes, 3 mostraban enfermedades crónicas y debilitantes y en ellos los abscesos en las bolsas coexistieron con piartrosis glenohumeral leve en fase de resolución, identificada con medios clínicos. En los 4 pacientes los signos o síntomas de dichos abscesos fueron mínimos.¹⁵

Casi todas las infecciones articulares son generadas por diseminación hematógena, si bien a veces se observa contaminación directa en caso de traumatismo. La inoculación de la articulación con bacterias puede aparecer por inyección articular de esteroides, anestésicos locales, o líquido articular sintético.¹³

Descripción del caso

Presentamos el caso de un paciente masculino de 46 años de edad, con antecedente de diabetes mellitus tipo II en tratamiento, que presenta un cuadro de 2 meses previos

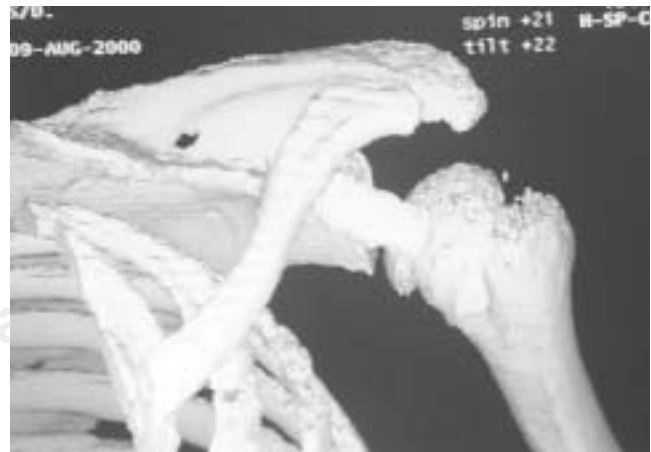

Figura 1. Reconstrucción tridimensional del hombro.

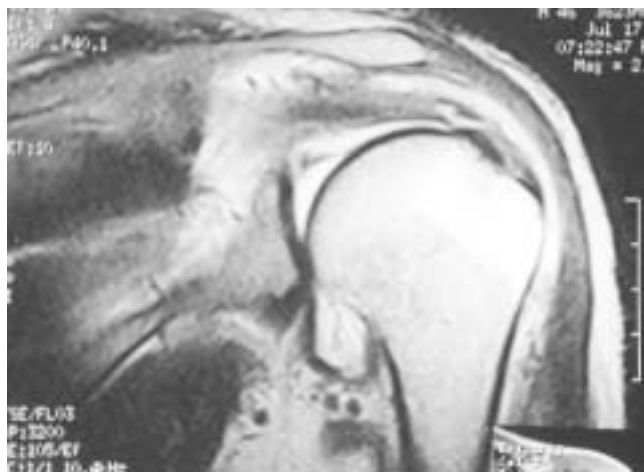

Figura 2. Cambios osteoartroticos de la articulación.

a su primera consulta, caracterizado por dolor intenso y constante en hombro izquierdo, el cual fue manejado previamente con esteroides intraarticulares por síndrome de pinzamiento del hombro en otra unidad hospitalaria, sin presentar mejoría, por lo que acude a revisión a nuestro hospital el 16 junio-00; encontrándose a su primera visita: hipotrofia muscular deltoidea, fuerza muscular de 3 (Daniel's). Dolor y limitación a la abducción y la rotación externa del húmero, y dolor a la digitopresión en la corredera del bíceps, y sin más alteraciones clínicas.

A su inicio se manejó como síndrome de pinzamiento, en los estudios radiográficos del hombro izquierdo se aprecian lesión ósea, sólo subluxación glenohumeral inferior. Se realizó reconstrucción tridimensional siendo ésta normal (*Fig. 1*).

Un mes después se le realiza resonancia magnética, reportando: ruptura completa del supraespinoso, lesión de Labrum superior y anterior, con probable desinserción del mismo a ese nivel; las líneas de grasa subacromial y subdeltoidea se encontraban obliteradas; datos sugestivos de lesión de Hill Salch, Bankart, que traduce fractura por compresión de

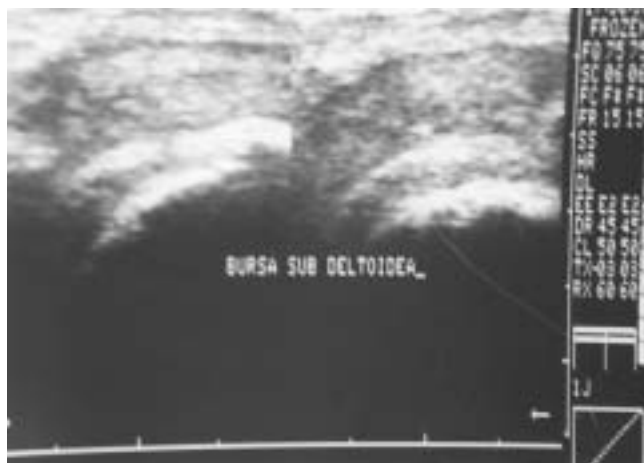


Figura 3. Ultrasonido con cambios subjetivos de artritis séptica.



Figura 4. Vista transoperatoria de la cápsula articular.

la cabeza humeral, así como presencia de edema: tenosinovitis de la porción larga del bíceps y del subescapular; cambios artróticos articulación acromio-clavicular con tendencia a la formación osteoartrotica inferior que produce compresión sobre el trayecto del supraespinoso, concluyendo el estudio con diagnóstico de síndrome de pinzamiento (*Fig. 2*).

Los exámenes de laboratorio mostraron: leucocitos 5.8, neutrófilos 71.9, linfocitos 17.8, monocitos 8.6, eosinófilos 1.1, basófilos 0.6, HB 13.7, Hct 40, fosfatasa alcalina 146, glucosa 242, creatinina 0.7, TP 13.0 y TPT 37.4.

A las 7 semanas se realizó ultrasonido que mostró cambios con relación a una artritis sugestivos de artritis séptica no aguda; colección de absceso en el hombro izquierdo intra y extraarticular; luxación de la glenohumeral; luxación medial del tendón de la porción intracapsular; tendón del supraespinoso íntegro; fractura subcondral no reciente de la glenoides izquierda (*Fig. 3*).

Tres días después, se practica electromiografía que reporta: lesión del plexo braquial izquierdo del tipo axonotmesis en el nivel de troncos primarios. Polineuropatía de tipo desmielinizante segmentaria leve.



Figura 5. Inmovilización postquirúrgica del hombro.

Se ingresa para tratamiento quirúrgico el día 15-08-00, con los diagnósticos preoperatorios de síndrome de pinzamiento subacromial izquierdo. A descartar artritis séptica no reciente, subluxación glenohumeral.

Los hallazgos quirúrgicos fueron los siguientes: salida de material seropurulento no fétido de la región subdeltoidea, que se extendía a la zona subpectoral, encontrándose tendón del bíceps braquial con lesión parcial, así como zonas de necrosis en la zona subacromial con salida de líquido seropurulento, la cápsula articular se encuentra limpia, y la cabeza humeral se encuentra subluxada sin datos de lesiones cartilaginosas, ni infección (*Fig. 4*).

Se le realiza lavado quirúrgico y desbridamiento de las zonas con infección, se plica la cápsula y se cierra previo lavado.

Se envía cultivo el cual reporta enterococo no hemolítico y positividad del Gram.

Se continúa tratamiento con antibioticoterapia por 7 días, con ceftazidima 1 g IV cada 8 h, inmovilización de hombro y curación seca de la herida diariamente (*Fig. 5*).

El estudio histopatológico reporta tejido formado por piocitos, hiperplasia de células sinoviales con atipia inflamatoria intensa. Se egresa y se continúa manejo por la consulta externa. Quince días después se encuentra aún con dolor postquirúrgico, se retiran puntos, herida sin datos de infección, se procede a inicio de rehabilitación pasiva y se cita al mes.

Actualmente se encuentra con arcos de movilidad completos y sin dolor.

Discusión

La artritis séptica del hombro no es común, numerosos artículos sobre artritis séptica reportan incidencia en el hombro entre el 3 y el 12%. En un estudio realizado por Leslie y colaboradores el diagnóstico de artritis séptica del hombro fue difícil de realizar ya que todos los pacientes inicialmente tuvieron dolor y disminución en el rango de movilidad, pocos tuvieron signos locales de infección y la mayoría fueron inicialmente diagnosticados como bursitis o tendinitis del hombro. En algunos no se sospechó el diagnóstico correcto por más de un mes y éste fue confirmado por aspiración; en algunos pacientes el diagnóstico se confirmó hasta los 6 meses.¹¹

El presente caso de difícil diagnóstico, resultó ser una infección subdeltoidea del hombro, en el que los estudios clínicos y de imagen convencionales no reportaron datos de infección.

Otros autores coinciden en que la mayoría fueron inicialmente diagnosticados como bursitis o tendinitis del hombro, y en uno de tres el diagnóstico correcto no fue sospechado por más de un mes y éste fue confirmado por aspiración; en otros pacientes el diagnóstico se confirmó hasta los 6 meses o más.¹²

Ward y Eckardt señalan 4 casos de abscesos de las bolsas subacromial o subdeltoidea; de los 4 pacientes, 3 mostraban enfermedades crónicas y debilitantes y en ellos los

abscesos en las bolsas coexistieron con piartrosis glenohumeral leve en fase de resolución, identificada con medios clínicos. En los 4 pacientes los signos o síntomas de dichos abscesos fueron mínimos.¹⁵

Leslie y colaboradores sostienen que la infección del hombro se puede confundir con bursitis, o tendinitis a los cuales en ocasiones se aplica esteroides intraarticulares, sin embargo no está documentado si la infección ya existía o fue secundaria a la aplicación de esteroides.¹²

En nuestro caso como en otros la sedimentación globular no fue requerida por no presentar datos clínicos de infección, la cuenta de leucocitos fue normal, y las radiografías no sugirieron infección. Nosotros no estábamos seguros que los síntomas sugirieran una infección, sin embargo tenía datos de lesión del manguito rotador y de pinzamiento, ya que la resonancia magnética que presentaba sugería ruptura completa del supraespinoso, lesión de Bankart, de Hill- Sachs y no dio el diagnóstico de infección subdeltoidea, sin embargo Berquist, Tehranzadeh y De Boeck señalan la utilidad de la RMN para detectar esta patología,^{3,14} pero es un método poco accesible, muy caro y que requiere mucho tiempo para realizarlo. Con la incorporación de los ultrasonidos como sistema diagnóstico en los hombros dolorosos y el aparato locomotor siendo ésta una técnica válida, sencilla, barata, cómoda y de gran utilidad para el paciente ya que al realizarse en tiempo real permite el estudio dinámico de las estructuras, así como un abordaje controlado y con guía anatómica de las mismas, reportándose una especificidad y sensibilidad del 90%.^{2,5}

El antecedente de diabetes mellitus y la punción terapéutica para aplicar esteroides, debe tomarse en cuenta, sin poder comprobar que fueran la causa de la infección.

El ultrasonido mostró integridad del manguito rotador y datos de infección no reciente intra y extraarticular y luxación glenohumeral. Al realizar la cirugía del enfermo se confirmó la integridad del manguito rotador, no había lesión de Hill- Sachs, ni de Bankart, se encontró una infección subdeltoidea no reciente con absceso y la articulación glenohumeral limpia y con subluxación inferior, que se resolvió al momento de la cirugía.

El presente caso fue presentado por su comportamiento inespecífico de infección y que debe tenerse en cuenta este diagnóstico en la sintomatología del hombro doloroso.

Bibliografía

1. Aguado MP, Richi A. Artritis aguda, diagnóstico y tratamiento. *Jano especial servicio de reumatología hospital la Paz*. Madrid 1997; 53(1222): 49.
2. Aguilar HE, Gil VS. Una mujer con dolor de hombro, caso clínico. *Rev Esp Reum* 2000; 27(2): 71-3.
3. Berquist TH, Brown MF, et al. Magnetic resonance imaging. Application in musculoskeletal infection. *Magn Reson Imag* 1985; 3: 219.
4. Biundo JJ. Regional rheumatic pain syndromes. *Primer on the rheumatic diseases*, 10 ed. Atlanta Arthritis Foundation, 1993; 277-87: 29-33.
5. Chavarría EL. Ultrasonografía de hombro. <http://www.colegus.com/resúmenes/textos/osteom1.htm>

6. Celeste PM. Enfermedades reumáticas extraarticulares. www.sobreenfrenamiento.com/PubliCE/Contenido/Kinesiologiadeldeporte/hombrodoloroso
7. van der Heijden CJM, van der Windt DAW, et al. Steroid injections for shoulder disorder; a systematic review of randomized clinical trials. *British Journal of General Practice* 1996; 46: 309.
8. Clemente C. *Gray's Anatomy of the human Body*. 5th ed. Philadelphia: Lea & Febiger, 1985.
9. De Boeck H, et al. Pyomyositis of the adductor muscles mimicking an infection of the hip. Diagnosis by magnetic resonance imaging: A case report. *J Bone Joint Surg* 1994; 76A: 747-50.
10. Fernández PA, Serafín CJ, García-LA. Eficacia clínica de las infiltraciones con esteroides. Sección de Reumatología. Hospital Universitario Virgen del Rocío Sevilla. Correspondencia: Dra. A.M. Fernández. Marqués de Paradas 17 2.º A. 41001 Sevilla. Manuscrito recibido el 19-9-1997 y aceptado el 17-9-1998. *Rev Esp Reum* 1998; 25: 361-370.
11. Gelberman RH, Jaysanker M, Austerlitz MS. Pyogenic arthritis of the shoulder in adults. *J Bone and Joint Surg* 1980; 62-A: 550-53.
12. Leslie BM, Harris JM. Septic arthritis of shoulder in adults. *J Bone Joint Surg* 1989; 71A,(10): 1516-1522.
13. Rockwood CA Jr, Matzen FA. *Hombro*, segunda edición, México, Editorial McGraw-Hill Interamericana 2000; 2: 1191-1199.
14. Tehranzadeh J, Wang F, et al. Magnetic resonance imaging of osteomyelitis. *Crit Rev Diagn Imaging* 33: 495-534.
15. Ward WG, Eckardt JJ. Subacromial/subdeltoid bursa abscesses: an Overlooked diagnosis. *Clin Orthop* 1993; 288: 189-194.

