

## Reporte de caso

## Cirugía de mínima invasión en artroplastía total de cadera. Revisión de 36 casos

José Dolores García-Juárez,\* Pedro Antonio Bravo-Bernabé,\*\* Antonio García-Hernández,\*\*  
Óscar E Dávila-Sheldon,\*\*\* Giovanni Correa-Domínguez\*\*\*\*

Hospital General de México

**RESUMEN. Introducción:** En la actualidad se ha desarrollado el abordaje que disminuye considerablemente la longitud en la incisión de piel; ha originado controversias en cuanto a las ventajas que ofrece. **Objetivo:** Analizar la evolución postoperatoria inmediata basado en los siguientes parámetros: tiempo de cirugía, pérdida de sangre, dolor postoperatorio. Presentar las complicaciones encontradas. **Material y métodos:** 36 pacientes con edad promedio de 48 años, con diagnóstico de coxartrosis grado IV, se les realizó artroplastía total no cementada en 24 pacientes y artroplastía total híbrida en 12, se realizó la valoración clínica preoperatoria de Harris, abordaje lateral en todos los casos, incisión inicial de 6 cm (100%). **Resultados:** Incisión terminal de 6.5 cm 26 pacientes (72.22%), incisión terminal de 7 cm 10 pacientes, como complicaciones: necrosis de las comisuras de la herida 12 pacientes, necrosis superficial de los bordes de la herida 10 pacientes, no hubo infección de las heridas, tiempo promedio de cirugía no cementadas 65 minutos, híbridas 80 minutos, sangrado transoperatorio promedio 150 ml. Dolor postoperatorio promedio 3 escala de EVA, complicaciones transoperatorias: realización de neoacetábulo en un caso, falsa vía del componente femoral un caso. **Conclusión:** El abordaje de mínima invasión en el reemplazo total de cadera está indicado en pacientes con características especiales, es menos invasivo, es seguro, con sangrado mínimo, me-

**SUMMARY. Introduction.** A new approach has been developed recently that considerable decreases the size of the skin incision and that has led to controversy around the advantages it offers. **Objective.** To analyze the immediate postoperative course of patients considering the following parameters: operative time, blood loss, postoperative pain. To report the complications that occurred. **Material and methods.** Thirty six patients, with a mean age of 48 years, with a diagnosis of grade IV coxarthrosis. Twenty-four patients underwent uncemented total hip arthroplasty, and 12 total hybrid hip arthroplasty. The preoperative Harris clinical assessment was applied and a lateral approach was used in all cases. The initial incision was 6 cm long (100%). **Results.** The final incision was 6.5 cm in 26 patients (72.22%), 7 cm in 10 patients. Necrosis of wound commissures occurred in 12 patients, superficial necrosis of wound margins in 10 patients; no wound infections were reported. The mean operative time was 65 minutes for uncemented hips and 80 minutes for hybrid hips. Mean intraoperative bleeding was 150 ml. Mean postoperative pain was 3 in the VAS. Complications included performing a neo-acetabulum in one case, and a false passage of the femur component in one case. **Conclusion.** The minimally invasive approach for total hip replacement is indicated for patients with special characteristics. It is less invasive, safe, involves minimal bleeding, shorter operative time, and is reproduc-

\* Coordinador del Módulo de Cirugía Articular.

\*\* Consultor Técnico del Servicio de Ortopedia.

\*\*\* Médico adscrito al Módulo de Cirugía Articular.

\*\*\*\* Cirujano Ortopedista Graduado del Hospital General de México.

Hospital General de México.

Dirección para correspondencia:

Dr. José Dolores García-Juárez

Hospital General de México Servicio de Ortopedia U-106, Dr. Balmis Núm. 148 Col. Doctores C. P. 06720 México D.F.

Tel. 2789-2000 EXT. 1040

nos tiempo de cirugía y reproducible, además ofrece beneficio significativo en el postoperatorio inmediato comparado con la incisión tradicional, ya que el dolor es menor y la movilidad se recupera más rápido.

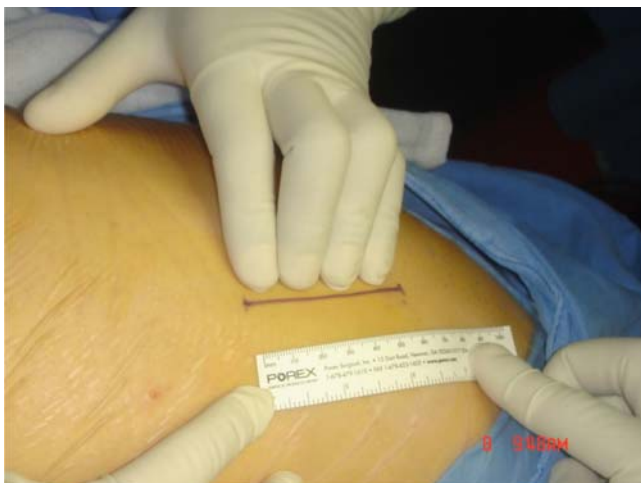
**Palabras clave:** mínima invasión, abordajes cadera.

ible. Moreover, it offers significant benefits during the immediate postoperative period when compared with the standard incision, since it involves less pain and mobility is resumed sooner.

**Key words:** minimal invasion, approaches to the hip.

## Introducción

En los últimos años se ha realizado un refinamiento en el abordaje clásico de la artroplastía total de cadera primaria, este cambio está representado por un acortamiento drástico en la incisión de la piel, múltiples estudios así lo han reportado tanto en el abordaje posterior como en el abordaje lateral, todo con el fin de encontrar una menor morbilidad en este procedimiento, por lo que los parámetros que se han tomado como medida son: el tiempo quirúrgico, pérdida de sangre, requerimiento de medicamentos para el dolor postoperatorio, la estancia hospitalaria y el tiempo de recuperación,<sup>1-4</sup> así mismo se han evaluado la orientación de los componentes y las complicaciones que con esta técnica se pueden presentar, el concepto de mínima invasión en algunas publicaciones se ha determinado como incisión de la piel en un rango de 6 a 11 cm (*Figura 1*). Aún existe controversia si esta técnica de mínima invasión ofrece beneficios al paciente en comparación a la incisión tradicional, en la literatura ortopédica aún no existen estudios que den soporte de la superioridad clínica de este abordaje.<sup>5</sup> Las indicaciones que se encuentran descritas para esta técnica son artroplastía total de cadera primaria en pacientes de complexión delgada, caderas sin variación anatómica. Está contraindicada en pacientes obesos, en caderas displásicas, en pacientes con osteotomías previas de cadera, en cirugía de revisión. En algunas técnicas



**Figura 1.** Abordaje lateral con incisión inicial de 6 cm.

que se han descrito se menciona el uso de instrumental especial, sin embargo igualmente se describe su realización con instrumental convencional de rutina. También se encuentra descrita la técnica de dos incisiones,<sup>1</sup> sin embargo esta técnica además de que requiere uso de intensificador de imágenes también requiere de instrumental especial, el uso de una o dos incisiones es a gusto y manejo de la técnica por el cirujano, en el presente estudio se utilizó la técnica de una incisión en el abordaje lateral por donde se colocan los dos componentes (*Figura 2*) todas realizadas por el mismo cirujano.

El objetivo de este estudio es analizar las indicaciones para el abordaje de mínima invasión en la artroplastía total de cadera, analizar la evolución postoperatoria inmediata basado en los siguientes parámetros: tiempo de cirugía, sangrado transoperatorio, dolor postoperatorio y orientación de los componentes, así mismo analizar las complicaciones que se presentaron en la realización de esta técnica.

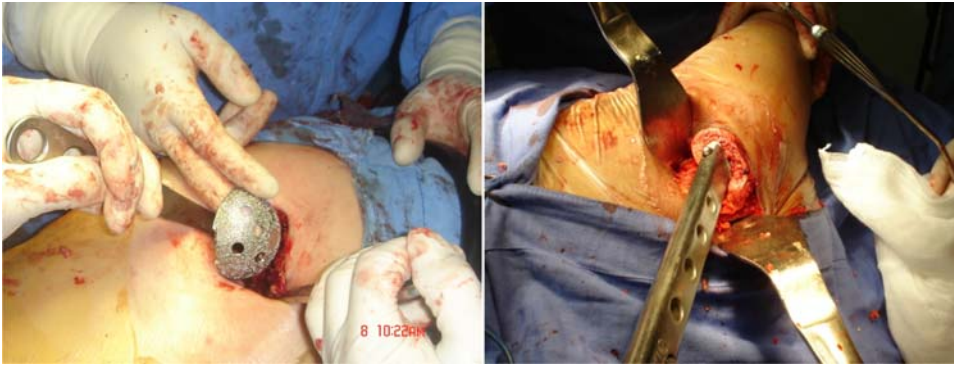## Material y métodos

Es un estudio retrospectivo que se realizó en el Servicio de Ortopedia del Hospital General de México de Enero de 2004 a Junio de 2005. Con un total de 36 pacientes (100%), 24 hombres (66.66%) y 12 mujeres (33.33%), con un período de seguimiento mínimo de 3 meses y máximo de 17 meses con un promedio de 8 meses, con edad mínima de 22 años y máxima de 58 años y un promedio de 37 años. Ajustándose a los siguientes criterios de Inclusión: todos con diagnóstico de coxartrosis grado IV, todos propuestos para artroplastía total de cadera no cementada o híbrida, todos con articulación de la cadera sin deformidad displásica, complexión delgada y en su peso ideal o menor al 10% de sobrepeso.

Los criterios de exclusión fueron: cirugías de cadera previa, pacientes con sobrepeso por arriba del 10%, pacientes con enfermedad displásica de la cadera.

Los criterios de eliminación fueron: pacientes en quienes se tuvo que ampliar el abordaje durante el transoperatorio, pacientes que no acudieron a control subsecuente en los primeros dos meses. Pacientes que no llevaron el programa de rehabilitación física.

Fueron registrados sus datos en hojas de recolección de datos tomando los siguientes parámetros: edad, sexo, peso, diagnóstico primario y secundario, calidad ósea, fecha de ci-



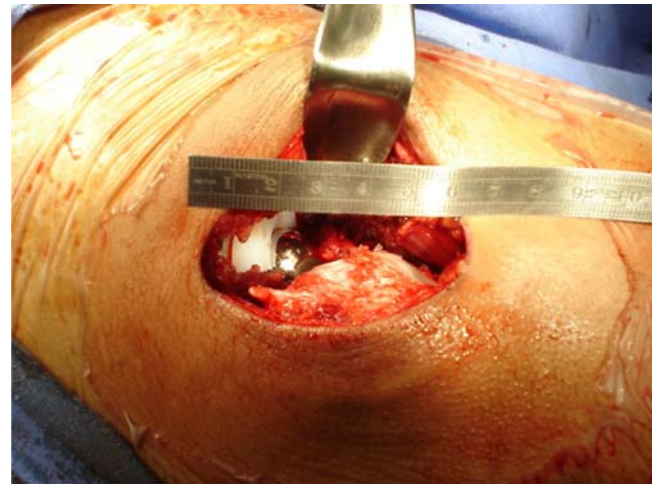
**Figura 2.** Izquierda: Separación con instrumental convencional para la colocación de la copa acetabular. Derecha: Inicio de la preparación femoral.

rugía, cirugía programada, cirugía realizada, abordaje empleado, sangrado transoperatorio, transfusión transoperatoria, sangrado postoperatorio, longitud inicial de la incisión, longitud terminal de la incisión, cambios de coloración de los bordes de la piel, inicio de apoyo parcial a la marcha con uso de andadera, inicio de apoyo total a la marcha con uso de andadera, reincorporación a sus actividades cotidianas, valoración preoperatoria con la escala de Harris, valoración postoperatoria con la escala de Harris a las ocho semanas.

### Resultados

Se obtuvieron 36 caderas en 36 pacientes que se ajustaron a los criterios de inclusión. Artroplastía total no cementada en 24 pacientes (66.66%) y total híbrida en 12 (33.33%) pacientes, en cuanto al peso todos fueron de complejidad delgada, 30 pacientes (83.33%) estuvieron en su peso ideal o por debajo de él, 6 pacientes (16.33%) presentaron menos del 10% de sobrepeso. De acuerdo a la calidad ósea el 100% de pacientes se encontraron entre grado 4 a 6 de Sing. Con una clasificación promedio preoperatoria según Harris de 24 puntos con un rango mínimo de 19 y máximo 30. En cuanto la longitud de la incisión: en 26 pacientes (72.22%) la incisión inicial fue de 6 cm, en 10 pacientes (27.77%) la incisión inicial fue de 6.5 cm.

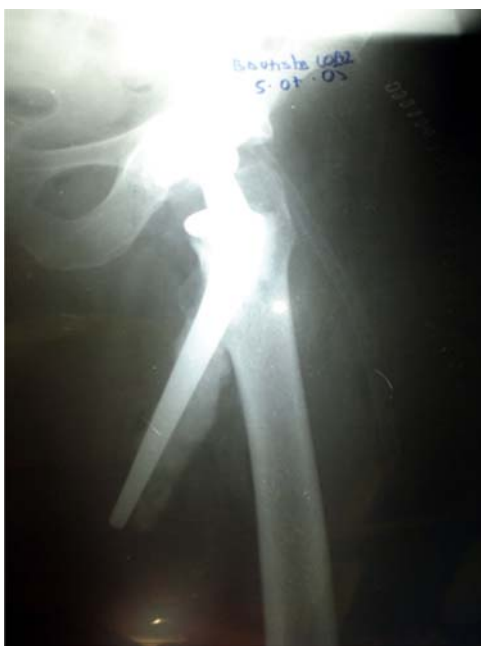La incisión terminal fue en 20 pacientes (55.55%) de 7.5 cm (Figura 3) en 10 pacientes (27.77%) de 7 cm y en 6 pacientes (16.66%) la incisión terminal fue de 6.5 cm. Sangrado transoperatorio fue de mínimo de 100 ml y máximo de 250 ml con un promedio de 150 ml. En todos los pacientes la disección fue hecha con electrobisturí, el abordaje empleado fue lateral tipo Hardige en el 100% de los casos, en ningún caso se realizó transfusión transoperatoria ni en el postoperatorio. El tiempo quirúrgico fue para la total no cementada mínimo de 50 minutos y máximo de 75 minutos con un promedio de 65 minutos, para las híbridas mínimo de 65 minutos y máximo de 90 minutos con un promedio de 80 minutos, en el 80% de los pacientes se empleó canalización para drenaje al vacío y en el 20% restante no se empleó ningún tipo de canalización para drenaje, al final de la cirugía en 12 pacientes (33.33%) hubo necrosis en el punto de unión de los bordes de la herida y en 10 pacientes (27.77%) se presentó necrosis superficial de los bordes de la



**Figura 3.** Imagen con la prótesis total ya colocada, incisión inicial de 6 cm.

herida a las 48 horas, el dolor postoperatorio se presentó en mínimo de 2 en la escala visual análoga (EVA) y máximo de 5 con un promedio de 3 puntos de la EVA. En la revisión de la orientación del componente acetabular en todos los casos se alcanzó la inclinación de 40 a 50°, el componente femoral sólo uno estuvo mal orientado y fue la complicación que se presentó. El inicio de la marcha con apoyo parcial con uso de andadera se inició a las 48 horas de la cirugía en 28 pacientes (77.77%). El resto de los pacientes iniciaron apoyo parcial con uso de andadera a las 72 horas y con apoyo total y uso de andadera a las dos semanas el 100% de los pacientes, igualmente cambiaron a uso de bastón a las 8 semanas. Clínicamente a las 8 semanas los pacientes presentaron según la escala de Harris una puntuación promedio de 90 puntos. En cuanto a las complicaciones presentadas fueron formación de neoacetábulo en la región superolateral en un paciente (2.77%), causado por el cirujano al no identificar la posición del acetábulo anatómico, esta complicación se solucionó durante el transoperatorio colocando un injerto de cabeza femoral para formar el acetábulo y dar cobertura a la copa, otra complicación fue formación de falsa vía en la inserción del vástago femoral cementado en un paciente (2.77%) por lo que la paciente tuvo que ser reintervenida para su recolocación el mismo día (Figura 4).





**Figura 4.** Imagen con falsa vía en la colocación del componente femoral por técnica mínima invasiva.

## Conclusión

El abordaje de mínima invasión que actualmente ha sido la moda en todo tipo de cirugía, también en la ortopedia ha encontrado sus aplicaciones como en la artroscopia y artroplastías de rodilla y cadera, la cual en estos dos últimos procedimientos ha disminuido considerablemente el tamaño de las incisiones. Y se ha reportado en la literatura un margen de 6 a 11 cm<sup>6-8</sup> para considerar abordaje mínimo invasivo y es una técnica que ha cobrado mucho auge aun por los mismos pacientes que en la actualidad se mantienen informados y ellos mismos solicitan información o directamente piden ser operados con abordaje mínimo invasivo, sin embargo debemos de conocer qué pacientes pueden ser candidatos a esta técnica, está bien establecido en la literatura las características que debe reunir el paciente para el desarrollo de esta técnica como son: pacientes delgados, poco musculosos y sin rigidez articular, también se menciona la experiencia que debe de tener el cirujano para la realización de este procedimiento.<sup>4,6</sup> En estudios realizados en el ámbito internacional hay reportes en los que se menciona que no existe ninguna ventaja en cuanto al abordaje tradicional como lo hace Ogonda y cols.<sup>8</sup> en Musgrave Park Hospital en el Reino Unido, en el que reporta 219 caderas operadas en el que se realizó una incisión de menos de 10 cm comparada con la estándar de 16 cm, todas realizadas por un mismo cirujano y su reporte indica que en el postoperatorio no hubo diferencias significativas en cuanto al hematocrito postoperatorio, requerimientos de transfusión sanguínea, niveles de dolor y uso de analgésico. Sin embargo Wohlrab y cols.<sup>9</sup> en Wittenberg Halle, en un es-

tudio realizado en 27 pacientes con técnica de mínima invasión vía anterolateral con una sola incisión reporta grandes ventajas en la fase temprana de rehabilitación y menciona que puede atribuirse al bajo daño transoperatorio de los tejidos blandos y especialmente al daño muscular. Todo esto reportado con el fin de enfrentar menor morbilidad al paciente.<sup>10</sup> Así mismo Berger y cols.<sup>1</sup> en el Departamento de Cirugía Ortopédica del Rush Medical Collage en Chicago IL. reportan en su estudio ventajas como: caminar a las 24 horas de la cirugía, tiempo para abandonar las muletas al 6º día y manejar y regresar al trabajo al 10º día, caminar media milla a los 16 días. En cuanto a la técnica se ha citado que se puede realizar con equipo especial que va desde el uso del intensificador de imágenes, separadores especiales con luz integrada así como el uso del navegador.<sup>2,3,7,11,12</sup> Y las contraindicaciones para la realización de esta técnica como son: displasia del acetábulo, caderas anquilosadas, cirugías previas de osteotomías femorales o artrodesis, presencia de material de osteosíntesis y obesidad.<sup>4</sup> En cuanto al estudio que presentamos podemos concluir que estuvo bien indicada la cirugía ya que el 83.33% de los pacientes estuvieron en su peso ideal o por debajo de él y el 16.33% presentaron menos del 10% de sobrepeso. El tiempo promedio de cirugía estuvo para la total no cementada en 65 minutos y para la híbrida en 80 minutos, ambos promedios se encuentran en rango de reporte acorde a la literatura internacional, en cuanto al sangrado el promedio fue de 150 ml y en ningún caso se necesitó la transfusión de sangre o sus derivados, por lo que en relación al tiempo quirúrgico y sangrado consideramos una ventaja al emplear este abordaje. En cuanto al dolor postoperatorio se mantuvo en promedio en el grado 3 de la escala visual análoga por lo que se controló con analgésicos convencionales, en cuanto a la valoración de la orientación del componente acetabular el promedio se mantuvo entre los 40 y 50°. Así mismo se logró una rehabilitación temprana con inicio de la marcha con uso de andadera las 48 horas en el 77.77% de los casos. Sin embargo se presentaron complicaciones que se puede decir que para la realización de la artroplastía total de cadera son graves como es la realización de un neoacetábulo en la región superoexterna donde fue implantada la copa no cementada y reorientada teniendo que colocar injerto de cabeza femoral para reparar el daño de falta de cobertura, así mismo en un paciente se realizó falsa vía en la colocación del vástago femoral cementado. Estas dos complicaciones que se presentaron son las complicaciones que se encuentran reportadas y que forman parte de la curva de aprendizaje para el cirujano que decide iniciar la mínima invasión, ya que son incisiones muy pequeñas que son verdaderas ventanas por las que se tiene que mirar y colocar el implante. Consideramos que la técnica de mínima invasión tiene ventajas pero quizás en la actualidad se debe encontrar el justo medio en cuanto al tamaño sin exponer a riesgos al paciente.

**Bibliografía**

1. Berger RA, Jacobs JJ, Meneghin RM: Rapid rehabilitation and recovery with minimal invasive total hip arthroplasty. *Clin Orthop Relat Res* 2004; (429): 239-47.
2. Sherry E, Egan M: Minimal invasive surgery for hip replacement: a new technique using the NILVAV hip system. *ANZJ Surg* 2004; 74(4): 287-8.
3. Wahrburg J, Kerschbaumer F: Thoughts on the use of mechatronic implantation aids in minimal approaches in hip prosthesis. *Orthopade* 2000; 29(7): 650-7.
4. Hartzband MA: Posterolateral minimal incision for total hip replacement: technique and early results. *Orthop Clin North Am* 2004; 35(2): 119-29.
5. Rittmeister M, König DP, Eysel P: Minimally invasive approaches to hip and knee joints for total joints replacement. *Orthopade*. 2004; 33(11): 1229-35.
6. Pasa L, Hart R, Muzik V: Arthroscopy of the hip joint. *Acta Chir Orthop Traumatol Cech* 2005; 72(1): 16-21.
7. Rittmeister M, Peters A: A posterior mini-incision for total hip arthroplasty results of 76 consecutive cases. *Z Orthop Ihre Grenzgeb* 2005; 143(4): 403-11.
8. Goldstein WM, Branson JJ, Berland KA, Gordon AC: Minimal-incision total hip arthroplasty. *J Bone Joint Surg Am* 2003; 85-A Suppl 4: 33-8.
9. Weise M, Rubenthaler F, Willburger RE: Early results of endoscopic trochanter bursectomy. *Int Orthop* 2004; 28(4): 218-21.
10. De la Fuente M, Ohnsorge JA, Bast P, Wirtz DC, Redermacher K: Minaro-new approaches for minimally invasive roentgen image based hip prosthesis revision. *Biomed Tech (Berl)*. 2002; 47 Suppl 1 Pt 1: 44-6.
11. Goldstein WM, Branson JJ: Posterior-lateral approach to minimal incision total hip arthroplasty. *Orthop Clin North Am* 2004; 35(2): 131-6.
12. Nogler M: Navigated minimal invasive total hip arthroplasty. *Surg Technol Int* 2004; 12: 259-62.
13. Howell JR, Masri BA: Minimally invasive versus standard incision anterolateral hip replacement: a comparative study. *Orthop Clin North Am* 2004; 35(2): 153-62.
14. Ogonda L, Wilson R, Archbold P, Lawlor M: A minimal-incision technique in hip arthroplasty does not improve early postoperative outcomes. A prospective, randomized, controlled trial. *J Bone Joint Surg Am* 2005; 87(4): 701-10.
15. Wohlrab D, Hagel A: Advantages of minimal invasive total hip replacement in the early phase of rehabilitation. *Z Orthop Ihre Grenzgeb* 2004; 142(6): 685-90.

