

## Caso clínico

*Coxa saltans* medial en artroplastía total de cadera. Reporte de un caso.

Felipe Gómez García\*

Centro de Cirugía Ortopédica de Alta Especialidad del Hospital Ángeles Mocol

**RESUMEN.** La *coxa saltans* o *cadera en resorte*, en sus variedades medial y lateral es un síndrome bien conocido en la patología ortopédica coxo-femoral; la variedad medial es menos frecuente y su presentación después de una artroplastía total de cadera (ATC) es más bien rara. A menudo esta alteración se confunde con el dolor crónico de la ingle después de ATC. En esta comunicación se presenta un caso típico de cadera en resorte en terreno de una ATC y sirve para reconocer las diferencias clínicas entre las dos entidades, haciendo una descripción de los signos y síntomas que las caracterizan. Con la finalidad de fundamentar la etiopatogenia, el diagnóstico y tratamiento, se hacen algunas consideraciones anatómicas acerca de las variantes de inserción del complejo músculo-tendinoso del iliopsoas, sus relaciones con la cápsula articular y la bursa iliopectínea. También se revisa el papel que juega el mal posicionamiento de los implantes en esta entidad y se discute la utilidad de diversos métodos auxiliares de diagnóstico y tratamiento.

**Palabras clave:** *coxa saltans*, cadera, artroscopía, dolor, articulación, bursa, implante.

**ABSTRACT.** *Coxa saltans* or *snapping hip*, in its internal and external varieties, is a well-known syndrome in the coxofemoral orthopedic pathology. The internal variety is less frequent and is rather unusual after a total hip arthroplasty (THA). This disorder is often times mistaken with chronic groin pain after a THA. This paper describes a typical case of snapping hip in the setting of THA and helps recognize the clinical differences between both entities, with a description of the signs and symptoms that characterize them. In order to support the etiology and pathogenesis, the diagnosis and treatment, we include anatomical considerations concerning the variants of the iliopsoas musculo-tendinous complex attachment, its relations with the articular capsule and the iliopectineal bursa. The role of implant malpositioning in this entity is reviewed and the usefulness of various diagnostic and treatment methods is discussed.

**Key words:** *coxa saltans*, hip, arthroscopy, pain, joint, bursa, implant.

**Introducción**

La *coxa saltans*, también conocida como «Cadera en resorte», es un síndrome caracterizado por un «chasquido» en ocasiones doloroso y/o audible en la cadera, que

**Nivel de evidencia: IV (Act Ortop Mex, 2010)**

\* Director de la Clínica de Cadera del Centro de Cirugía Ortopédica de Alta Especialidad del Hospital Ángeles Mocol. México D.F.

Dirección para correspondencia:  
Dr. Felipe Gómez García  
Gobernador Ignacio Esteva Núm. 107-003, San Miguel Chapultepec.  
México D.F. C.P. 11850.  
E-mail: sla@prodigy.net.mx

puede o no ser provocado espontáneamente por el paciente y se presenta en dos variedades. La más frecuente es la variante lateral que se ocasiona por el deslizamiento súbito del borde posterior de la banda iliopsoas o del borde anterior del glúteo mayor cuando se desplazan repentinamente sobre el trocánter mayor al efectuar un cierto movimiento de la cadera.<sup>1</sup> Otra menos frecuente es la variante medial, que se manifiesta cuando ocurre un deslizamiento súbito del tendón del músculo iliopsoas sobre la región anterior de la cabeza femoral o la cápsula articular, la eminencia iliopectínea o sobre una artroplastía de cadera.<sup>1-3</sup> Esta última variedad puede ser tratada en forma conservadora o quirúrgica, tanto en forma abierta<sup>4,5</sup> como endoscópica.<sup>6</sup> Se debe resaltar que prácticamente no hay reportes de *Coxa Saltans* medial después de una artroplastía total de cadera (ATC) y es por esto que consideramos justificada la presentación de este caso.

## Presentación del caso

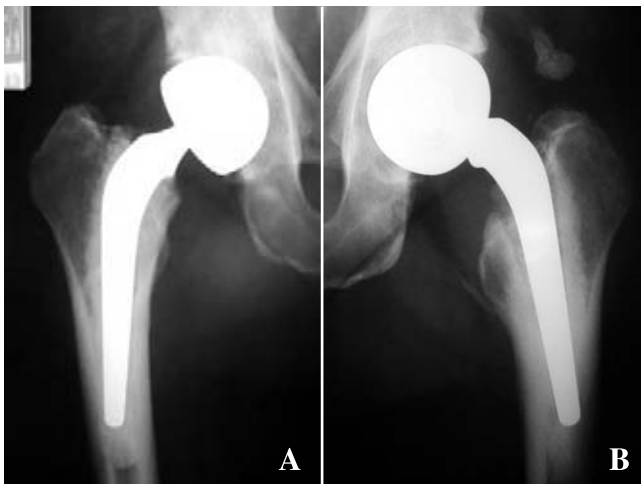
**Antecedentes:** Se trata de un paciente masculino de 64 años de edad, de profesión actor, con antecedentes heredo-familiares sin ninguna relación con el padecimiento actual. Practicó deportes de contacto y equitación durante la juventud y parte de la vida adulta; por razones profesionales realizó actuaciones en las cuales recibía constantemente golpes de magnitud variable en diversas partes del cuerpo. No refiere haber padecido enfermedades graves durante toda la vida y actualmente se puede considerar orgánicamente sano. Los antecedentes directamente relacionados con el padecimiento actual es que a los 59 años de edad se establece el diagnóstico de enfermedad articular degenerativa generalizada con afectación principalmente en ambas caderas y columna vertebral lumbar. A los 61 años se somete a artroplastía total de ambas caderas con prótesis tipo Charnley y acetábulos bipolares con un mes de diferencia entre cada cirugía (*Figuras 1-A y 1-B*). Aproximadamente 3 meses después de la artroplastía del lado izquierdo, sin causa aparente se presenta el primer evento de *coxa saltans* medial al ir caminando. A partir de esta fecha y siempre durante la marcha, se empiezan a presentar eventos caracterizados por una sensación intempestiva de un «chasquido» en la ingle, acompañado de dolor, en ocasiones tan intenso que le hacía caer. El dolor se irradiaba a la región anterior del muslo y persistía en forma sorda por varias horas. La presentación de estos eventos se hizo cada vez más frecuente por lo que decidió someterse a una revisión médica.

**Exploración física:** Talla 1.85 metros, 105 kilos de peso. Marcha tipo Duchenne-Trendelenburgh bilateral, con predominio izquierdo. En esta cadera existía una severa limitación en la movilidad articular con los siguientes rangos de movilidad: rotación lateral (0 gra-

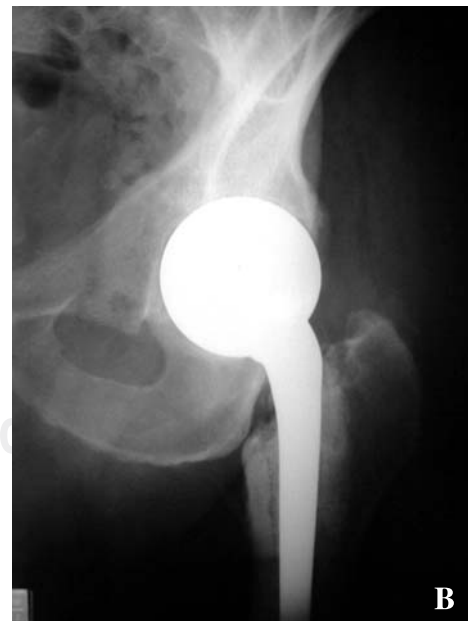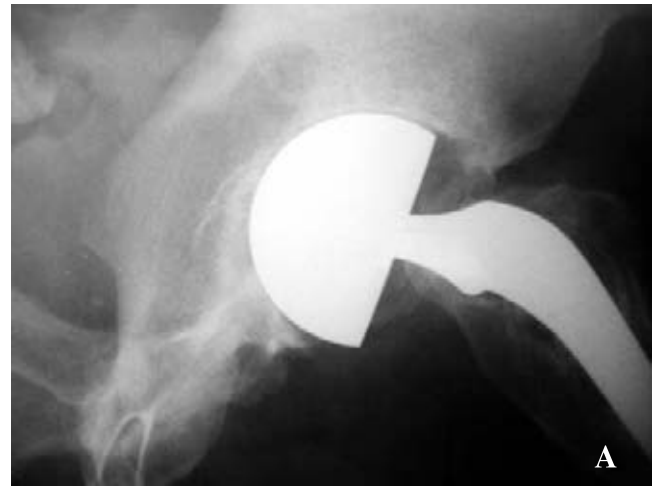
dos), flexión 90 grados,  $-5^{\circ}$  de extensión,  $10^{\circ}$  de abducción y  $5^{\circ}$  de aducción. Refería moderado dolor a la movilización forzada en todos los arcos de movilidad. Las maniobras efectuadas para tratar de replicar el «chasquido» no se pudieron producir durante el examen. El resto de la exploración no revistió ningún interés para la presentación del caso.

**Radiología:** Las radiografías oblicuas obturatriz y alar de pelvis se muestran en las *figuras 2-A y 2-B*. También se presenta una radiografía antero-posterior (AP) de la región metafisiaria del extremo femoral proximal izquierdo (*Figura 3-A*) y una bursografía iliopectínea en proyección AP. (*Figura 3-B*).

**Tratamiento:** El caso fue resuelto mediante sección completa del tendón del iliopsoas a través de la vía ventro-medial descrita por Ludloff en 1908.<sup>7</sup>



**Figura 1.** Las figuras 1-A y 1-B muestran proyecciones AP de ambas prótesis. Observe que ambos vástagos se encuentran en posición vara, el derecho en retroversión. El componente acetabular izquierdo (Figura 1-B) se encuentra en franca anteversión.



**Figura 2.** En estas radiografías las proyecciones alar (Figura 2-A) y obturatriz (Figura 2-B) demuestran la posición vertical y anteverso del componente acetabular izquierda.

**Seguimiento:** A los 4 años con 3 meses después de la tenotomía de iliopsoas se presentan francos signos clínicos y radiográficos de aflojamiento aséptico del vástago femoral, por lo que se sometió a una cirugía de recambio. Es importante mencionar que después de la tenotomía no volvió a presentarse ningún evento de «chasquido», ni tampoco se observó disfunción para la flexión de la cadera.

## Discusión

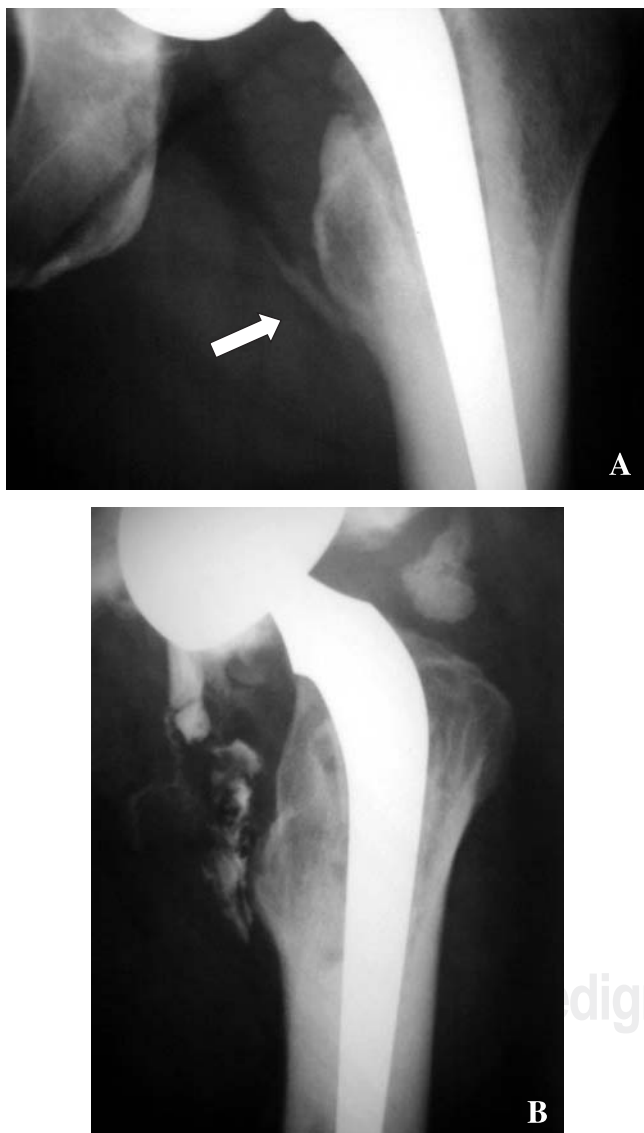El dolor crónico de la ingle después de una ATC es una complicación poco frecuente y aunque no hay suficientes estudios, se piensa que puede presentarse por arriba del 4.3% (12 casos en 280 ATC).<sup>8</sup> La *coxa saltans* medial es to-

davía más rara, por lo que prácticamente no hay literatura al respecto y por lo tanto no se puede tasar su prevalencia.

Existe una confusión entre las entidades de dolor crónico de la ingle y la *coxa saltans* medial verdadera en presencia de la ATC, por lo que pensamos se debe hacer una diferenciación entre ambas. El dolor crónico de ingle después de ATC se manifiesta clínicamente por dolor permanente de diversas magnitudes que puede estar relacionado en forma directa a: una prominencia o mal posicionamiento del componente acetabular, a la presencia de cemento periacetabular, a tornillos excesivamente largos, a un refuerzo acetabular; o indirectamente: a una lateralización excesiva de la prótesis de cadera, a la discrepancia en longitud de las extremidades pélvicas o a un sobreuso.<sup>5</sup> En resumen, mientras que en el dolor crónico de ingle no existe la sensación de «chasquido», en la cadera en resorte medial la principal manifestación clínica es la presencia de un «chasquido» súbito, por lo general doloroso que se presenta sin causa aparente.

Para fundamentar el diagnóstico y tratamiento es necesario establecer algunas consideraciones anatómicas. El músculo iliopsoas es el principal flexor de la cadera y es rotador lateral accesorio, sus fibras corren por detrás del ligamento inguinal, cruzan por delante de la pelvis en la superficie iliopectínea, sobre la cápsula articular y la bursa del iliopsoas. Este trayecto ocurre en un surco que se localiza entre la eminencia iliopectínea (lateralmente) y la espina iliaca antero-inferior (medialmente). Las fibras convergen hasta formar un tendón conjunto que se inserta en el trocánter menor del fémur. Se han descrito dos variaciones de inserción en esta porción músculo tendinosa. En una las fibras que transcurren desde el músculo ilíaco y psoas se dividen a nivel del cuello femoral donde una gruesa fascia separa el tendón conjunto del iliopsoas. En la otra las fibras del ilíaco se continúan cruzando hasta el trocánter menor sin que ocurra ninguna separación en el tendón.<sup>9</sup> A este complejo también se le conoce como «unidad músculo-tendinosa del iliopsoas». La eminencia iliopectínea está separada de estas estructuras músculo-tendinosas por una bursa que yace entre los ligamentos pubofemoral e ilio-femoral.<sup>10</sup> Debe comentarse que aunque el tendón es propiamente extracapsular, si la cápsula ha sido abierta o reseca durante la artroplastía, por este hecho con frecuencia el tendón se puede hacer intraarticular.

La bursitis iliopectínea se ha identificado como una de las entidades responsables de dolor crónico de la ingle.<sup>11</sup> Esta bursa tiene diversas denominaciones y también se le conoce con los nombres de bursa del ilíaco o bursa subpsoas. Es una estructura anatómica bien definida que se limita ventralmente por la porción músculo-tendinosa del músculo iliopsoas y dorsalmente por la eminencia iliopectínea del ilíaco y la cápsula de la articulación coxofemoral. Sus límites llegan hasta la región medial de la eminencia iliopectínea y lateralmente hasta la espina ilíaca antero-inferior. Proximalmente puede alcanzar la fosa ilíaca



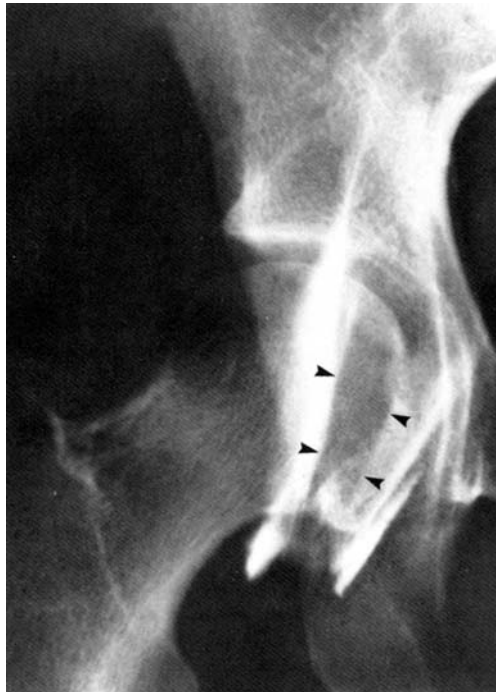
**Figura 3.** La flecha señala en la figura 3-A la calcificación del tendón del músculo psoas-ilíaco que hace suponer un proceso inflamatorio crónico de ese tendón. La figura 3-B muestra la bursografía del iliopsoas en la cual se advierte una severa fibrosis de ese tendón.

ca y distalmente llega hasta el trocánter menor del fémur. Gatch y Green<sup>12</sup> refieren que en el humano es la bursa más grande, pudiendo llegar a medir más de 7 cm de largo x 4 cm de ancho. Una característica especial de esta bursa es que la pared anterior es muy delgada y la cápsula articular, entre los ligamentos ilio y pubofemorales, también es muy tenue. Chandler<sup>13</sup> encontró en sus estudios cadavéricos que en 14% de los casos puede existir una comunicación entre la bursa y la cápsula articular.

El diagnóstico de *coxa saltans* medial por lo general se hace clínicamente, sin embargo puede corroborarse objetivamente el movimiento normal o anormal del tendón del iliopsoas, para lo cual es útil una bursografía del iliopsoas dadas las relaciones anatómicas entre estas estructuras (Figura 4). La técnica de este procedimiento se describe en diversos libros, por lo que no será descrita aquí. Desconocemos si son de utilidad la tomografía axial computada u otras herramientas imagenológicas para acceder al diagnóstico de *coxa saltans* medial en presencia de ATC.

### Comentarios del caso

En el caso que aquí se presenta, el diagnóstico clínico fue muy evidente, ya que el paciente se quejaba de una sensación de un resalto súbito, fugaz y muy doloroso a nivel de la ingle, que se presentaba sin causa aparente durante la marcha, y que en ciertas ocasiones le hizo caer por la intensidad del dolor el cual se continuaba de una manera sorda durante varias horas después del evento.



**Figura 4.** Bursografía normal del tendón del iliopsoas. (Esta bursografía no corresponde al caso que se presenta.)

Desde el punto de vista radiográfico simple llama la atención la presencia de una calcificación del tendón del iliopsoas (Figura 3-A) en el sitio de inserción a nivel del trocánter menor, que nos hace suponer la presencia de un proceso inflamatorio crónico del tendón. En las diversas proyecciones de la cadera (Figuras 2-A y 2-B) es evidente el posicionamiento anómalo de la artroplastía caracterizada por una posición vertical y anteversa del componente acetabular y la colocación vara y retroversa del componente femoral. En este caso el posicionamiento anómalo constituye un obstáculo mecánico que obstruye el adecuado tránsito del tendón por la región pseudocapsular e iliopectínea, por lo que puede atribuirse a este problema la responsabilidad de la sintomatología en el caso que se presenta.

En cuanto a la bursografía (Figura 3-B) debe destacarse una severa fibrosis del tendón del iliopsoas. Por favor compare la imagen anormal del caso contra la que se obtiene en una bursografía normal (Figura 4). Ya se ha repasado la anatomía de la unidad músculo-esquelética del iliopsoas, sin embargo es conveniente subrayar que toda vez que esta unidad está separada de la superficie iliopectínea de la pelvis por la bursa del iliopsoas, este hecho anatómico nos permite utilizar el recurso diagnóstico de la bursografía para estudiar el comportamiento del tendón. La bursografía es un procedimiento sencillo dado el tamaño y localización de la bursa.<sup>14</sup>

Sabemos que para tratar el dolor crónico de la ingle se han usado infiltraciones con xilocaína y esteroides y últimamente se ha propuesto la inyección de toxina botulínica (Toxina botulínica tipo AS(BTX-A)),<sup>15</sup> no obstante no se tiene documentado que sea de utilidad para el tratamiento de la *coxa saltans* medial verdadera. Tendremos que esperar para poder juzgar su utilidad.

En cuanto al tratamiento quirúrgico, la sección completa de la inserción del tendón del iliopsoas es la forma más rápida y sencilla de tratar la *coxa saltans* medial después de una ATC mal posicionada. En el caso que se presenta empleamos una vía de abordaje tipo Ludloff modificado y después de 4 años no hubo recidiva del problema, por lo que puede considerarse como una forma de tratamiento posiblemente definitiva.

### Bibliografía

1. William CA, Cope R J: *Coxa saltans*: The Snapping Hip Revised. *L Am Acad Orthop Surg* 1995; 3: 303-8.
2. Lyons JC: The snapping iliopsoas tendon. *Mayo Clin Proc* 1984; 59: 327-9.
3. Beals RK: Painful snapping hip in young adults. *West J Med* 1993; 149: 481-2.
4. Taher RT, Power RA: Iliopsoas tendon dysfunction as a cause of pain after total hip arthroplasty relieved by surgical release. *J Arthroplasty* 2003; 18(3): 387-8.
5. Lachiewicz PF, KauK JR: Anterior iliopsoas impingement and tendinitis after total hip arthroplasty. *J Am Acad Orthop Surg* 2009; 17(6): 337-44.
6. Ilizaliturri VM Jr, Villalobos FE Jr, Chaidez PA, Valero FS, Aguilera JM: Internal snapping hip syndrome: Treatment by

- endoscopic releases of the iliopsoas tendon. *Arthroscopy* 2005; 21(11): 1375-80.
7. Ludloff K: Zur blutigen Einrenkung der angeborenen Hüftluxation. *Zeitschr Orthop Chir* 1908; 22: 272-6.
  8. Bricteux S, Beguin L, Fessy MH: Iliopsoas impingement in 12 patients with a total hip arthroplasty. *Rev Chir Orthop Reparatrice Appar Mot* 2001; 87: 820-5.
  9. Polster JM, Elgabaly M, Lee H, Klika A, Drake R, Barsoum W: MRI and gross anatomy of the iliopsoas tendon complex. *Skeletal Radiol* 2008; 37: 55-8.
  10. O'Sullivan M, Tai CC, Richards S, Skyrme AD, Walter WL, Walter WK: Iliopsoas tendonitis a complication after total hip arthroplasty. *J Arthroplasty* 2007; 22: 166-70.
  11. Kolmert L, Persson BM, Herrilin K, Ekelund L: Iliopsoas bursitis following total hip replacement. *Acta Orthop Scand* 1984; 55: 63-5.
  12. Gatch WD, Green WT: Cysts of iliopsoas bursa. *Am Surg* 1925; 82: 277.
  13. Chandler SB: The iliopsoas bursa in man. *Anat Rec* 1934; 58: 235.
  14. Harper MC, Schaberg JE, Allen WC: Primary iliopsoas burso-graphy in the diagnosis of disorders of the hip. *Cl Orthop* 1987; 221: 238-41.
  15. Fish DE, Chang WS: Treatment of iliopsoas tendinitis after a left total hip arthroplasty with botulinum toxin type A. *Pain Physician* 2007; 10: 565-71.