

## Caso clínico

## Tratamiento de lesión de tendón rotuliano no reciente. Reporte de caso

Matus-Jiménez J,\* Martínez-Arredondo H\*\*

Hospital General Xoco

**RESUMEN.** La ruptura del tendón rotuliano requiere 15 veces el peso en fuerza para vencer la resistencia del tendón, ocurre generalmente en pacientes de a partir de la segunda década de la vida, no hay diferencia en sexo, el diagnóstico se lleva a cabo con la sintomatología de dolor, incapacidad para los arcos de movimiento, limitación de subir y bajar escaleras, el dolor desaparece a las dos semanas, pero continúa con la limitación de la actividad física, el paciente aprende a realizar sus actividades con esa incapacidad por lo que generalmente no acuden a su tratamiento, por lo que es común que se diagnostique en forma tardía. El tratamiento de éste es difícil ya que el tendón al romperse se acorta y requiere ayuda de un reforzamiento externo o toma de injerto autólogo, utilizando diversas técnicas para su reparación. Se presenta el caso de una paciente que presentó ruptura del tendón rotuliano que acude a su tratamiento después de 6 meses de evolución, aplicando una técnica de Ecker, Lotke y Glazer modificada con aloinjerto de semitendinoso y gracilis. Se inicia con rehabilitación temprana y fortalecimiento del cuádriceps, actualmente con flexión de 110° y extensión de 0°, realiza sus actividades diarias del hogar y laborales ya que es obrera.

**Palabras clave:** tendón, ruptura, rodilla, injerto, reparación.

**ABSTRACT.** A patellar tendon tear needs a force equivalent to 15 times the weight to overcome the strength of the tendon. It usually occurs in patients from their twenties on, regardless of gender. The diagnosis is made based on the symptoms of pain, impaired ranges of motion, and limitation upon climbing stairs. Pain subsides at two weeks but the limitation of physical activity continues and patients learn to carry out their activities with that disability and therefore they do not get treatment, so the diagnosis is usually made late. Treatment is difficult, as the tendon shortens upon being torn and requires an external reinforcement or an autologous graft; various techniques for repair may be used. The case of a patient with patellar tendon tear is presented herein. She sought treatment 6 months later and was treated with the Ecker, Lotke and modified Glazer technique with a semitendinous and gracilis allograft. She underwent early rehabilitation and quadriceps strengthening. She currently has 110° of flexion, 0° of extension and can carry out activities of daily living and work activities, as she is a laborer.

**Key words:** tendon, rupture, knee, graft, reparation.

**Nivel de evidencia:** V (Act Ortop Mex, 2010)

\* Médico adscrito al Hospital General de Xoco.

\*\* Hospital General La Villa de la Secretaría de Salud del Distrito Federal.

Dirección para correspondencia:

Dr. Juan Matus Jiménez. Teléfono: 55847107, Tuxpan 8, interior 301, Colonia Roma Sur, Delegación Cuauhtémoc, C.P. 06460, Distrito Federal  
E-mail: jmatusj@hotmail.com jmatusj2002@yahoo.com.mx

Este artículo puede ser consultado en versión completa en <http://www.medigraphic.com/actaortopedica>

### Introducción

Desde 1910 Cotton y Wagner (1927) ya hablaban de la ruptura del tendón patelar, aunque hay discusión aún de si éste se debe considerar como tendón o ligamento, el mecanismo de lesión es por un traumatismo severo; en la revisión de la literatura se describen más causas como: la ingestión de ciertos medicamentos, la inyección de esteroides intratendón, alrededor del tendón y en ocasiones por ingesta prolongada de esteroides debido a alguna afección como el lupus eritematoso sistémico que pueden causar la ruptura.<sup>1,2</sup>

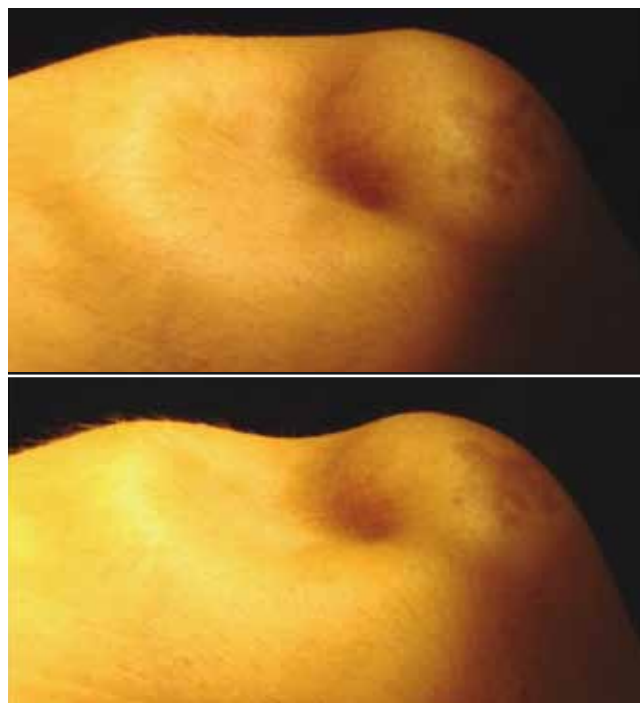
Es más común su ruptura en pacientes jóvenes que presentan contracción del cuádriceps en contra-resistencia, generalmente se encuentra asociado con artritis reumatoide, lupus eritematoso sistémico, enfermedad renal, con hiperlaxitud generalizada,<sup>3</sup> en deportistas que al realizar levantamiento de peso, en algunos pacientes que su actividad laboral es andar o trabajar hincados; el diagnóstico es clínico con la patela alta, disminución de los arcos de movimiento, falta de la extensión de la rodilla; en el tratamiento se ha utilizado desde la sutura del tendón con catgut crómico, alambre, tendón del semitendinoso, dacrón, fascia lata, tendón del grácil y semitendinoso.<sup>1-3</sup>

Para el diagnóstico de la ruptura se ha utilizado el ultrasonido desde la década de los ochenta aunque éste continúa siendo dudoso ya que depende del grado de observación y de experiencia del sonografista.<sup>4</sup> Aun en la realización de la resonancia magnética se tiene dificultad para el diagnóstico, por lo que se recomienda que se haga con flexión de 55° del tendón con respecto al campo magnético del resonador, esto hace que se incremente la señal en el tiempo corto del tiempo eco en las imágenes en T2.<sup>5,6</sup>

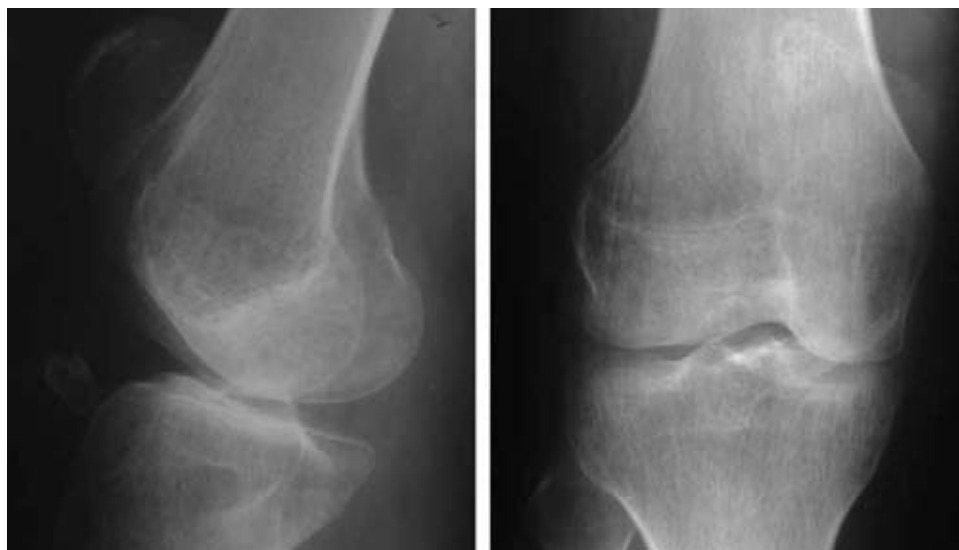Generalmente se presenta en forma unilateral aunque hay reportes que se han encontrado bilaterales, asociada a diversas patologías como insuficiencia renal crónica, diabetes mellitus tipo dos de larga evolución, osteogénesis imperfecta,<sup>7-12</sup> algunos autores refieren que no importa el material con que se realiza la reparación, al final les colocan aparato de yeso ya sea tipo férula posterior o yeso circular por seis semanas y posteriormente de retirarlo inician con la terapia física.<sup>13-16</sup>

El tratamiento depende del momento en que se capta al paciente ya que si es en forma aguda, la recuperación de los arcos de movimiento es más rápida y la plastía no requiere muchas maniobras para que la patela recupere la distancia en que se debe encontrar en relación a la escotadura femoral (teniendo en cuenta el índice de Insall-Salvati), pero cuando se capta al paciente con una ruptura no reciente el tra-

tamiento se modifica y para esto se han realizado diversas plastías, desde la reparación término-terminal (si es que la longitud del tendón lo permite), la colocación de ligamento de Leeds-Keio que es una banda de fibra de poliéster como malla teniendo una gran resistencia y una rápida recuperación, la utilización de semimembranoso, semitendinoso o en el último de los casos aloinjertos hueso-tendón (calcáneo con tendón calcáneo, tuberosidad de la tibia con tendón patelar), tendones como semimembranoso, semitendinoso, tibiales, peroneos,<sup>13-16</sup> aunque no hay reportes en la literatura de la evolución de la aplicación de estos aloinjertos, sólo



**Figura 1.** Fotografía clínica en donde se observa la solución de continuidad del tendón patelar y el desplazamiento hacia proximal de la rótula.



**Figura 2.** Estudio radiográfico en proyección AP y lateral donde se observa solución de continuidad del tejido óseo con un pequeño fragmento del polo distal de la rótula, desplazada, la rótula alta con pérdida del índice Insall-Salvati.

se encuentran mencionados, por lo que presentamos el caso clínico de una paciente que sufrió ruptura del tendón patelar de 6 meses de evolución.

### Caso clínico

Paciente femenina de 20 años de edad que presenta como único antecedente de importancia realizar fútbol desde los 15 años y que hace 6 meses al estar jugando refiere que al intentar golpear el balón una jugadora rival bloquea el balón por lo que al golpearlo no hay movimiento del balón

y presenta una hiperextensión de la rodilla derecha, en ese momento refiere escuchar un tronido y ya no pudo continuar jugando por el dolor en la rodilla, menciona que sí podía caminar, apoyar y subir y bajar escaleras, el aumento de volumen de la rodilla cedió a los tres días por lo que no acudió a su revisión, a los 6 meses la incapacidad era cada vez más limitante por lo que acude a su revisión encontrando una pérdida de la continuidad del tendón patelar, rótula alta, hipotrofia del cuádriceps, flexión pasiva a 60°, extensión 0°, flexión activa a 45°, extensión a 30° (Figura 1), se toma estudio de gabinete, rayos X y se encontró una solución de continuidad del tejido óseo del polo distal de la rótula y la rótula alta (Figura 2), se le propone realizarle plastía del tendón patelar con aloinjertos según la técnica de Ecker, Lotke y Glazer modificada (Figura 3).

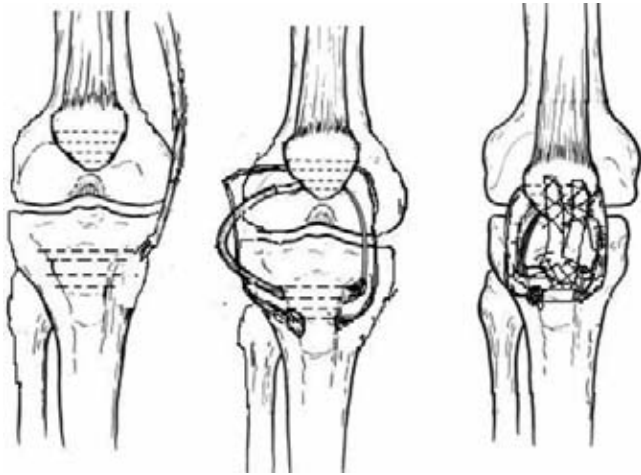


Figura 3. Planeación preoperatoria de la plastía con los dos aloinjertos.

### Técnica quirúrgica

Paciente en decúbito dorsal, previa asepsia, antisepsia, colocación de campos estériles e isquemia se realiza incisión medial 5 cm proximal al polo proximal de la rótula hasta 5 cm distal a la tuberosidad de la tibia en forma de «S» (Figura 4), se disecciona por planos se localiza la ruptura del tendón patelar en su porción proximal y distal (Figura 5), se hacen suturas tipo Krackow con fireware #2 en el polo distal, se escarifica y se reactiva el polo distal y el fragmento distal de la rótula, se checa que al traccionarlos se haga buena reducción, se refieren y se procede a la realización de dos perforaciones en la rótula de lateral a medial con broca 3.5 mm a 2.5 y 3.5 cm del polo distal de la rótula (Figura 6), se pasa

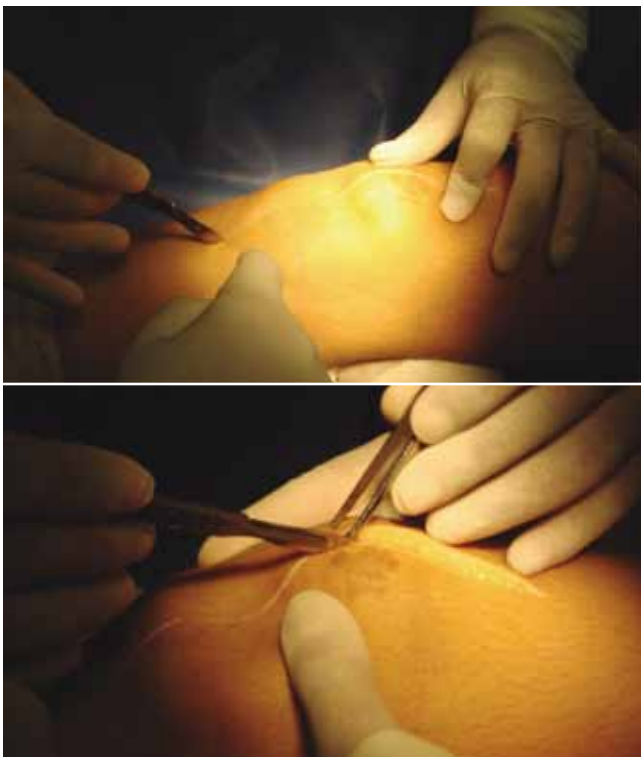

Figura 4. La incisión en la cara anterior de la rodilla en «S».

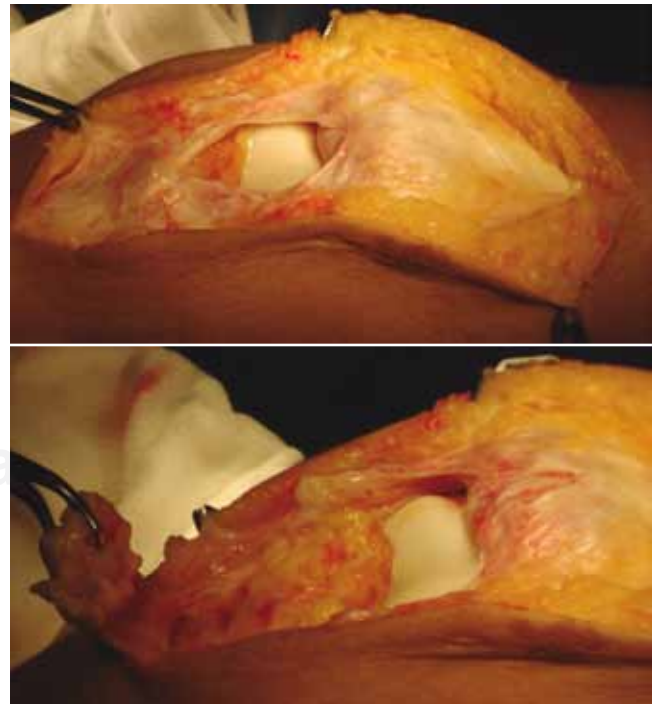
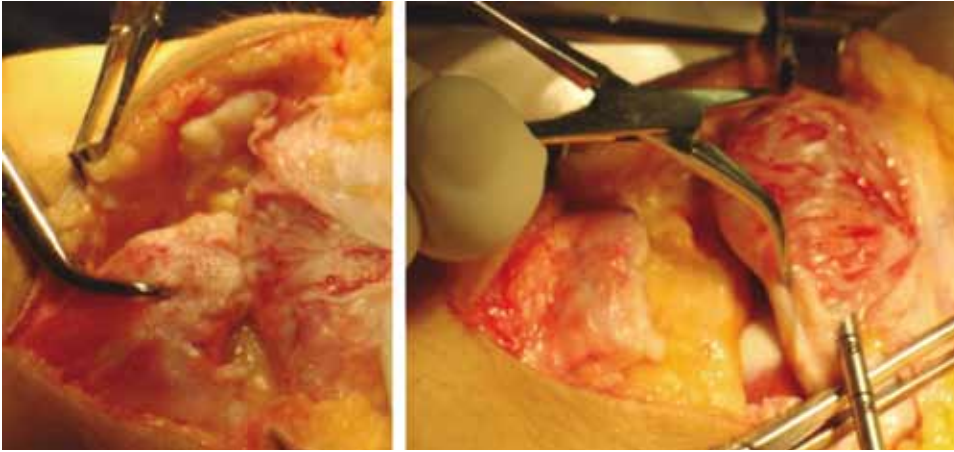


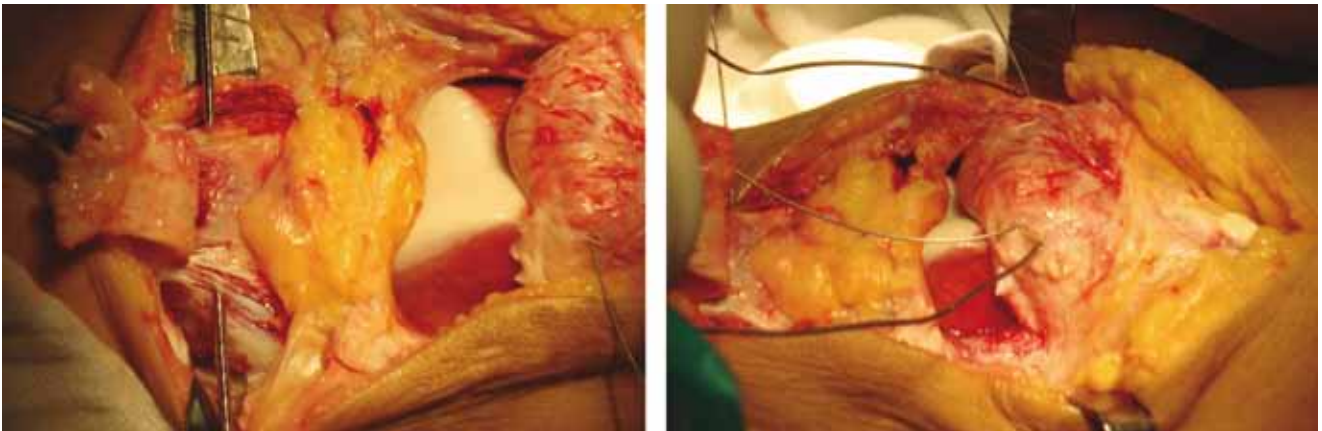
Figura 5. Se observa el defecto central del tendón patelar y el fragmento distal de la rótula.

por este orificio un alambre de 1 mm y con él se tracciona y se verifica que se reduce la rótula, midiendo el índice de Insall-Salvati, se hace una perforación con una broca de 3.5 mm a 1 cm distal de la tuberosidad anterior de la rótula y se

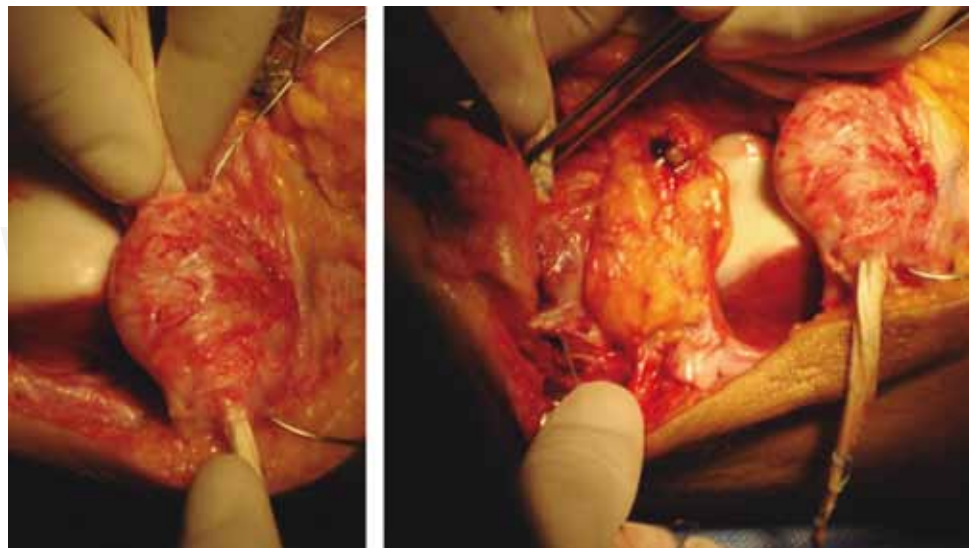
introduce un tornillo cortical de 4.5 mm (*Figura 7*), se amarra al tornillo y se mantiene reducida la rótula; se hace otra perforación de medial a lateral por debajo de la tuberosidad de la tibia a 5 mm distales, al nivel del inicio de la tuberosi-



**Figura 6.** Se reducen los fragmentos y se hace una perforación distal del polo proximal de la rótula.



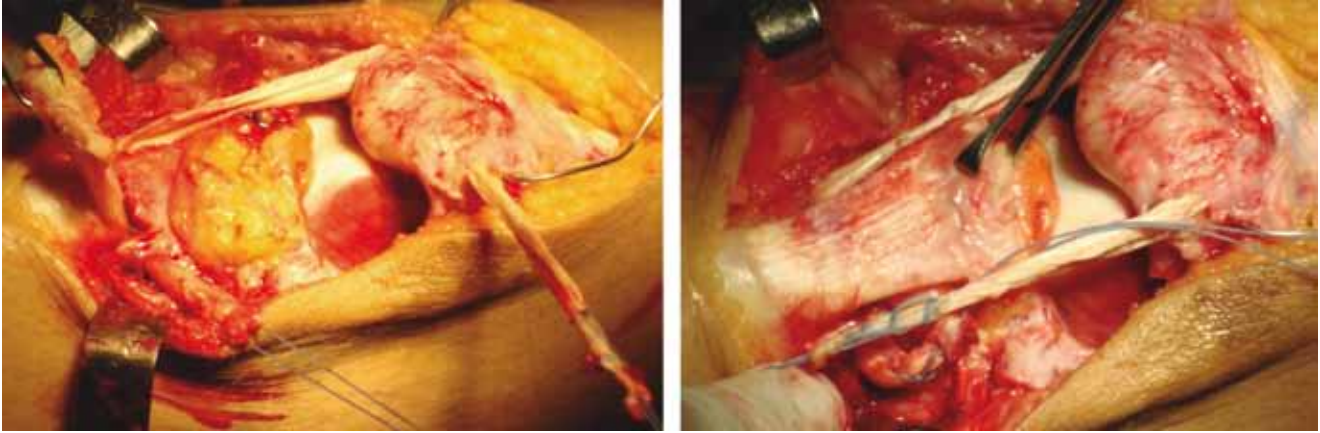
**Figura 7.** Se hace la perforación en la tibia y se pasa el alambre por otro orificio en el polo proximal de la rótula.



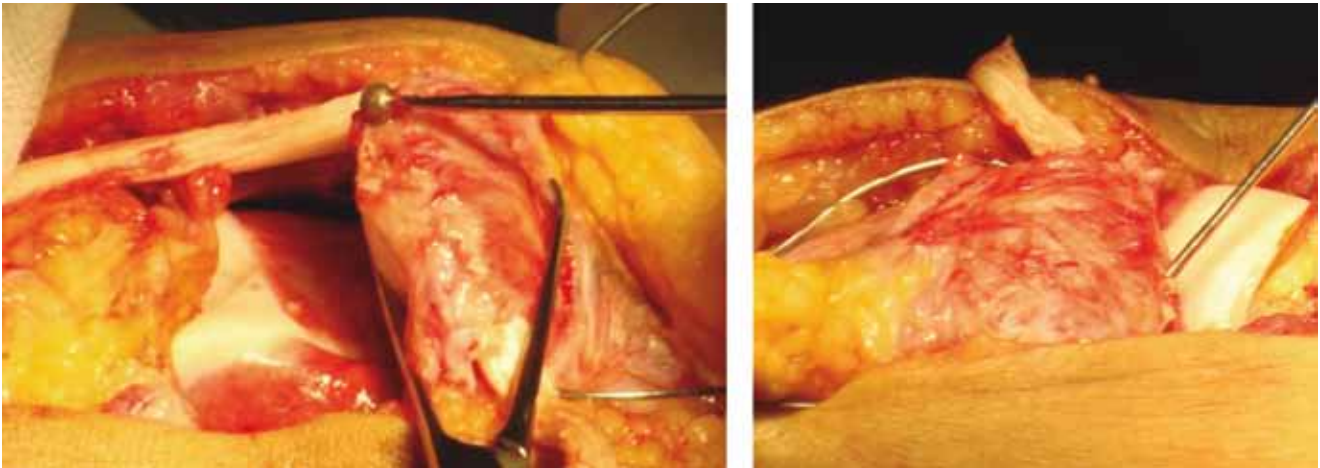
**Figura 8.** Se pasa el injerto por el orificio proximal de la rótula y por el orificio proximal de la tibia.

dad de la tibia con una broca de 3.5 mm, se introduce en el túnel de la tibia un aloinjerto de semitendinoso, se introduce el otro cabo en la rótula en el orificio proximal (Figura 8), se suturan los cabos entre sí con puntos de Krackow con sutura fireware del #2 formando un círculo proximal (Figuras 9 a

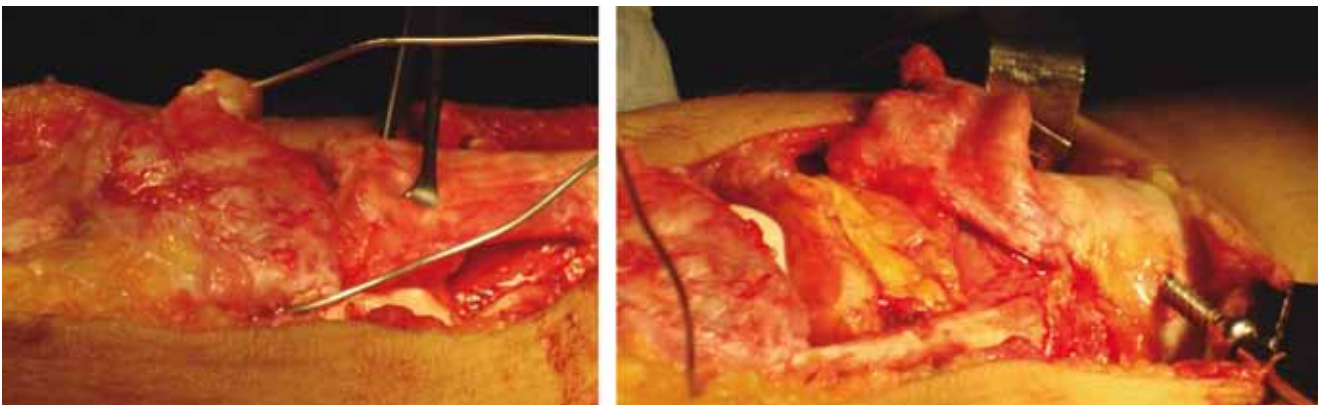
12); se hace una perforación en su parte central del fragmento distal del tendón patelar, se pasa el aloinjerto del gracilis se sutura con fireware #2, se tracciona hacia proximal y se sutura al tendón del cuádriceps, se distiende y se trata de cubrir el defecto que se encontraba en el centro del tendón



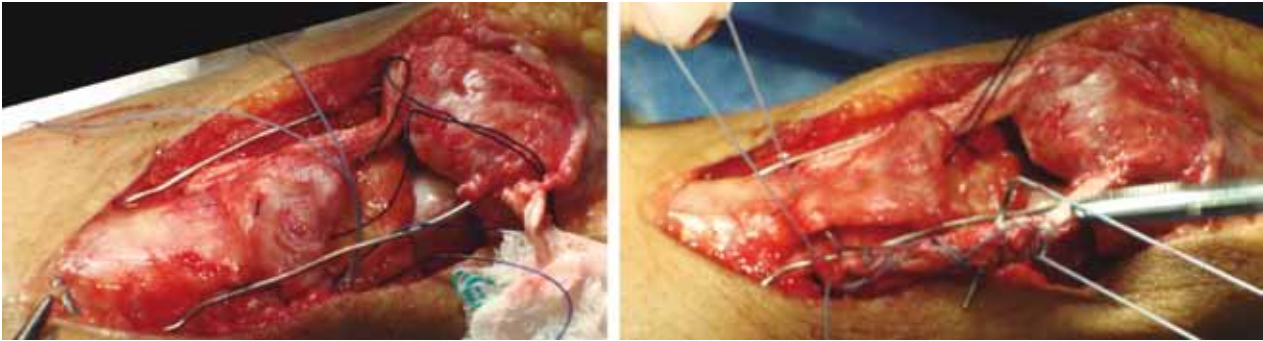
**Figura 9.** Se verifica que se pueda realizar la reducción del fragmento proximal y distal de la rótula, tensando el injerto y el alambre.



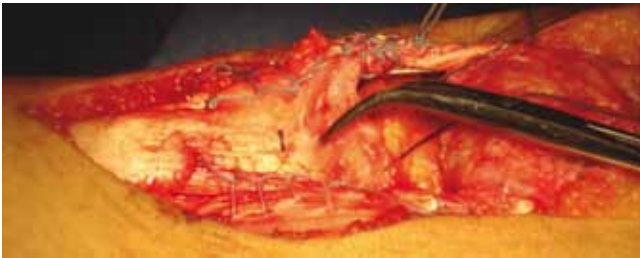**Figura 10.** Se escarifica el polo distal de la rótula y se realizan perforaciones para mejorar la circulación de la misma.



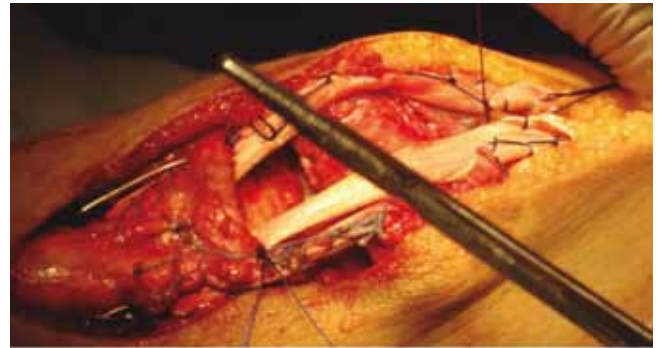
**Figura 11.** Se hace reducción previa colocación de tornillo 4.5 mm.



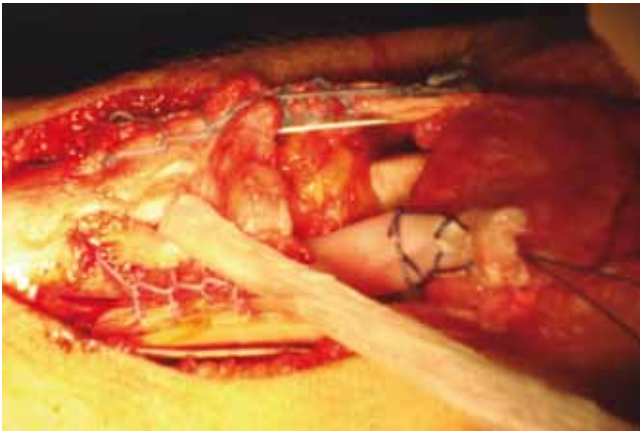
**Figura 12.** Se hace sutura de la parte libre de los injertos ya reducida y fijo el alambre al tornillo.



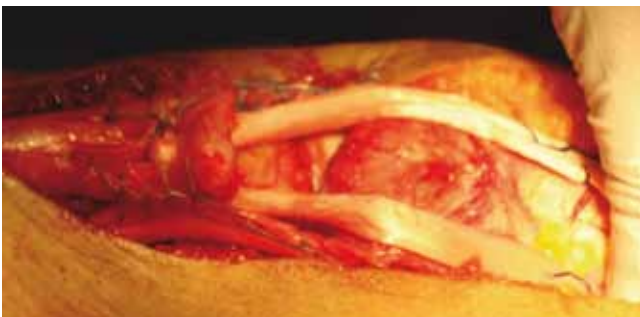
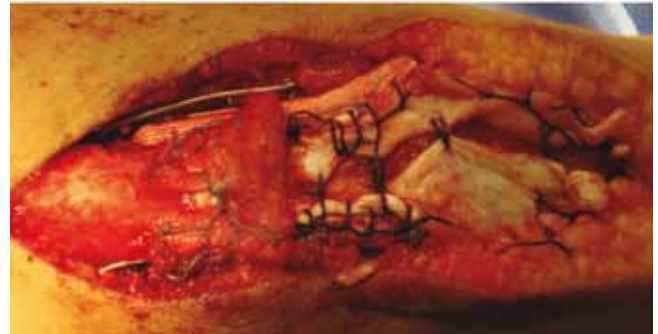**Figura 13.** Se sutura con fireware #2 con puntos de Krackow al tendón patelar distal.



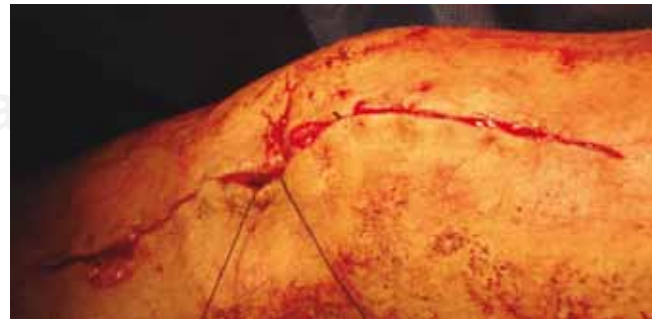**Figura 16.** Se despliega el tendón y se sutura para cerrar el defecto que se encontraba en la parte media del tendón.



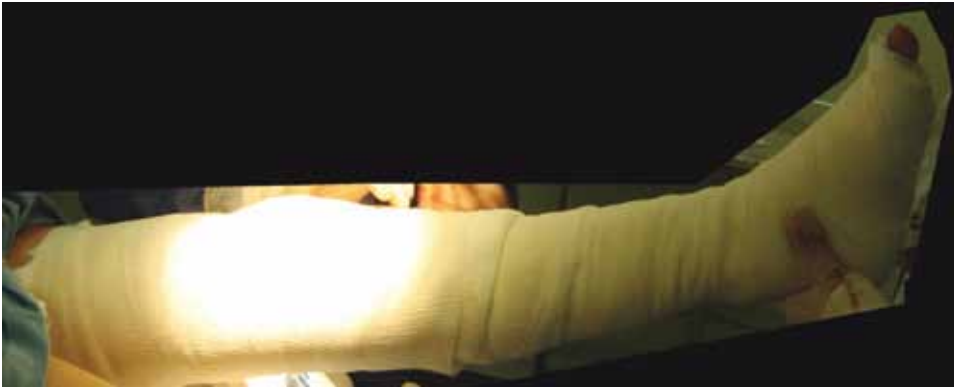**Figura 14.** Se hace perforación en la parte medial del tendón patelar distal y se pasa el injerto del gracilis.



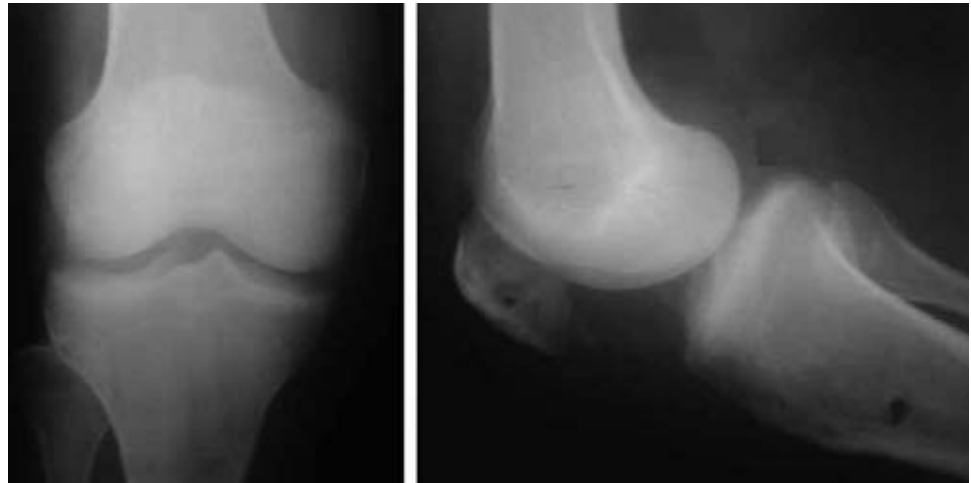**Figura 15.** Se tensa el injerto y se fija al tendón del cuádriceps con sutura fireware #2.



**Figura 17.** Se sutura por planos con vicryl #2-0 previo retiro del tornillo y alambre, verificación de la reducción y la altura de la rótula que se observaba durante la flexo-extensión de la rodilla.



**Figura 18.** Se coloca vendaje algodonoso tipo Jones y férula posterior tipo calza.



**Figura 19.** Control radiográfico en proyección AP y lateral donde se observan las perforaciones y la altura adecuada de la rótula.

patelar (*Figuras 13 a 16*), se verifica el desplazamiento, la tensión de los injertos y la altura de la rótula siguiendo el índice de Insall-Salvati, como se observa que todo se encuentra bien, se procede a la sutura por planos con vicryl del #2-0 y nylon #2-0, previo retiro del tornillo y del alambre (*Figura 17*), se coloca vendaje algodonoso tipo Jones y férula posterior tipo calza (*Figura 18*), se retira isquemia.

Se retira a los tres días el vendaje y la férula, se toma control radiográfico (*Figura 19*) se inicia la rehabilitación con flexión-extensión a tolerancia, ejercicios isométricos e isotónicos del cuádriceps, actualmente después de 6 meses de evolución presenta flexión de 110°, extensión de 0°, ya se reincorporó a sus actividades diarias y laborales ya que es obrera.

## Conclusión

El realizar un buen diagnóstico y elegir un buen tratamiento para cada paciente nos dará un muy buen resultado, por lo que no hay que dejar que las rupturas del tendón patelar pase desapercibido y la recuperación sea más rápida para que el cuádriceps no presente hipotrofia y el paciente tenga una mejor evolución.

La ventaja de utilizar aloinjertos es que al paciente no se le agrega una limitación o incapacidad para poder realizar ciertas actividades ya que si se obtienen esos injertos del pa-

ciente le agregamos una causa más para presentar una complicación y disminución de la fuerza del muslo al retirarle el semimembranoso y semitendinoso. No han tenido datos de rechazo o infección por lo que una de las causas que mencionan algunos autores que habría que utilizarse con reserva los aloinjertos, actualmente ya se superaron esas barreras por los métodos de esterilización y preservación de éstos.

Requerimos continuar con la aplicación de la técnica con varios pacientes para ver la evolución de este tipo de plástias pero podemos afirmar que tenemos otra opción para tratar este tipo de lesión.

## Agradecimiento

Agradecemos a Biograft por la donación de los injertos que se le aplicaron a la paciente.

## Bibliografía

1. Ismail AM, Balakrishnan R, Rajakumar MK, Lumpur K, Malaya: Rupture of patellar ligament after steroid infiltration. Report of case. *J Bone J S*, 1969; 51B(3): 503-5.
2. Kalantar-Zadeh K, Singh K, Kleiner M, Jarret MP, Luft FC: Nontraumatic bilateral rupture of patellar tendons in a diabetic dialysis patient with secondary hyperparathyroidism, case report. *Nephrol Dial Transplant* 1997; 12: 1988-90.

3. Kamezis IA, Morrison PJM: Unusual patellar tendon injury in an adolescent runner with generalized ligamentous laxity. *Br J Sports Med* 1996; 30: 178-80.
4. Fornage B, Rifkin MD, Touche DH, Segal PM: Sonography of the patellar tendon: preliminary observations. *A J R* 1984; 143: 179-82.
5. El-Khoury GY, Brandser EA, Saltzman CL: MRI of tendon injuries. *Iowa Orthopaedic J* 1999; 14: 65-80.
6. Yu JS, Petersilge C, Sartoris D, Patbria MN, Resnick D: MR imaging of injuries of the extensor mechanism of the knee. *Radiographics* 1994; 14: 541-51.
7. Hannon RJ. Bilateral patellar tendon rupture, case report. *Ulster Med J* 1990; 59(1): 82-3.
8. Kothari P, Hunter JB, Mohan N: Bilateral simultaneous patellar tendon ruptures associated with osteogenesis imperfect, case report. *Ann R Coll Surg Engl* 1998; 80: 416-8.
9. Erdem M, Fien C, Günefi T: Atraumatic bilateral patellar tendon rupture in a patient receiving steroid therapy. *Acta Orthop Traumatol Turc* 2006; 40(5): 411-6.
10. Munshi NI, Mbubaegbu CE: Simultaneous rupture of the quadriceps tendon with contralateral rupture of the patellar tendon in an otherwise healthy athlete. *Br J Sports Med* 1996; 30: 177-8.
11. Clark SC, Jones MW, Choudhury RR, Smith E: Bilateral patellar tendon rupture secondary to repeated local steroid injections, case report. *J Accid Emerg Med* 1995; 12: 300-1.
12. Sochart DH, Shrivastava BP: Bilateral patellar tendon disruption a professional predisposition? *J Accid Emerg Med* 1994; 11: 255-6.
13. Bek, Demiralp, Kömürçü M, Fiehlirlio A: Neglected patellar tendon rupture: a case of reconstruction without quadriceps lengthening. *J Orthopaed Traumatol* 2008; 9: 39-42.
14. Ecker ML, Lotke PA, Glazer RM: Late reconstruction of the patellar tendon. *J Bone Joint Surg Am* 1979; 61(6A): 884-6.
15. Fujikawa K, Ohtani T, Matsumoto H, Seedhom BB: Reconstruction of the extensor apparatus of the knee with the Leeds-Keio ligament. *J Bone Joint Surg (Br)* 1994; 76-B: 200-3.
16. Canale: Campbell's Operative Orthopaedics. 10ª. Ed. Mosby Inc. 2003: 2470-3.