

Artículo original

Técnica de Bristow-Latarjet en la inestabilidad glenohumeral anterior

Jiménez I,* Marcos-García A,* Medina J,* Muratore-Moreno G,* Caballero-Martel J*

Hospital Universitario Insular de Gran Canaria

RESUMEN. *Antecedentes:* En el tratamiento de la inestabilidad glenohumeral anterior se han descrito multitud de técnicas quirúrgicas, todas ellas con ventajas e inconvenientes. Nuestro objetivo es analizar los resultados obtenidos a medio plazo en los pacientes que hemos intervenido mediante la técnica de Bristow-Latarjet teniendo en cuenta el valor del ISIS preoperatorio. *Material y métodos:* Estudio retrospectivo de 33 pacientes intervenidos entre 2005 y 2012 con edad media de 33.2 años y seguimiento medio de 75 meses. Se recogió el resultado con las escalas de Rowe y Constant, cuestionario DASH y una encuesta de valoración subjetiva del resultado por parte de cada paciente. *Resultados:* No se presentaron recidivas. La puntuación media postoperatoria en la escala de Rowe fue de 74.6 puntos y de 70 puntos en la escala de Constant. En el cuestionario DASH el valor promedio fue 22.9 puntos. En 78.8% de los pacientes se valoró positivamente el resultado. Se produjo la migración del tornillo en un paciente, encontrándose asintomático. No se identificaron otras complicaciones. *Conclusiones:* La técnica de Bristow-Latarjet en el tratamiento de la inestabilidad glenohumeral anterior es una técnica fiable y con una mínima tasa de recidivas, por lo que debe emplearse como cirugía de elección en determinados casos y, para ello, la valoración preoperatoria con la escala ISIS es una buena guía a la hora de indicar el tipo de cirugía.

Palabras clave: Bristow, glenohumeral, hombro, inestabilidad, ISIS, Latarjet.

ABSTRACT. *Background:* In treatment of anterior shoulder instability, many surgical techniques have been described, all of them with advantages and disadvantages. Our goal is to study the half term results on patients that underwent open Bristow-Latarjet surgery considering the preoperative ISIS value. *Material and methods:* This is a retrospective study of 33 patients which underwent open Bristow-Latarjet surgery in our center between 2005 and 2012. Average age of 33.2 years and follow up of 75 months. Results were taken by Rowe and Constant scores, DASH questionnaire and we also recorded a subjective assessment of the result by each patient. *Results:* No recurrence was reported. No reoperations. Mean Rowe score was 74.6 points and mean Constant score was 70 points. In the disability questionnaire (DASH), the mean value was 22.9 points. The outcome assessment by the patients was positive in 78.8%. The migration of a screw occurred in one patient but he still asymptomatic. No other complication was identified. *Conclusions:* The Bristow-Latarjet technique is a reliable technique, with few complications and with an excellent rate of recurrence in treatment of chronic shoulder instability as reported in literature; it should be used as primary surgery in some cases and the preoperative ISIS score is an excellent and simple guide to select correctly the surgical technique for each patient.

Key words: Bristow, glenohumeral, shoulder, instability, ISIS, Latarjet.

Nivel de evidencia: IV

* Departamento de Cirugía Ortopédica y Traumatología. Hospital Universitario Insular de Gran Canaria. Las Palmas de Gran Canaria, España.

Dirección para correspondencia:

Isidro Jiménez

Plaza de Santa Isabel Núm. 5, 2o. Las Palmas de Gran Canaria, CP. 35001 Las Palmas, España

E-mail: isidro_jimenez@hotmail.com

Este artículo puede ser consultado en versión completa en <http://www.medigraphic.com/actaortopedica>

Introducción

La articulación glenohumeral es la que mayor movilidad presenta en el ser humano y este amplio rango de movimiento, unido a la escasa congruencia ósea, le confiere mayor susceptibilidad para la luxación.¹ La luxación anterointerna es el tipo más frecuente y representa 11% de todos los traumatismos en el hombro a cualquier edad.²

La inestabilidad glenohumeral anterior crónica es un problema frecuente, tanto en población general como en atletas y el principal objetivo en su tratamiento es conseguir el menor número de recidivas, el mínimo de complicaciones y que la técnica sea reproducible.^{1,2} Para ello se han descrito multitud de técnicas quirúrgicas aportando todas ellas ventajas y desventajas en cuanto a la estabilidad que proporcionan, la tasa de recidivas y complicaciones y el resultado funcional.

Material y métodos

Hemos realizado un estudio retrospectivo de 33 pacientes diagnosticados de inestabilidad glenohumeral anterior crónica que han sido intervenidos en nuestro centro según la técnica del tope óseo anterior de Bristow-Latarjet³ entre Marzo de 2005 y Mayo de 2012. Fueron 28 hombres y 5 mujeres, con una edad media de 33.2 (21-68) años al momento de la cirugía. Todos los casos se presentaron en el brazo derecho, siendo el brazo dominante operado en 78.8% de los casos.

El trabajo que realizaban los pacientes al momento de su lesión fue considerado pesado (construcción, agricultura, marinería, etc.) en 30.3%, semipesado (hostelería, conductor, empleada de hogar, etc.) en 48.5% y ligero (administrativo, docente, etc.) en el 21.2% restante.

El 78.8% de nuestros pacientes (26 individuos) realizaban actividades deportivas de forma recreacional que implicaban al brazo intervenido, si bien ninguno de ellos era deportista profesional.

La primera luxación fue traumática en 30 pacientes (90.9%) y atraumática en los 3 restantes (9.1%), requiriendo reducción hospitalaria en 19 casos (57.6%) y autorreducción en 14 (42.4%). El número medio de luxaciones previas a cirugía referidas por los pacientes fue de 14.8 episodios, habiendo contestado uno de los pacientes > 50 episodios y otro > 100 episodios, siendo estas cifras probablemente irreales, pudiendo atribuirse a subluxaciones más que a verdaderas luxaciones glenohumorales.

Estudiamos el *Instability Severity Index Score* (ISIS) (Tabla 1)⁴ retrospectivamente en los pacientes intervenidos antes de 2008 y previamente a la cirugía en los pacientes intervenidos después de la publicación del estudio, siendo su valor medio 4.6 puntos.

La cirugía fue indicada en aquellos pacientes que habían presentado una recidiva tras un procedimiento de partes blandas (6 pacientes) y en aquéllos que presentaban un valor en la escala ISIS⁴ de cuatro o más puntos (27 pacientes).

La intervención se realizó bajo anestesia general, con el paciente en posición de silla de playa y abordaje deltopectoral. Realizamos la osteotomía de la apófisis coracoides. Prestamos especial atención en la preparación del injerto a la decorticación de la cara posterior del mismo para tratar de favorecer la integración ósea. El abordaje a la glena lo realizamos mediante disección horizontal del subescapular separando las fibras como recomienda Walch,^{1,5} ya que al evitar desinserciones tendinosas es posible autorizar la rehabilitación precozmente, disminuir las secuelas funcionales y la atrofia muscular.⁶ Situamos el injerto en su posición final y lo fijamos con un tornillo (22 pacientes, 66.7%) o dos tornillos (11 pacientes, 33.3%) en función del tamaño de la coracoides (Figura 1).

Tras la cirugía mantuvimos a los pacientes con un cabestrillo durante un tiempo variable en función de la situación clínica, siendo la media de 4.8 (4-6) semanas.

Después del período de inmovilización, los pacientes fueron valorados por el Servicio de Rehabilitación siguiendo un protocolo específico con una duración media de 9.4 (2-30) semanas, aunque siete de nuestros pacientes no precisaron tratamiento rehabilitador por su rápida recuperación funcional.

El seguimiento medio de los pacientes fue de 75 (24-108) meses.

Definimos la recidiva como luxación franca, subluxación o aprehensión con la exploración en abducción y rotación externa. Valoramos los resultados obtenidos con las escalas de Rowe⁷ y Constant⁸ y con el cuestionario DASH (*Disabilities of the Arm, Shoulder and Hand*).⁹ Registramos el retorno a las actividades deportivas previas de cada paciente. También la apreciación subjetiva del resultado mediante una pregunta cerrada en la que cada paciente debía clasificar el resultado de la intervención en excelente, muy bueno, bueno, regular o malo y, también, mediante el termómetro de autovaloración del estado de salud EuroQol.¹⁰

Tabla 1. *Instability Severity Index Score*.⁶

Edad al momento de la cirugía	
≤ 20	2
> 20	0
Actividad deportiva (preoperatorio)	
De competición	2
Recreativo o ninguno	0
Tipo de deporte (preoperatorio)	
Contacto o encima de cabeza	1
Otro	0
Hiperlaxitud del hombro	
Anterior o inferior	1
Laxitud normal	0
Lesión de Hill-Sachs*	
Visible en rotación externa	2
No visible en rotación externa	0
Lesión del contorno de la glena*	
Pérdida del contorno	2
No lesión	0
Total (puntos)	10

* En radiografía anteroposterior del hombro.

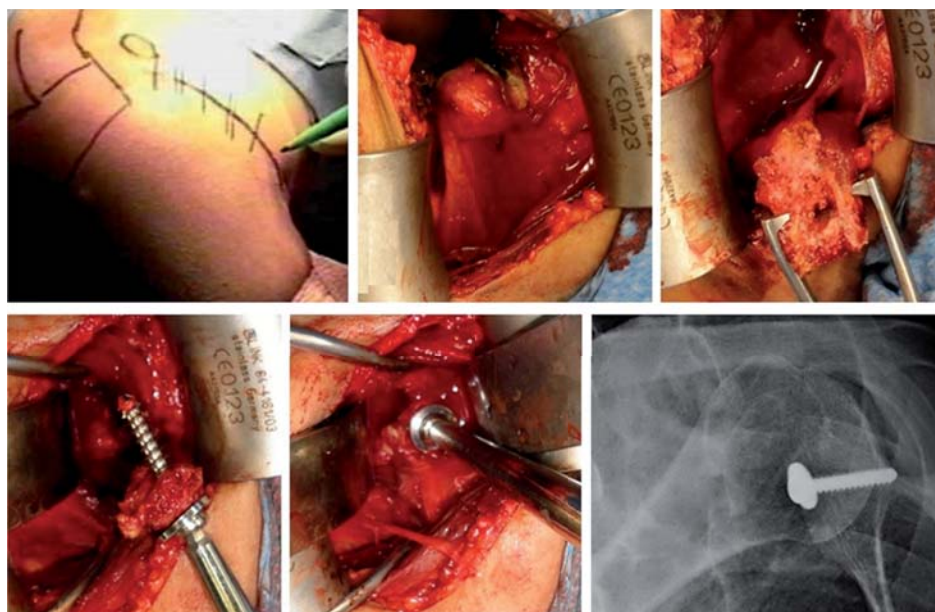


Figura 1.

Técnica quirúrgica empleada.

Resultados

No se presentaron recidivas. Se registró una pérdida de rotación externa de 14° por término medio (0-35°); no hubo otras alteraciones destacables en la movilidad postoperatoria. En la valoración clínica mediante la escala de Rowe⁷ la puntuación media fue de 74.6 puntos. En cuanto a la valoración funcional mediante la escala de Constant,⁸ la puntuación media fue de 70 puntos. Por último, en el cuestionario de discapacidad (DASH), el valor medio fue de 22.9 puntos, presentando 42.4% de los pacientes un resultado comprendido entre 0 y 10 puntos.

Al analizar los resultados obtenidos agrupando a los pacientes en función del trabajo que realizaban previamente a la cirugía no encontramos diferencias significativas en la puntuación de las diferentes escalas valoradas. Por otro lado, al analizar los resultados dividiendo a los pacientes en subgrupos en función del ISIS preoperatorio, observamos que cuando la puntuación del mismo es mayor o igual a seis puntos, el resultado del cuestionario DASH mejora ostensiblemente, si bien este dato no fue estadísticamente significativo (Tabla 2).

En nuestra serie, el tiempo medio en reincorporarse a las actividades deportivas fue de ocho meses (4 a 12 meses); sólo uno de los pacientes no retomó la actividad deportiva al nivel previo a la cirugía.

La valoración subjetiva del resultado por parte de los pacientes fue excelente en 36.4% de los casos, muy bueno en 21.2%, bueno en 21.2%, regular en 9.1% y malo para el 12.1% restante, considerando el resultado positivo 78.8% de los pacientes. Por otro lado, nuestros pacientes refirieron encontrarse al 69% del mejor estado de salud imaginable en el cuestionario EuroQol, si bien estos resultados son difícilmente valorables por la influencia de otras patologías en el porcentaje expresado por cada paciente.

Tabla 2. Análisis en función del ISIS.

ISIS	Dash	Rowe	Constant
< 3	26.1	82.5	84.5
3-5	33.2	67.8	63.1
≥ 6	8.6	81.0	72.0

La consolidación ósea del injerto se produjo en 97% de los pacientes; en el paciente restante (3%), encontramos una migración del tornillo de fijación en la radiografía sin repercusiones clínicas (Figura 2). No se registraron otras complicaciones.

Discusión

En el tratamiento de la inestabilidad glenohumeral anterior crónica, podemos dividir las diferentes técnicas quirúrgicas en anatómicas y no anatómicas.¹¹ Las anatómicas tratan de restaurar la posición natural del labrum⁷ y la tensión adecuada del complejo cápsulo-ligamentoso mientras que las no anatómicas buscan estabilizar el hombro compensando las lesiones cápsulo-labiales u óseas mediante diferentes gestos óseos o de partes blandas, si bien estos últimos se encuentran en desuso actualmente.¹¹ En líneas generales, los procedimientos que actúan sobre partes blandas presentan una tasa de recidiva mayor que aquéllos que utilizan injertos óseos para lograr la estabilidad.^{4,12,13}

La gran difusión de la cirugía artroscópica del hombro a partir de 1980^{3,14} y el gran desarrollo tecnológico del instrumental durante los últimos 20 años ha propiciado que actualmente un elevado porcentaje de las intervenciones, anatómicas y no anatómicas puedan realizarse mediante este abordaje, presentando alguno de estos procedimientos

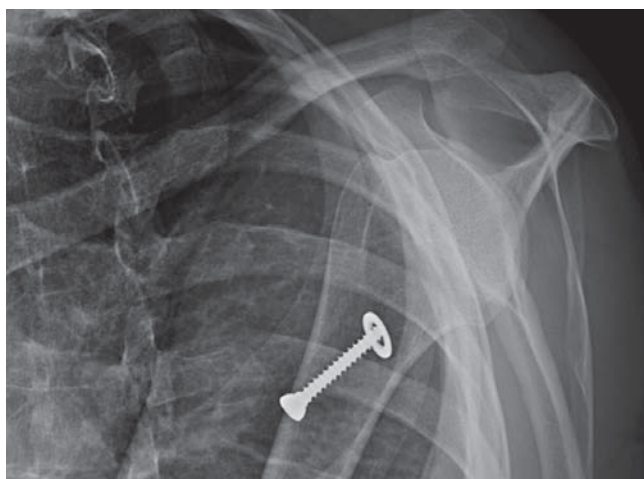


Figura 2. Migración del tornillo de fijación en uno de nuestros pacientes. El paciente se encuentra asintomático.

Tabla 3. Resultado de las principales series en la literatura.

	Año	No. de pacientes	Recidiva (%)
Bannas y cols. ¹⁶	1993	79	4.0
Singer y cols. ¹⁷	1995	14	0.0
Pap y cols. ¹⁸	1997	31	3.0
Allain y cols. ¹⁹	1998	56	0.0
Cassagnaud y cols. ²⁰	2003	102	0.9
Hoveliuss y cols. ²¹	2004	113	4.4
Schroder y cols. ²²	2006	49	9.6
Matthes y cols. ²³	2007	29	0.0
Dossim y cols. ²⁴	2008	93	5.4
Omidi-Kashani y cols. ²⁵	2008	35	5.7
Hoveliuss y cols. ²⁶	2011	96	5.2
Griesser y cols. ^{27*}	2013	1,904	2.9

* Artículo de revisión

una importante exigencia técnica.¹⁵ La recidiva tras cirugía abierta oscila en 0-7% mientras que cuando se realizan técnicas artroscópicas asciende a 4-18%, si bien estas tasas tienden a igualarse.¹¹

La principal complicación de la cirugía de la inestabilidad glenohumeral crónica es la recidiva y, por tanto, el objetivo primordial del tratamiento es evitarla.

En nuestro estudio destaca el excelente resultado en cuanto a recidivas pues no se presentó ninguna, coincidiendo con las principales series publicadas en la literatura (Tabla 3).

Banas y cols.¹⁶, en 1993, publican su estudio sobre 79 pacientes, obteniendo una tasa de recidiva de 4%. Cassagnaud y cols.²⁰, por su parte, revisan 102 pacientes intervenidos obteniendo un 0.9% de recidivas, resultado similar al obtenido en nuestra serie. Hoveliuss y cols.²¹ publican en 2004 la serie más numerosa presente en la literatura revisando 113 pacientes intervenidos según la técnica y presentando un porcentaje de nueva luxación de 4.4%. Dossim y cols.²⁴ reúnen una serie de 93 pacientes con un índice de recidiva de 5.4%.

Ya en 2011, Hoveliuss publica un nuevo estudio²⁶ donde revisa 96 pacientes intervenidos en dos centros suecos, presentando recidiva de luxación cinco pacientes (5.2%). Y por último, en un artículo de revisión publicado recientemente por Griesser MJ y cols.²⁷ se analizan 45 estudios (1,904 hombros intervenidos mediante la técnica de Bristow-Latarjet) y publican una tasa de recidiva de 2.9%.

La principal complicación de esta técnica es la pérdida de rotación externa que por lo reflejado en la literatura puede estimarse en 13° respecto al brazo contralateral (11.7° cuando la intervención se realiza de manera abierta y 16.0° cuando es artroscópica)^{27,28}, obteniendo en nuestros resultados una pérdida ligeramente mayor. Este hallazgo probablemente no tendrá importancia clínica en pacientes cuya demanda sea leve o moderada pero debe ser un hecho a tener en cuenta en el tratamiento de deportistas de alto nivel, especialmente en aquéllos que practican deportes de lanzamiento.

Uno de los principales factores para el fracaso de una cirugía en la inestabilidad crónica es la mala selección de los pacientes. Se han descrito múltiples factores de riesgo para la recidiva tras la cirugía^{29,30} publicados por Calvo et al. en 2005³¹ y que posteriormente Balg y Boileau agruparon en el *Instability Severity Index Score* (ISIS) en el año 2007.⁴ Esta escala nos permite conocer la probabilidad de recidiva tras la cirugía artroscópica de Bankart⁷ en función del valor del ISIS preoperatorio del paciente y por tanto nos permite seleccionar adecuadamente la técnica quirúrgica a realizar para cada paciente.

Actualmente son pocos los estudios en la literatura en los que se haya utilizado el ISIS. En 2010, Thomazeau y cols.³² y en 2013 Rouleau y cols.³³ publican sendos estudios en los que confirman la simplicidad y reproducibilidad de este test preoperatorio. Recientemente, Bessièrre y cols.¹³ publican un estudio multicéntrico en el que comparan la cirugía abierta de Latarjet con el Bankart artroscópico, obteniendo mejores resultados en cuanto a tasa de recidiva y en la escala de Rowe con la técnica abierta de Latarjet, incluso cuando la realizan en pacientes con ISIS preoperatorio menor de cuatro puntos.

Parece claro que son necesarios estudios donde puedan contrastarse los resultados clínicos tras utilizar una u otra técnica quirúrgica en función del valor del ISIS preoperatorio, pero consideramos que emplear este sencillo test puede ser de gran ayuda para conseguir una mejor selección de la técnica quirúrgica en cada paciente.

Por último, creemos destacable, sobre todo en el delicado momento económico actual, que para realizar la cirugía de forma abierta no se precisa gran infraestructura, siendo la intervención altamente costo-eficiente, ya que el único implante necesario tan sólo representa uno o dos tornillos tipo maleolar y una o dos arandelas. Por otra parte, en nuestra revisión bibliográfica no hemos encontrado ninguna publicación que analice el aspecto económico del procedimiento.

Conclusión

La técnica de Bristow-Latarjet en el tratamiento de la inestabilidad glenohumeral anterior crónica es fiable, con

pocas complicaciones y una mínima tasa de recidivas. La indicación no debe limitarse sólo a técnica de rescate tras otras cirugías ya que en determinados casos, como la presencia de un ISIS preoperatorio mayor de cuatro puntos, puede estar indicada como cirugía primaria.

Conflicto de intereses:

Los autores declaramos no haber recibido ayuda o compensación económica ni becas de ningún tipo para la realización de este estudio.

Los autores declaramos no tener relación financiera o personal con otras personas u organizaciones que pudieran dar lugar a un conflicto de intereses en relación con el artículo que se remite para publicación.

Bibliografía

- Sirveaux F, Molé D, Walch G. *Inestabilidades y luxaciones glenohumerales*. En: Encyclopédie Médico-Chirurgicale-E-14-669. Editions Scientifiques et Médicales Elsevier SAS, París. 2002.
- Nordqvist A, Peterson CJ. Incidence and causes of shoulder girdle injuries in an urban population. *J Shoulder Elbow Surg*. 1995; 4: 107-12.
- Helfet AJ. Coracoid transplantation for recurring dislocation of the shoulder. *J Bone Joint Surg Br*. 1958; 40: 198-202.
- Balg F, Boileau P. The instability severity index score. A simple pre-operative score to select patients for arthroscopic or open shoulder stabilization. *J Bone Joint Surg Br*. 2007; 89: 1470-7.
- Levine C. Résultats à long terme des butées antérieures coracoïdiennes, à propos 52 cas au recul homogène de 12 ans. *Rev Chir Orthop Reparatrice Appar Mot*. 2000; 86: 114-21.
- Maynou C, Cassagnaud X, Mestdagh H. Function of subscapularis after surgical treatment for recurrent instability of the shoulder using a bone-block procedure. *J Bone Joint Surg Br*. 2005; 87: 1096-01.
- Rowe CR, Patel D, Southmayd WW. The Bankart procedure: a long-term end-result study. *J Bone Joint Surg Am*. 1978; 60: 1-16.
- Constant CR, Murley AH. A clinical method of functional assessment of the shoulder. *Clin Orthop Relat Res*. 1987; 214: 160-4.
- Hervás MT, Navarro Collado MJ, Peiró S, et al. Spanish version of the DASH questionnaire. Cross-cultural adaptation, reliability, validity and responsiveness. *Med Clin (Barc)*. 2006; 127(12): 441-7.
- Badia X, Roset M, Montserrat S, Herdman M, Segura A. The Spanish version of EuroQol: a description and its applications. European Quality of Life Scale. *Med Clin (Barc)*. 1999; 112(Suppl 1): 79-85.
- López-Morales Y, Alcobe-Bonilla J, García-Fernández C, Francés-Borrego A, Otero-Fernández R, Marco-Martínez F. Cirugía de revisión de la inestabilidad anterior de hombro. *Rev Esp Cir Ortop Traumatol*. 2013; 57(3): 208-16.
- Sommaire C, Penz C, Clavert P, Klouche S, Hardy P, Kempf JF. Recurrence after arthroscopic Bankart repair: Is quantitative radiological analysis of bone loss of any predictive value? *Orthop Traumatol Surg Res*. 2012; 98(5): 514-9.
- Bessière C, Trojani C, Carles M, Mehta SS, Boileau P. The open Latarjet procedure is more reliable in terms of shoulder stability than arthroscopic bankart repair. *Clin Orthop Relat Res*. 2014; 472(8): 2345-51.
- Wiley AM, Older MQ. Shoulder arthroscopy. Investigations with a fiberoptic instrument. *J Sports Med Am*. 1980; 8: 31-8.
- Lafosse L, Lejeune E, Bouchard A, Kakuda C, Gobezie R, Kochhar T. The arthroscopic Latarjet procedure for the treatment of anterior shoulder instability. *Arthroscopy*. 2007; 23(11): 1242.e1-5.
- Banas MP, Dalldorf PG, Sebastianelli WJ, DeHaven KE. Long term follow-up of the modified Bristow procedure. *Am J Sports Med*. 1993; 21: 666-71.
- Singer Gc, Kirkland PM, Emery RJ. Coracoid transposition for recurrent anterior instability of the shoulder. *J Bone Joint Surg Br*. 1995; 77: 73-6.
- Pap G, Machner A, Merk H. Treatment of recurrent traumatic shoulder dislocation with coracoid transfer: Latarjet-Bristow operation. *Zentralbl Chir*. 1997; 122: 321-6.
- Allain J, Goutallier D, Glorion C. Long term results of the Latarjet procedure for the treatment of anterior instability of the shoulder. *J Bone Joint Surg Am*. 1998; 52: 841-52.
- Cassagnaud X, Maynou C, Mestdagh H. Résultats cliniques et tomodensitométriques d'une série continue de 106 butées de Latarjet-Patte au recul moyen de 7.5 ans. *Rev Chir Orthop*. 2003; 89: 683-92.
- Hovellius L, Sandstrom B, Sundgren K, Saebö M. One hundred and eighteen Bristow-Latarjet repairs for recurrent anterior dislocation of the shoulder prospectively followed for fifteen years, study I. Clinical results. *J Shoulder Elbow Surg*. 2004; 13: 509-16.
- Schroder DT, Provencher MT, Mologne TS, Muldoon MP, Cox JS. The modified Bristow procedure for anterior shoulder instability. 26 years outcomes in naval academy midshipmen. *Am J Sports Med*. 2006; 34: 778-86.
- Matthes G, Horvath V, Seifert J, Ptok H, Stengel D, Schmucker U, et al. Oldie but goldie. Bristow-Latarjet procedure for anterior shoulder instability. *J Orthop Surg (Hong Kong)*. 2007; 15(1): 4-8.
- Dossim A, Abalo A, Dosseh E, et al. Traitement des instabilités antérieures de l'épaule par la technique de Bristow-Latarjet: résultats cliniques et radiologiques au recul moyen de 8.2 ans. *Chir de la Main*. 2008; 27: 26-30.
- Omidi-Kashani F, Sadri-Mahvelati E, Mazlumi SM, Makhmalbaf H. Is Bristow-Latarjet operation effective for every recurrent anterior shoulder dislocation? *Arch Iran Med*. 2008; 11(3): 270-3.
- Hovellius L, Vikerfors O, Olofsson A, Svensson O, Rahme H. Bristow-Latarjet and Bankart: a comparative study of shoulder stabilization in 185 shoulders during a seventeen-year follow-up. *J Shoulder Elbow Surg*. 2011; 20: 1095-101.
- Griesser MF, Harris JD, McCoy BW, Hussain WM, Jones MH, Bishop JY, et al. Complications and re-operations after Bristow-Latarjet shoulder stabilization: a systematic review. *J Shoulder Elbow Surg*. 2013; 22: 286-92.
- Hovellius L, Sandström B, Olofsson A, Svensson O, Rahme H, et al. The effect of capsular repair, bone block healing, and position on the results of the Bristow-Latarjet procedure (study III): long-term follow-up in 319 shoulders. *J Shoulder Elbow Surg*. 2012; 21: 647-60.
- Bacilla P, Field LD, Savoie FH 3rd. Arthroscopic Bankart repair in a high demand patient population. *Arthroscopy*. 1997; 13(1): 51-60.
- Burkhart SS, De Beer JF. Traumatic glenohumeral bone defects and their relationship to failure of arthroscopic Bankart repairs: significance of the inverted-pear glenoid and the humeral engaging Hill-Sachs lesion. *Arthroscopy*. 2000; 16(7): 677-94.
- Calvo E, Granizo JJ, Fernández-Yruegas D. Criteria for arthroscopic treatment of anterior instability of the shoulder: a prospective study. *J Bone Joint Surg Br*. 2005; 87(5): 677-83.
- Thomazeau H, Courage o, Barth J, Pélégri C, Charouset C, Lespagnol F, et al. Can we improve the indication for Bankart arthroscopic repair? A preliminary clinical study using the ISIS score. *Orthop Traumatol Surg Res*. 2010; 96(Suppl 8): S77-S83.
- Rouleau DM, Hébert-Davies J, Djahangiri A, Godbout V, Pelet S, Balg F. Validation of the instability shoulder index score in a multicenter reliability study in 114 consecutive cases. *Am J Sports Med*. 2013; 41(2): 278-82.