

Caso clínico

Tumor gigante de vaina neural

Díaz-Rojas LM,* Lorente-Gómez A,** Lorente-Moreno R**

Hospital Infanta Cristina de Badajoz, España

RESUMEN. El schwannoma es un tumor benigno derivado de la vaina neural de las células de Schwann. Habitualmente suele ser pequeño y solitario, siendo más frecuente en los pares craneales y en la médula espinal, aunque menos frecuente en las extremidades. Se han descrito casos de aparición en las extremidades (principalmente superiores). Son muy raros los casos de schwannomas de gran tamaño sin relación con la neurofibromatosis. Presentamos a una paciente de 25 años de edad, con un schwannoma gigante que invadía desde la región isquiática al tríceps sural.

Palabras clave: Tumor, vaina neural, extremidad inferior.

ABSTRACT. A schwannoma is a benign nerve sheath tumor derived from Schwann cells. They are usually small and solitary tumors more frequently localized in cranial nerves and the spinal cord and rarely in the limbs. Some cases have been reported involving extremities (mainly the upper ones) but with a small size. Cases of big size schwannomas unrelated to a neurofibromatosis are very rare. We report the case of a 25 year old patient, with a giant schwannoma which invaded the ischiatic region reaching the triceps surae.

Key words: Tumor, neural sheath, lower extremity.

Introducción

Los schwannomas de nervios periféricos son tumores poco frecuentes, especialmente si son de gran tamaño¹ o no tienen relación con la neurofibromatosis tipo II.² Habitualmente son fáciles de localizar ya que suelen ser superficiales, aunque a veces dificulta su diagnóstico la profundidad, siendo detectados cuando han adquirido gran tamaño y suponen un compromiso de espacio.

Caso clínico

Paciente de 25 años de edad, que se remite para valoración de tumoración de partes blandas en cara posterior del muslo derecho, hueso poplíteo y pantorrilla de pierna derecha, con varios meses de evolución.

* Médico Interno Residente del Servicio de Cirugía Ortopédica y Traumatología del Hospital Infanta Cristina de Badajoz.

** Médico especialista en Ortopedia y Traumatología.

Dirección para correspondencia:

Luis Miguel Díaz-Rojas

Avenida de Elvas s/n, 06007, Badajoz, España.

E-mail: lmdiazrojas@gmail.com

Este artículo puede ser consultado en versión completa en <http://www.medigraphic.com/actaortopedica>

Antecedentes personales de déficit mental. Resto sin interés (no hay antecedentes familiares de neurofibromatosis). Exploración física: se palpa masa de partes blandas en la zona profunda de muslo, hueso poplíteo y tríceps sural de pierna derecha, de gran tamaño, que dificulta la flexión de la rodilla, de consistencia elástica y poco dolorosa a la palpación. Hay dificultad para valorar alteraciones sensitivas por la poca colaboración de la paciente. No se aprecian manchas «café con leche», efélides axilares o inguinales, nódulos de Lisch, sin lesiones óseas ni neurofibromas en otra localización.

La resonancia magnética muestra una lesión sólida que ocupa los compartimentos del muslo, rodilla y pantorrilla derecha, de tamaño aproximado 40 × 5 × 7 cm (diámetros cráneo caudal, anteroposterior y transversal), de estructura polilobulada con bordes lisos, encapsulada y que sigue el trayecto del paquete vasculonervioso poplíteo, contactando con el mismo, desplazando la porción larga del bíceps femoral, sóleo, poplíteo y la hoja profunda de la aponeurosis de la pierna (*Figura 1*).

Se realiza biopsia abierta, mediante incisión recta posterior sobre gemelo interno, localizando una tumoración dura y no adherida a tejidos adyacentes, bien encapsulada. El reporte de anatomía patológica nos mostró un tumor fasciculado neuroide, con aspecto mixoide alternado con otras áreas más fibrosas, en el seno de las cuales se identifica agrupamiento nuclear en «bandadas de peces» y en empalizada similar a los cuerpos de Verocay. El estudio inmunohistoquímico re-

vela fuerte expresión de CD34, Focal para S100 (dato muy característico de los schwannomas,³ pero también descrito en algunos neurofibromas⁴), siendo negativa la calretinina, compatible con neurilemoma (schwannoma).

Se procede a su exéresis completa mediante resección marginal sin complicaciones y con alta hospitalaria a las 72 horas (Figuras 2 y 3).

Discusión

El schwannoma, también conocido como neurilemoma, es un tumor benigno derivado de la vaina neural, de las células de Schwann,¹ generalmente solitario y de pequeño tamaño. Aparece habitualmente en torno a la cuarta década de la vida y con igual predilección por hombres que por mujeres (aunque algunas series hablan de una ligera predominancia femenina).⁵

La presencia de schwannomatosis nos debe hacer pensar en alguno de los grandes síndromes relacionados con la enfermedad, principalmente la neurofibromatosis (más frecuente tipo I).^{3,6}

Pueden aparecer en cualquier nervio, siendo más frecuentes en los pares craneales y en la médula espinal.^{1,5,7}

La incidencia real de schwannomas no se conoce con exactitud. Se aproxima en algunas series a 0.6 casos por cada 100,000 habitantes. De todos los tumores benignos ciáticos, 60% están representados por neurofibromas y 38% por schwannomas; el resto por otros tipos histológicos. Al ser los schwannomas tumores de crecimiento lento, pueden sólo dar síntomas hasta alcanzar un gran tamaño.

Se presentan generalmente a lo largo del trayecto de un tronco nervioso, creciendo de manera excéntrica al nervio,^{6,3} sin incluir sus haces, dato que lo diferencia del neurofibroma y que le confiere un tratamiento y un pronóstico diferentes y mucho más favorables que en el caso del neurofibroma.

Suelen tener una presentación clínica engañosa, principalmente por un curso subclínico largo.³ Cuando dan sintomatología, su forma de presentación más frecuente suele semejar

una radiculopatía, con alteraciones sensitivas, siendo menos frecuente la pérdida motora, por lo que a menudo es confundido con otras patologías radiculares, secundarias a patologías degenerativas de la columna. La palpación de la tumoración suele ser difícil en muchos casos debido a su localización y si ésta es posible indica un largo período de evolución.

Por ello, ante la presencia de un dolor de estas características debemos hacer una historia clínica detallada, con una exploración minuciosa de la extremidad.⁸ Un dolor radicular con largo período de evolución, que no responde a tratamiento antiinflamatorio y descanso, y la ausencia de una exploración física concordante con patología lumbar (Lasègue negativo y RMN de columna lumbar sin signos que expliquen la patología), nos hace pensar en patología nerviosa periférica. En este caso, debemos recurrir al estudio nervioso periférico, ya sea con RMN^{3,8} de toda la extremidad, ultrasonidos, así como pruebas neurofisiológicas como electromiografía, que nos confirmen la afectación nerviosa periférica, así como su gravedad.

Aunque habitualmente son de características benignas, se han descrito casos de degeneración maligna (las series lo cifran en menos de 0.001%), especialmente en aquellos asociados a enfermedades genéticas como la neurofibromatosis.⁴

El diagnóstico diferencial del schwannoma es, principalmente, con los neurofibromas. Por lo general, los schwannomas son solitarios, bien circunscritos, tumores encapsu-

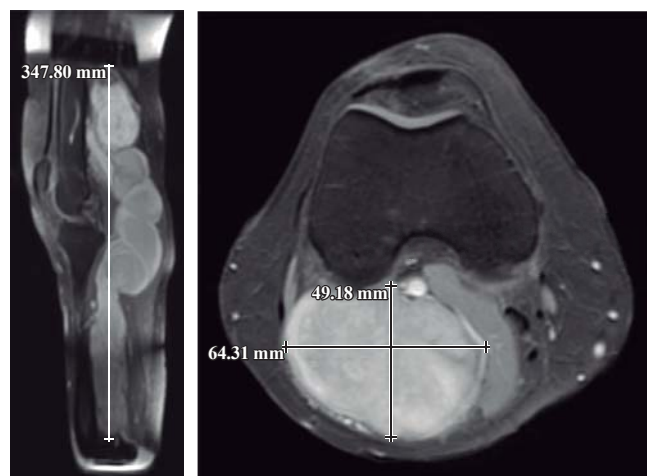
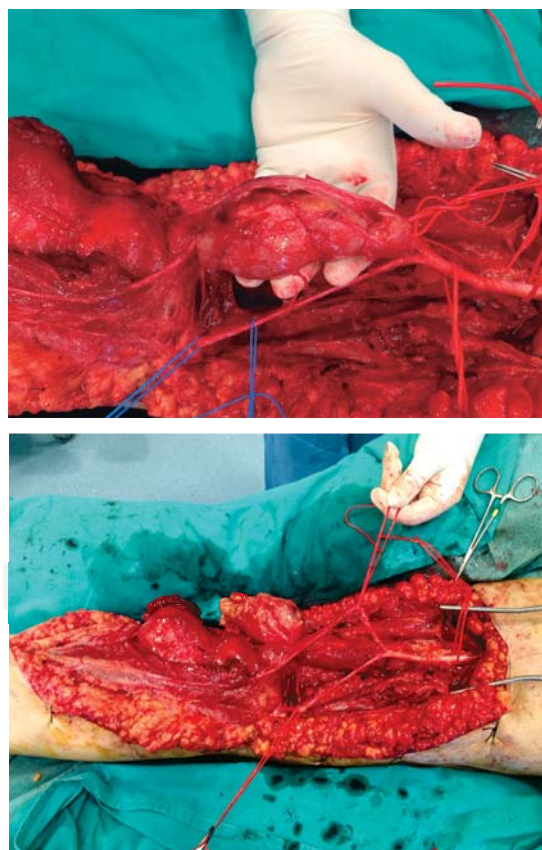


Figura 1. Imágenes de resonancia magnética nuclear donde se muestran las dimensiones del tumor.



Figuras 2 y 3. Imágenes intraoperatorias, disección tumoral.

lados, situados excéntricamente sobre las raíces nerviosas, procedentes de los nervios proximales o raíces nerviosas espinales. Los neurofibromas, en cambio, son múltiples, carecen de cápsula tumoral, se originan en los nervios distales, causando agrandamiento fusiforme de los mismos, y suelen aparecer en pacientes con neurofibromatosis tipo I.⁹

El tratamiento de elección es la resección marginal de la tumoración, preservando anatomía y funcionalidad del nervio.¹ Esto es posible en el caso de los schwannomas que crecen de manera excéntrica al tumor, no siendo así en el caso de los neurofibromas. Para ellos debemos realizar una exposición del nervio en toda su longitud, proximal y distalmente a la masa tumoral. El nervio y el tumor deben ser manejados y disecados con mucho cuidado, debido a las estructuras neurovasculares y tejidos blandos de la proximidad.

En la gran mayoría de los casos, la resección completa de la tumoración, en pacientes que no tenían una pérdida neurológica grave establecida, consigue restablecer la funcionalidad neurológica.

Conflicto de intereses

Los autores han declarado no tener ningún conflicto de intereses.

Bibliografía

1. Bründel KH: Ausgedehntes multinoduläres Schwannom des *Nervus femoralis*. *Medizinische Klinik*. 2002; 97(11): 687-91.
2. Thiebot J, Laissy JP, Delangre T, Biga N, Liotard A: Benign solitary neurinomas of the sciatic popliteal nerves CT study. *Neuroradiology*. 1991; 33(2): 186-8.
3. Sarabia JM, Nicolás G, Carrillo FJ: Schwannomas múltiples de nervio mediano: descripción de un caso. *Rev Esp Cir Ortop Traumatol*. 2009; 53(2): 120-2.
4. Saez MD, Caballero A, Calvo JA, Cuervo M, Vaquero MJ: Tumor gigante maligno dependiente de la vaina del nervio ciático como causa de parálisis en paciente con neurofibromatosis 1. *Rev Esp Cir Ortop Traumatol*. 2010; 54(4): 245-7.
5. Bartolomé-García S, de la Cuadra-Virgili P, Jiménez-Cristóbal J: Schwannomatosis múltiple bilateral: a propósito de un caso. *Rev Esp Cir Ortop Traumatol*. 2011; 55(3): 220-3.
6. Huang JH, Simon SL, Nagpal S, Nelson PT, Zager EL: Management of patients with schwannomatosis: report of six cases and review of the literature. *Surgical Neurology*. 2004; 62(4): 353-61.
7. Jacobson JM, Matthew FJ 3rd, Pedrosó F, Steinberg JS: Plexiform schwannoma of the foot: a review of the literature and case report. *J Foot Ankle Surg*. 2011; 50: 68-73.
8. Kralick F, Koenigsberg R. Sciatica in a patient with unusual peripheral nerve sheath tumors. *Surgical Neurology*. 2006; 66(6): 634-7.
9. Artico M, Cervoni L, Wierzbicki V, D'Andrea V, Nucci F. Benign neural sheath tumours of major nerves: characteristics in 119 surgical cases. *Acta Neurochirurgica*. 1997; 139(12): 1108-16.