

## Artículo original

## Tratamiento endoscópico del pinzamiento posterior del tobillo

Cuéllar-Avaroma A,\* King-Hayata MA,\* Martínez-de Anda MC,\* King-Martínez M,\* King-Martínez AC\*\*

Hospital Médica Sur

**RESUMEN.** *Antecedentes:* El dolor crónico de la región posterior del tobillo es generalmente debido a un conflicto entre estructuras capsuloligamentarias y óseas. La presencia del *os trigonum* o una apófisis posterior del astrágalo pronunciada puede ocasionar por sí sola este pinzamiento. El propósito de este estudio es mostrar los resultados de la endoscopia del retropié por un pinzamiento posterior del tobillo. *Material y métodos:* Veinticuatro pacientes con diagnóstico de síndrome de pinzamiento posterior del tobillo fueron operados mediante técnica artroscópica posterior en el período comprendido entre 2008 y 2012. Se analizaron como variables el tipo de deporte, nivel deportivo según clasificación CLAS y retorno a la actividad deportiva. Fueron valorados según la EVA del dolor y las escalas AOFAS, SFMCP (*Société Française de Médecine et Chirurgie du Pied*) para el tobillo, y se evaluó la satisfacción personal con escala de Likert. *Resultados:* El seguimiento promedio fue de  $27.13 \pm 5.26$  meses, con edad promedio de  $31.8 \pm 5.26$  años; 19 fueron masculinos (79.2%) y cinco femeninos (20.8%). La valoración del dolor con EVA 5.75 pasó a 0.95; la valoración funcional mediante una escala AOFAS preoperatoria  $76.22 \pm 5.29$  puntos aumentó a  $97.21 \pm 1.96$  puntos y la escala SFMCP preoperatoria  $77.16 \pm 3.53$  puntos subió a  $98.54 \pm 1.38$  puntos. Se registró una inmovilización en promedio de  $19.75 \pm 2.48$  días y un retorno a la actividad deportiva en promedio de 4.6 meses ( $\pm 1.27$ ), con 66.7% (16 individuos) muy satisfechos,

**ABSTRACT.** *Background:* Chronic pain on the posterior portion of the ankle is often due to posterior impingement between bony or soft tissue structures. The presence of an *os trigonum* or a prominent posterior apophysis of the talus can produce this impingement. The purpose of this study was to assess the outcome of hindfoot endoscopy in patients with a diagnosis of posterior ankle impingement. *Material and methods:* We studied 24 individuals who underwent a posterior ankle endoscopic procedure during the period between 2008 and 2012, with the diagnosis of posterior ankle impingement. We analyzed variables such as: sport, level of sports activity according to the CLAS classification, return to sport. All patients were classified in accordance to the AOFAS and SFMCP (*Société Française de Médecine et Chirurgie du Pied*) scores for ankle pathology. We measured patient satisfaction to the procedure with the Linkert scale. *Results:* The average follow-up was  $27.13 \pm 5.26$  months. The average age of our patients was  $31.8 \pm 5.26$  years. We had 19 male (79.2%) and five female (20.8%) patients. The average preoperative Visual Analog Scale of pain (VAS) 5.75 and postoperative was 0.95. The average preoperative AOFAS scale of  $76.22 \pm 5.29$  rose to  $97.21 \pm 1.96$ . The average preoperative SFMCP scale of  $77.16 \pm 3.53$  became  $98.54 \pm 1.38$ . Our patients had their ankles immobilized for an average of  $19.75 \pm 2.48$  days. They returned to their sports activities at an average of 4.6 ( $\pm 1.27$ ) months. Our patients rated their personal satisfaction as very

Nivel de evidencia: IV

www.medigraphic.org.mx

\* Ortopedista adscrito, Hospital Médica Sur-México, Ciudad de México, México.

\*\* Jefe de la División de Ortopedia, Hospital General «Dr. Manuel Gea González», Ciudad de México, México.

*Dirección para correspondencia:*

Alberto Cuéllar-Avaroma

Hospital Médica Sur. Puente de Piedra Núm. 150, Torre 2, Consultorio 118, Col. Toriello Guerra, CP 14050, Del. Tlalpan, Ciudad de México, México.

Tel: 56660808-54243165

E-mail: alberto.cuellar@kingortopedia.com

Este artículo puede ser consultado en versión completa en <http://www.medigraphic.com/actaortopedica>

29.2% (siete) satisfechos y 4.2% (uno) regularmente satisfecho. Se encontró un caso (4.2%) de distrofia simpático refleja como complicación y otro con eritema en el portal endoscópico. **Conclusión:** El conflicto posterior del tobillo es una patología cuyo diagnóstico es clínico y está muy relacionado con la presencia de un *os trigonum* o un proceso de Stieda grande, lo cual repercute con la actividad deportiva. El tratamiento artroscópico es una opción ideal para dicha patología por la adecuada evolución clínica y estética, así como un pronto retorno a una actividad deportiva.

**Palabras clave:** Tobillo, pinzamiento posterior, cirugía, deportes, seguimiento, satisfacción personal, endoscopia.

satisfied in 16 cases (66.7%), satisfied in seven cases (29.2%), regular satisfaction in one case (4.2%). One patient developed a complex regional pain syndrome that was resolved with physical therapy and another had a wound erythema. **Conclusion:** The posterior ankle impingement is a pathology which diagnosis is mainly clinical, it is greatly associated with an *os trigonum* or a large Stieda process. It has a strong repercussion in the sports activities of the patients. The arthroscopic treatment is an ideal option for this pathology as it presents a good postoperative recovery with a swift return to patients preoperative sports activities.

**Key words:** Ankle, impingement, surgery, sports, follow-up studies, personal satisfaction, endoscopy.

## Introducción

El dolor crónico de la región posterior del tobillo es generalmente debido a un conflicto entre estructuras capsuloligamentares y óseas, el cual se incrementa por el sobreuso como resultado de los movimientos repetitivos de flexión plantar.<sup>1,2</sup> La presencia del *os trigonum* o una apófisis posterior del astrágalo pronunciada (proceso de Stieda) puede ocasionar por sí sola este pinzamiento o se puede deber a una inflamación del flexor *hallucis longus*; la mayoría de los pinzamientos posteriores ocurren en personas que realizan exagerados movimientos de flexión plantar del tobillo, como bailarines, futbolistas, gimnastas y corredores.<sup>3,4,5</sup>

Técnicas quirúrgicas por cirugía abierta han sido utilizadas para tratar el pinzamiento posterior del tobillo, principalmente para el conflicto óseo,<sup>1,6</sup> pero también se ha visto que existe un interés importante de la población, sobre todo deportista, en disminuir el tiempo de recuperación y retorno a su actividad diaria y deportiva, además de buscar una menor incidencia en las tasas de complicaciones y comorbilidad.<sup>5,7,8</sup>

El propósito de este estudio fue evaluar los resultados de la endoscopia del tobillo en una serie de individuos con diagnóstico de pinzamiento posterior del mismo mediante valoraciones de escalas funcionales y de satisfacción<sup>9</sup> para demostrar, según nuestra hipótesis, que mediante esta técnica se pueden conseguir resultados funcionales y un retorno rápido a las actividades diarias y deportivas, con un bajo porcentaje de complicaciones.

## Material y métodos

Se trató de un estudio clínico, ambispectivo, observacional, tipo cohorte, donde se evaluaron sujetos con diagnóstico

de pinzamiento posterior del tobillo intervenidos quirúrgicamente con cirugía de endoscopia posterior del tobillo durante el período de 2008 a 2012. Dentro de los criterios de inclusión se consideró diagnóstico de pinzamiento posterior del tobillo sin mejoría con el tratamiento conservador, con estudios auxiliares que corroboraran la patología, una radiografía con presencia de *os trigonum* o proceso de Stieda o una resonancia magnética con tenosinovitis del flexor *hallucis longus*, presencia de *os trigonum* o hipertrofia sinovial. Se excluyeron de la serie los individuos que no cumplieron con el seguimiento y las personas con cirugía previa de tobillo.

A todos los pacientes se les realizaron controles seriales clínicos prequirúrgicos y postquirúrgicos. En dichos controles se tomaron como variables clínicas las escalas de la SFCMP (*Société Française de Médecine et Chirurgie du Pied*) y la AOFAS (*American Orthopaedics Foot and Ankle Society*)<sup>10</sup> para tobillo y retropié. Los resultados se subdividieron en excelentes (100-91 puntos), buenos (90-81 puntos) regulares (80-61 puntos) y malos (< 60 puntos). Se valoró la escala visual análoga del dolor (EVA) y el nivel de satisfacción mediante escala de Likert.<sup>11</sup>

Para el análisis estadístico se utilizó SPSSv.13 (SPSS Chicago, Ill). Se realizó un análisis descriptivo de las variables continuas usando medidas de dispersión y tendencia central. Para las variables categóricas se utilizaron frecuencias. Se aplicó la prueba de t pareada para medir diferencia entre las medias de las variables continuas. Se consideró a todo valor < 0.05 como una diferencia estadísticamente significativa.

## Técnica quirúrgica

Una hora antes de la intervención quirúrgica, se dio una dosis profiláctica de antibiótico con 1 g de cefalosporina de

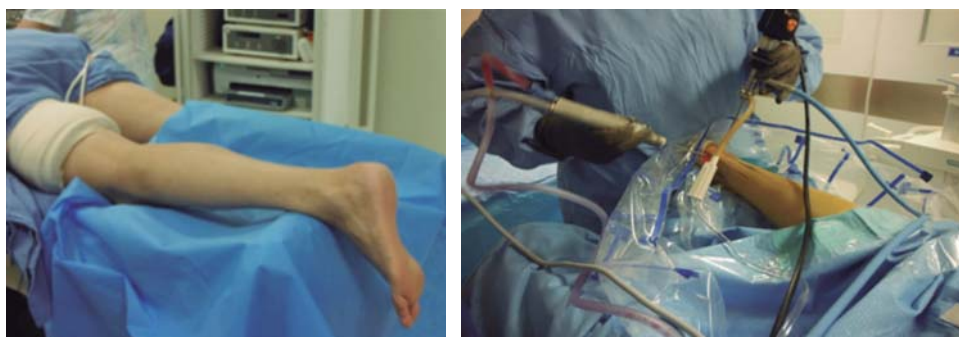

Figura 1A.

Instalación del individuo.

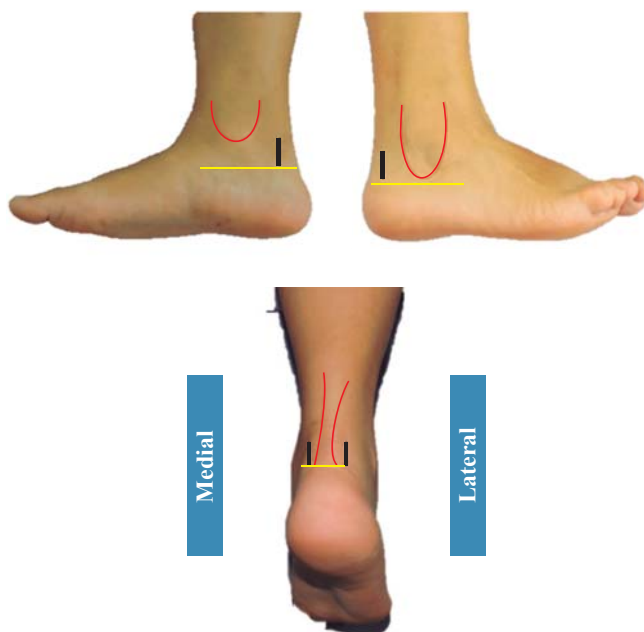


Figura 1B. Portales endoscópicos.

primera generación. El procedimiento anestésico consistió en un bloqueo peridural.

El paciente se colocó en decúbito ventral con un cojín a la altura de la pelvis del lado que se iba a operar para quitar la rotación externa fisiológica y otro cojín en la región distal de la tibia para mantenerla elevada y permitir la movilidad del tobillo (Figura 1A). El procedimiento se realizó bajo isquemia con torniquete colocado a nivel del muslo. Se hicieron los portales y el procedimiento descritos por Van Dijk<sup>12</sup> con el tobillo a 90 grados y los portales ya realizados al lado del tendón de Aquiles medial y lateralmente a nivel de la punta del maléolo medial (Figura 1B). Todos los procedimientos se llevaron a cabo con un artroscopio convencional (4.0 mm) e instrumentos convencionales (rasurador 4.5 mm). Se identificó el tendón flexor *hallucis longus* con la cámara en portal lateral y el rasurador ingresó del portal medial mirando hacia la cámara para crear nuestro espacio de trabajo y prevenir lesiones de estructuras mediales neurovasculares.

Mediante movimientos de flexo-extensión del tobillo, se buscaron las estructuras que condicionaran un pinza-

miento, entre ellas, el *os trigonum*, proceso de Stieda, hipertrofia ligamentaria posterior, tenosinovitis o estenosis del flexor *hallucis longus*, con las maniobras de movilidad de primer dedo (*hallux*) para corroborar el paso adecuado del tendón en su vaina. Se retiró el proceso talar o el *os trigonum* mediante una fresa de 4.5 mm o un osteótomo #10, y tras su revisión final con la movilidad del tobillo y del flexor del primer dedo, se comprobó que estas estructuras no condicionaran un conflicto (Figura 2). Se revisaron las carillas articulares de la tibioastragalina posterior y de la subastragalina. La duración promedio de la isquemia fue de 40 minutos.

En el postquirúrgico se permitió el apoyo inmediato y se mantuvo una inmovilización mediante el uso de una bota suropodálica tipo Walker por 10 días; además, se indicaron ejercicios de movilización en flexión y extensión del tobillo. La bota se cambió por una férula de aire gel o exoform por dos semanas más. Se realizaron ejercicios de propiocepción y, posteriormente, se retiraron las ortesis. El individuo pudo iniciar su reincorporación a su actividad deportiva a las siete semanas.

## Resultados

Se intervinieron quirúrgicamente 24 personas, cuya mediana de edad fue de 31.8 años. La muestra fue de 19 hombres y cinco mujeres en quienes se practicó la cirugía, siendo un total de 14 sujetos en el tobillo derecho y 10 en el tobillo izquierdo. El seguimiento promedio de los pacientes fue de 27.13 meses ( $\pm 5.26$ ).

Tomando en cuenta la clasificación por nivel deportivo (clasificación de CLAS), nueve individuos eran atletas competitivos con más de dos entrenamientos por semana, ocho personas eran atletas con actividades deportivas regulares, dos sujetos tenían actividad deportiva ocasional y cinco eran sedentarios (Tabla 1).

Los 19 pacientes que realizaban actividad física regresaron a su actividad deportiva tras la cirugía a las siete semanas, y al mismo nivel deportivo en promedio a los 4.6 meses ( $\pm 1.27$ ).

En cuanto a los síntomas clínicos presentados antes de realizar la cirugía, 89.5% de los individuos manifestó dolor posterior y/o posteromedial, aprehensión, signo del FHL positivo y signo de Carrefour positivo en el tobillo afectado.

Para la valoración clínica, se midió con la clasificación de AOFAS y SMCFP (cuyo valor máximo es de 100 puntos en ambas escalas), así como evaluación de la escala visual análoga del dolor (del 0 al 10) (Tabla 2). Se utilizó la prueba de Mann-Whitney, en la que se encontró una diferencia estadística de  $p < 0.001$  entre la valoración preoperatoria y la postoperatoria final.

Los hallazgos quirúrgicos encontraron 13 casos con sinovitis del flexor *hallucis longus*, ocho casos con bandas fibrosas en la región posteromedial principalmente, 20 casos con *os trigonum* y tres con proceso talar hipertrófico (proceso de Stieda). Además, se hallaron 18 casos (75%) con estado condral del domo astragalino grado I, cinco (20.83%) con grado II y uno (4.17%) con grado III según la clasificación de Outerbridge (Figura 3).

**Tabla 1. Características de los pacientes sometidos a endoscopia posterior del tobillo.**

		n	%
Edad	< 31.8	11	45.83
	> 31.8	13	54.16
Sexo	Masculino	19	79.16
	Femenino	5	20.83
Lado	Derecho	14	58.33
	Izquierdo	10	41.67
CLAS sistema	C: Competición	9	37.50
	L: Amateur	8	33.33
	A: Activo	2	8.33
	S: Sedentario	5	20.83
Comorbilidades	Ninguna	19	79.16
	Sistémica	1	4.16
	Musculoesquelética	4	16.66
	(fracturas previas)		

**Tabla 2. Diferencia en las escalas AOFAS, SFMCP y EVA pre- y postoperatorias de endoscopia posterior del tobillo.**

	Inicial	Seguimiento	Valor de t	Valor de p
AOFAS	76.72 ± 5.29	97.21 ± 1.96	5.65	< 0.00001
SFMCP	77.16 ± 3.53	98.54 ± 1.38	4.97	< 0.00001
EVA	5.75 ± 2.72	0.95 ± 2.03	4.78	< 0.00001

En 81.9% de las personas se registró una satisfacción excelente y muy buena según la escala de Linkert de satisfacción personal.

No se encontraron complicaciones en 91.66 % y se encontraron dos casos de complicaciones, que representaron 8.32%, repartidas en: un caso (4.16%) con eritema en el portal (que cedió en dos semanas) y otro (4.16%) con distrofia simpático refleja.

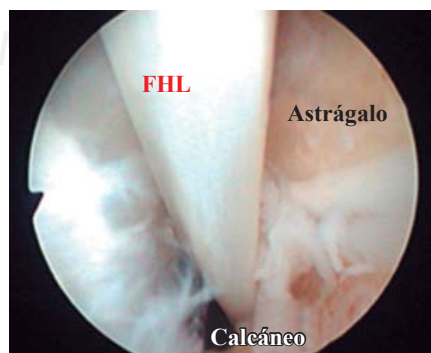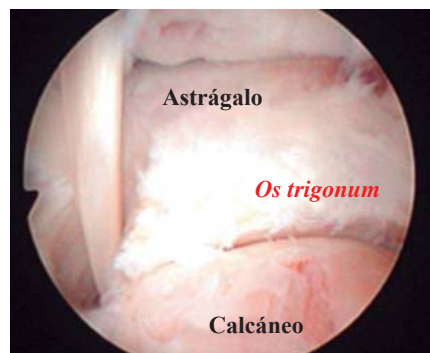## Discusión

La presencia de *os trigonum* es un potencial factor de dolor de la región posterior y posteromedial del tobillo en los sujetos que practican deporte<sup>13</sup> de contacto y movimientos de flexión plantar a repetición, como los bailarines.<sup>14,15</sup> Se han reportado buenos resultados con técnicas abiertas. Abramowitz describió mejoría de la AOFAS hasta 87.6 puntos en el postoperatorio, pero observó 24% de complicaciones.

Nuestra serie mostró una mejoría en la escala funcional de AOFAS y SFCMP, de 76.72 a 97.21 y de 77.16 a 98.15 puntos, respectivamente, lo cual concuerda con los reportes de las técnicas endoscópicas,<sup>4,5,7,10,16</sup> en general con buenos resultados en la escala de AOFAS, con un alto grado de satisfacción personal de la cirugía.

López Valerio analizó también el dolor con la escala visual análoga y reportó una mejora de 7.5 a 0.8 puntos en el postoperatorio en 20 tobillos de jugadores profesionales de fútbol, con un retorno a la actividad deportiva en 46.7 días; en nuestra serie, la mejoría de la escala visual análoga del dolor fue similar, de 5.75 disminuyó a 0.95 puntos; además, 19 de los 24 pacientes que practicaban deportes regresaron a la actividad deportiva a las siete semanas, lo que concuerda con lo reportado también por Ahn.<sup>17</sup>

Nickish, con una serie de 189 casos de tratamiento endoscópico posterior, reportó 8.5% de complicaciones, principalmente con disestesias del sural, síndrome complejo regional, sensación de opresión en el tendón de Aquiles, infección y quiste en el portal; en las otras series de procedimientos endoscópicos, el rango fue de cinco a 8.6%, mientras que las series de cirugía abierta por vía posteromedial o posterolateral describieron complicaciones entre 10 y 24%, con cicatriz retráctil, disestesias del sural (predominio en abordajes posterolateral), infección, síndrome complejo



**Figura 2.**

*Os trigonum* pre- y postresección.

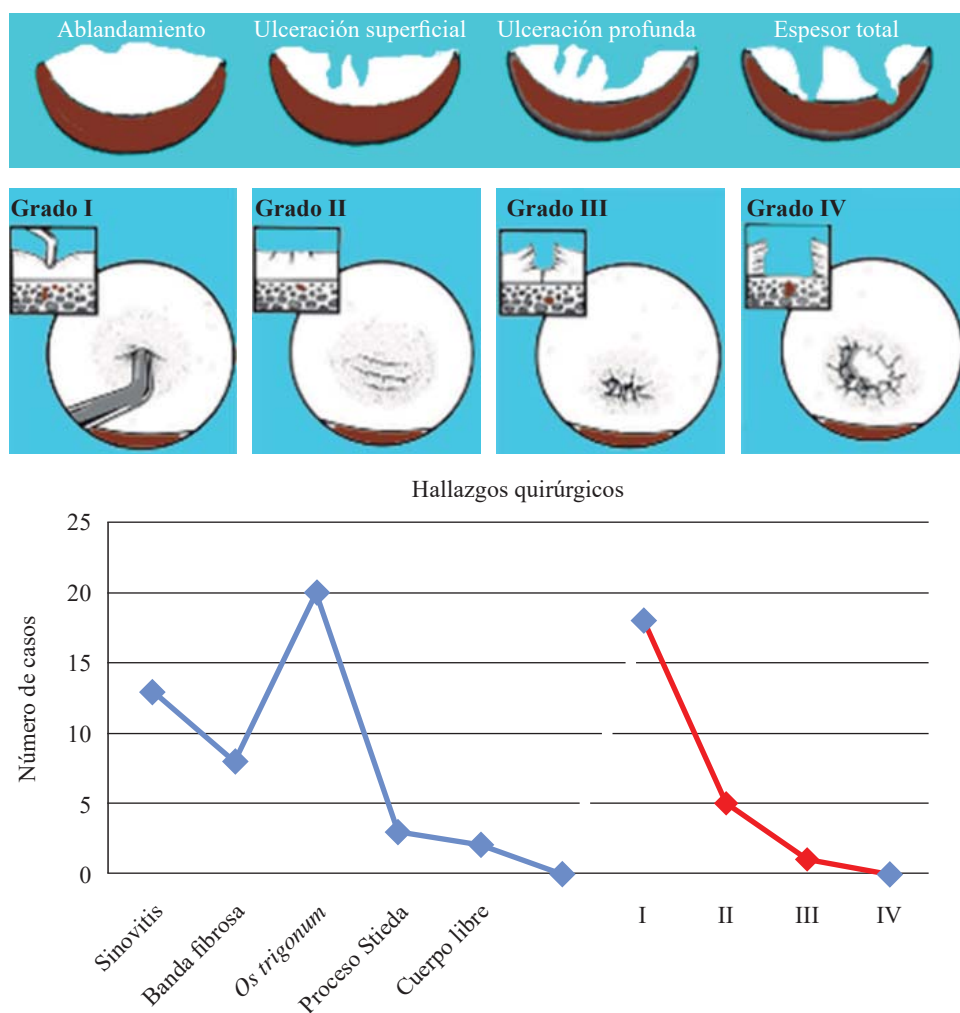


Figura 3.

Clasificación de Outerbridge de lesiones del cartilago y hallazgos quirúrgicos.

regional, fibrosis y sensación de opresión en el tendón de Aquiles. En nuestra serie encontramos 8.32%, con un caso de síndrome complejo regional y otro de eritema en el portal lateral, pero no tuvimos lesiones de disestesias del sural.

Dentro de las limitaciones y debilidades de nuestro trabajo están que fue un estudio con una muestra pequeña de 24 casos, sin casos control, aunque tuvimos un seguimiento adecuado de 27.13 meses.

## Conclusión

El conflicto posterior del tobillo es una patología cuyo diagnóstico es clínico; está muy relacionado con la presencia de un *os trigonum* o un proceso de Stieda, lo cual repercute con la actividad deportiva. La endoscopia posterior de tobillo a través de los dos portales clásicos (posterolateral y posteromedial) es un procedimiento confiable, reproducible y seguro, con un porcentaje mínimo de complicaciones, siempre y cuando se respeten los portales, así como las referencias anatómicas endoscópicas.

Creemos que es una opción adecuada para individuos con alta demanda deportiva debido a que pueden tener un pronto regreso a sus actividades en el mismo nivel competitivo que antes de haber presentado su lesión.

## Bibliografía

1. Ribbans WJ, Ribbans HA, Cruickshank JA, Wood EV: The management of posterior ankle impingement syndrome in sport: A review. *Foot Ankle Surg.* 2015; 21(1): 1-10.
2. Russell JA, Kruse DW, Koutedakis Y, McEwan IM, Wyon MA: Pathoanatomy of posterior ankle impingement in ballet dancers. *Clin Anat.* 2010; 23(6): 613-21.
3. Van Dijk CN, de Leeuw PA, Scholten PE: Hindfoot endoscopy for posterior ankle impingement. Surgical technique. *J Bone Joint Surg Am.* 2009; 91(Suppl 2): 287-98.
4. Scholten PE, Sierevelt IN, van Dijk CN: Hindfoot endoscopy for posterior ankle impingement. *J Bone Joint Surg Am.* 2008; 90(12): 2665-72.
5. Jerosch J, Fadel M: Endoscopic resection of a symptomatic os trigonum. *Knee Surg Sports Traumatol Arthrosc.* 2006; 14(11): 1188-93.
6. Heyer JH, Rose DJ: Os trigonum excision in dancers via an open posteromedial approach. *Foot Ankle Int.* En prensa.
7. Willits K, Sonneveld H, Amendola A, Giffin JR, Griffin S, Fowler PJ: Outcome of posterior ankle arthroscopy for hindfoot impingement. *Arthroscopy.* 2008; 24(2): 196-202.
8. Nickisch F, Barg A, Saltzman CL, et al: Postoperative complications of posterior ankle and hindfoot arthroscopy. *J Bone Joint Surg Am.* 2012; 94(5): 439-46.
9. Kitaoka HB, Alexander IJ, Adelaar RS, et al: Clinical rating systems for the ankle-hindfoot, midfoot, hallux, an lesser toes. *Foot Ankle.* 1994; 15: 349-53.
10. Carreira DS, Mahesh Vora A, Heare KL, Kozy J: Outcome of arthroscopic treatment of posterior impingement of the ankle. *Foot Ankle Int.* 2016; 37(4): 384-400.

11. Likert R. A technique for measurement of attitudes. *Arch Psychol.* 1932; 140.
12. Van Dijk CN: Hindfoot endoscopy for posterior ankle pain. *Instr Course Lect.* 2006; 55: 545-54.
13. Abramowitz Y, Wollstein R, Barzilay Y, et al: Outcome of resection of a symptomatic os trigonum. *J Bone Joint Surg Am.* 2003; 85-A(6): 1051-7.
14. Tey M, Monllau JC, Centenera JM, Pelfort X: Benefits of arthroscopic tuberculoplasty in posterior ankle impingement syndrome. *Knee Surg Sports Traumatol Arthrosc.* 2007; 15(10): 1235-9.
15. Hamilton Hamilton WG, Geppert MJ, Thompson FM: Pain in the posterior aspect of the ankle in dancers. Differential diagnosis and operative treatment. *J Bone Joint Surg Am.* 1996; 78(10): 1491-500.
16. Noguchi H, Ishii Y, Takeda M, Hasegawa A, Monden S, Takagishi K: Arthroscopic excision of a posterior ankle bony impingement for early return to the field: short-term results. *Foot Ankle Int.* 2010; 31(5): 398-403.
17. Ahn JH, Yoon-Chung K, Kim HY: Arthroscopic versus posterior endoscopic excision of a symptomatic os trigonum: a retrospective cohort study. *Am J Sports Med.* 2013; 41(5): 1982-9.