

## Artículo original

## Artropatía de Charcot: un método para su tratamiento. Seguimiento a cinco años

Caldiño-Lozada I,\* Rojas-Orsorio D,\*\* Esperón-Hernández R\*\*\*

Hospital de Ortopedia, Cruz Roja Mexicana, Mérida, Yucatán

**RESUMEN. Introducción:** La artropatía de Charcot es una patología que afecta al sistema musculoesquelético al alterar la biomecánica y causar reacciones bioquímicas con alteraciones óseas y articulares. Se infiere la prevalencia de 1%. La historia natural de la enfermedad, clasificada por Eichenholtz y modificada por Simmons, consta de cuatro fases; en cuanto a la localización, Sanders describe cinco áreas afectadas en el pie. **Material y métodos:** Nuestro objetivo fue valorar si el método establecido para el tratamiento de esta patología es eficaz al diagnosticar cada fase y dar el tratamiento correspondiente mediante los estándares establecidos en la literatura, sin importar la localización, como lo muestra el algoritmo. **Resultados:** Se consideró que el tratamiento fue exitoso en los casos que presentaron alineación, consolidación total y marcha independiente con zapato comercial (85%), sin realizar amputaciones; hubo 15% de fracasos funcionales: casos no consolidados, con alineación parcial, marcha dependiente de soporte y reactivación. **Conclusiones:** Al no encontrar diferencias significativas entre las fases de la enfermedad y los tratamientos, inferimos que el abordaje empleado es el adecuado a cada fase; el éxito no depende de la fase en la que se diagnostique, sino del tratamiento individualizado.

**Palabras clave:** Charcot, pie, tratamiento, cirugía, resultados.

**ABSTRACT. Introduction:** Charcot arthropathy is a deformity which alters foot biomechanics and generate biochemical reactions that affect articular joints and bone. The natural history shown us a prevalence on 1% and is classified by Eichenholtz and Simmons modification in four stages; Sanders describe its location in 5 specific areas. **Material and methods:** Our goal was to evaluate the specific method of treatment depending in the different stages of the deformity according to the literature review and to our proposed algorithm. **Results:** A successful treatment were based on alignment, bone healing and independent gait with regular shoes occurred in 85 % of our population. 15% were considered failures because of lack of consolidation, malalignment or use of gait aids and reactivation of the disease. **Conclusions:** There were no differences in the treatment regardless of the phase of the disease; it is more important the individualized treatment.

**Key words:** Charcot, foot, treatment, surgery, results.

### Nivel de evidencia: IV, serie de casos

\* Traumatología y Ortopedia. Alta Especialidad en Pie y Tobillo. Adscrita al Hospital de Ortopedia, Cruz Roja Mexicana, Mérida, Yucatán. Responsable del Departamento de Pie y Tobillo.

\*\* Traumatología y Ortopedia.

\*\*\* Doctor en Ciencias de la Investigación.

#### Dirección para correspondencia:

Dra. Itzel Caldiño-Lozada

Calle 15 x 22 Núm. 491 Int. 411, Col. Altavrisa, CP 97130, Mérida, Yucatán.

Teléfono de oficina: 019999306484 Celular: 9999906692

E-mail: dra.pieytobillo@gmail.com

Este artículo puede ser consultado en versión completa en <http://www.medigraphic.com/actaortopedica>

## Introducción

La neuropatía diabética es una patología que afecta al sistema musculoesquelético; en casos avanzados, la afección puede ser traumática (microtraumatismos crónicos o un episodio agudo) y originar inflamación, que aunada a la sobrecarga, causa destrucción ósea y articular. También se atribuye a cortos arteriovenosos, que llevan a la reabsorción ósea y disminución de la resistencia mecánica.<sup>1</sup>

En pacientes diabéticos de larga evolución, la artropatía neuropática está presente en 0.8 a 7.5%, la articulación más afectada es la tarsometatarsiana y se considera que su prevalencia es de alrededor de 1/700 diabéticos. Sólo 20% de los casos son bilaterales.<sup>2,3</sup>

Los pacientes con artropatía neuropática (pie de Charcot) presentan neuropatía severa con adecuada vascularidad, que causa aumento de volumen, cambios en la textura y coloración, aumento de la temperatura. Inicialmente, son mal diagnosticados y, con frecuencia, puncionados, lo que permite la entrada a microorganismos que pueden causar infección.

La historia natural de la enfermedad sugiere cuatro fases; la primera fase (0) consiste en un traumatismo agudo en el paciente con una neuropatía avanzada, cuya causa puede ser metabólica, infecciosa, hepática, neurológica o congénita; puede evolucionar, según Eichenholtz, a fase I (inflamatoria), que consiste en edema, eritema, aumento de la temperatura y, en ocasiones, dolor; si el proceso continúa y el mal control metabólico persiste, las articulaciones se fragmentan y lisan el hueso, la inflamación aumenta y da origen a una fase II (de fragmentación) (*Figuras 1 y 2*); este proceso puede pasar desapercibido, durar de ocho a 12 meses y continuar a una fase III (consolidación), en la que inicia el proceso de reparación, desaparece el rubor, disminuyen el edema y el calor; radiográficamente, cesa la fragmentación y el desplazamiento articular, aparece formación ósea y remodelación según la carga; queda una deformidad residual y puede durar de 18 a 24 meses.<sup>4,5,6</sup>

Esta patología es de difícil diagnóstico. Basados en la teoría mecánica, debemos considerar la fase prodrómica posterior a un traumatismo; cuando está en fase I, pasa desapercibida y la continua sobrecarga de la extremidad ocasiona pérdida del balance de la musculatura extrínseca del pie; la retracción del tendón de Aquiles ocasiona horizontalización del calcáneo, aplanamiento del arco longitudinal interno y sobrecarga en el tarso y metatarso, lo que causa deformidad del pie en mecedora, generalmente con prominencias óseas; esto da origen a áreas de hiperpresión que pueden evolucionar a úlceras y hacer más difícil el tratamiento.<sup>6,7,8</sup>

El abordaje requiere manejo multidisciplinario, siendo el ortopédico el de mayor importancia para la preservación de la extremidad; su objetivo es tener un apoyo plantigrado como prevención de úlceras y evitar la amputación, tratamiento usual en esta enfermedad.<sup>8,9</sup>

El objetivo de este trabajo fue valorar si el método establecido para el abordaje de esta patología es eficaz para el salvamento de la extremidad, mantener la marcha inde-

pendiente y mejorar la calidad de vida de los pacientes al diagnosticar cada fase y dar el tratamiento correspondiente mediante los estándares establecidos en la literatura, sin importar la localización, como lo muestra el algoritmo.

## Material y métodos

Se realizó un estudio retrospectivo y observacional entre Noviembre de 2011 y Julio de 2016, en el que participaron 67 pacientes (77 pies) con expedientes clínicos (físicos o electrónicos) y radiográficos que tuvieran la información completa y necesaria para la hoja de recolección de datos; se incluyeron pacientes de primera vez con diagnósticos de patología cronicodegenerativa metabólica y afección neuromuscular en ante, medio y retropié o tobillo de tipo traumático, infeccioso o mecánico que ocasionara deformidades reductibles o no reductibles, con áreas de hiperpresión, hiperqueratosis y úlceras que les impedían la bipedestación y marcha, tratados por artropatía de Charcot con manejo conservador y quirúrgico, que hubieran aceptado el tratamiento y finalizado hasta lograr el salvamento de la extremidad.

Algoritmo del método de tratamiento: en la fase I, el tratamiento puede realizarse sólo con yeso de contacto total, considerado el estándar de oro. En la fase II, además del yeso de contacto total (*Figura 3*), puede haber una deformidad que requiera manejo quirúrgico con artrodesis y técnicas al tendón de Aquiles para lograr un pie plantigrado. En la fase III, se evalúa la deformidad residual, para evitar úlceras y establecer un manejo quirúrgico de acuerdo con la deformidad resultante.<sup>10,11,12</sup>

Se considera que el tratamiento es satisfactorio cuando el paciente tiene un pie alineado, plantigrado y consolidado sin áreas de hiperpresión, usa calzado comercial para la marcha independiente y se ha logrado educar en cuidados de la salud (*Figura 8*).

## Resultados

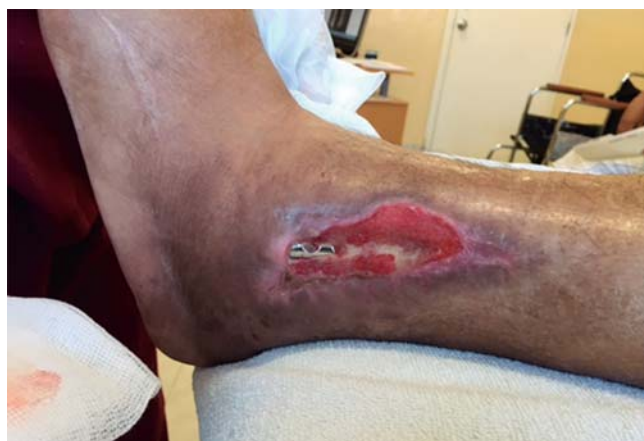De los 52 pacientes (60 pies) que concluyeron el tratamiento, 34 fueron mujeres (65%) y 18 hombres (35%), con una edad media de 56.4 (rango de 26-74), con un mínimo de seguimiento de 24 meses (de ocho a 48 meses); 55 pies (92%) fueron de origen neuropático secundario a diabetes mellitus, cinco (8%) hepatópatas. Once pacientes presentaban DM tipo 1 (18%) y 48, DM tipo 2 (80%); un caso fue hepatópata puro (2%). Según lateralidad, 32 (53%) pies fueron derechos y 28 (47%) izquierdos.

La evolución de la diabetes se midió en años, con lo que se obtuvo un promedio de 16.9, con un rango de dos a 32 años. La deformidad se midió en tiempo (meses), con un promedio de 12.9 (rango: 1-60). No se encontró una correlación entre el tiempo de la patología de base y el tiempo de la deformidad ( $r = 0.223$ ;  $p = 0.086$ ). Sin embargo, el tiempo de evolución de la deformidad se relacionó con el grado de la misma de acuerdo a la estadificación de Eichenholtz ( $\rho = 0.409$ ;  $p = 0.001$ ). Once pies (18.3%) tuvieron una punción previa a su diagnóstico, 13.3% (ocho pacien-

tes) presentaron algún tipo de amputación de un dedo o un rayo cuando llegaron al Servicio de Pie y Tobillo, 46.7% (28 pies) tuvieron una úlcera, la cual fue remitida con la inmovilización del pie afectado con el yeso de contacto total.

Según la clasificación de Eichenholtz, que evalúa las fases de la enfermedad, el diagnóstico se realizó con la siguiente distribución: dos pacientes en fase 0 (3.3%), 12 en fase I (20%), 39 en fase II (65%), siete en fase III (12%). En cuanto a la clasificación de Sanders (localización anatómica), durante el diagnóstico se encontraron cuatro pacientes en tipo 1 (6.7%), 38 en tipo 2 (63%), 13 en tipo 3 (21.7%) y cinco en tipo 4 (8.3%).

Al inicio del protocolo, se colocó un vendaje tipo Jones en 54 casos (90%) debido a las condiciones de la piel, pre-



**Figura 1.** Paciente con artropatía de Charcot Eichenholtz II Sanders 4, con antecedente de fractura de tobillo izquierdo; presentó dehiscencia de la herida quirúrgica, con exposición del material de osteosíntesis, el cual se retiró y se realizó desbridamiento.

viamente a la colocación del primer yeso de contacto total; en promedio se colocaron cuatro (rango: 0-13).

Definimos como éxito aquellos casos que presentaron alineación, consolidación total y marcha independiente con zapato comercial (51 casos, 85%) y fracasos funcionales aquellos con sinostosis funcional, no consolidación, alineación parcial, que no lograron marcha independiente y presentaron reactivación (nueve casos, 15%) (*Tabla 1, Figuras 4 y 5*).

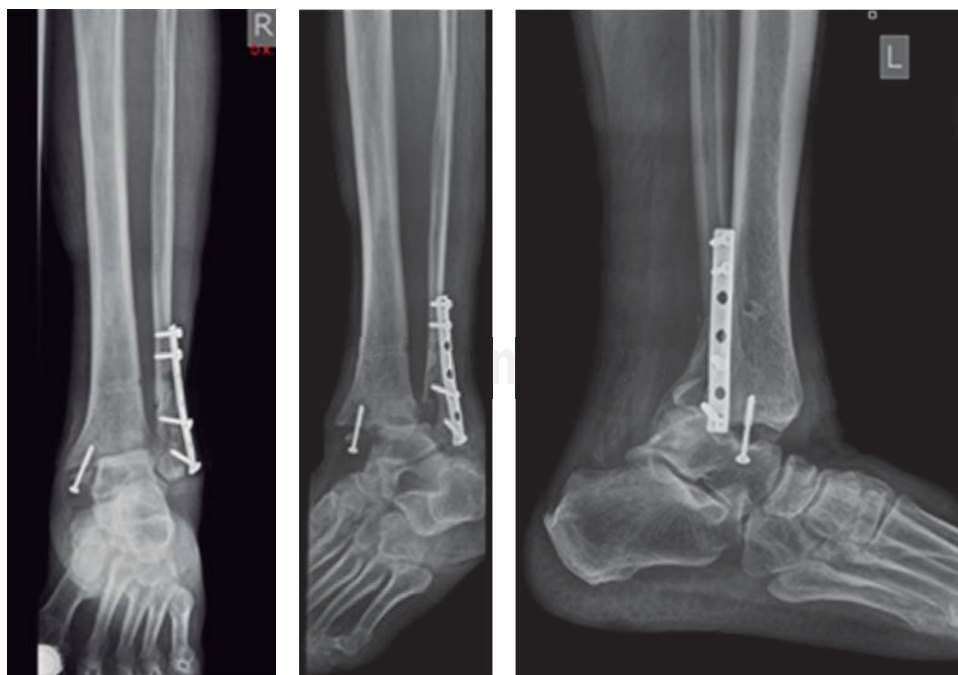En 36 casos (60%), el tratamiento fue conservador, con yesos de contacto total. En los otros 24, se realizó abordaje quirúrgico posterior al tratamiento con yesos de contacto total según la estadificación de Eichenholtz (*Figura 6*); de ellos, a 12 (20%) se les realizó cirugía abierta y a 12 (20%) cirugía mínima invasiva. La consolidación total se observó en 56 casos (93.3%), hubo sinostosis en tres y sólo un paciente no tuvo consolidación. No se encontró diferencia significativa entre las fases de Eichenholtz y el resultado final ( $\chi^2 = 02.308$ ; gl: 6;  $p = 0.889$ ).

La alineación del pie se dio en 55 casos (91.7%) y en cinco (8.3%) permaneció insuficiente; no se halló diferencia significativa entre las fases de Eichenholtz y la alineación ( $\chi^2 = 01.786$ ; gl: 3;  $p = 0.618$ ).

Del total de pacientes, 43 (71.7%) utilizaron bota neumática tras el yeso de contacto total, independientemente del manejo conservador o quirúrgico luego de la consolidación (*Figura 7*).

El inicio de la marcha se dio en 59 pacientes (98.3%); de ellos, a 54 (90%) se les indicó rehabilitación y 55 (91.7%) utilizaron zapato comercial; no hubo diferencia significativa entre las fases de Eichenholtz y la marcha ( $\chi^2 = 0.548$ ; gl: 3;  $p = 0.908$ ).

La reactivación se presentó en cinco (8.3%) pacientes, sin diferencia significativa entre las fases de Eichenholtz y la reactivación ( $\chi^2 = 02.937$ ; gl: 3;  $p = 0.401$ ).



**Figura 2.**

Radiografía en la fase de fragmentación, con luxación tibioastragalina y aflojamiento del material de osteosíntesis.

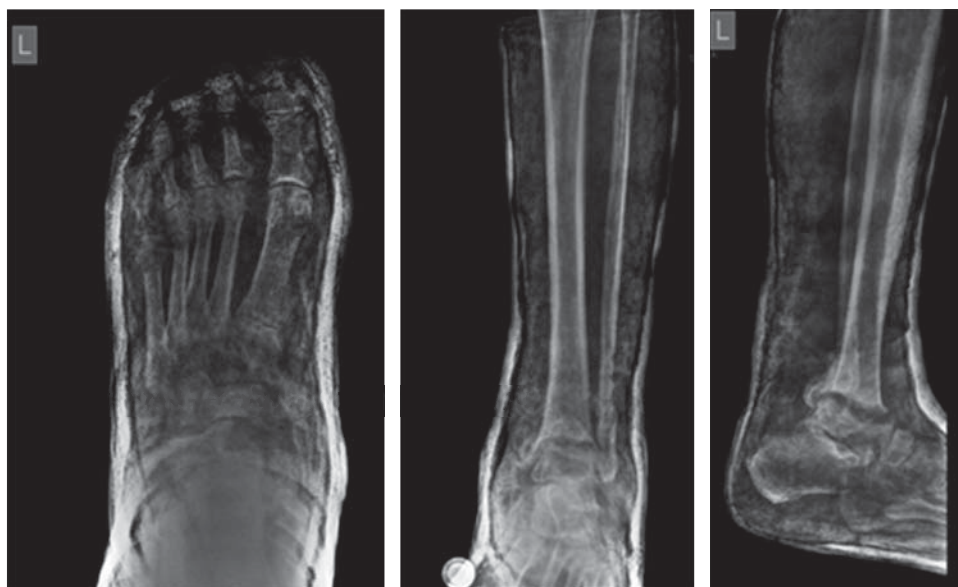

Figura 3.

Radiografía con el cuarto yeso de contacto total, con reducción de la articulación tibioastragalina previamente al evento quirúrgico.

Tabla 1. Éxitos y fracasos funcionales.

| Clasificación de Eichenholtz | Resultados |                          | Total (%) |
|------------------------------|------------|--------------------------|-----------|
|                              | Éxitos (%) | Fracasos funcionales (%) |           |
| Fase 0                       | 2 (3)      | 0 (0)                    | 2 (3)     |
| Fase I                       | 12 (20)    | 0 (0)                    | 12 (20)   |
| Fase II                      | 31 (52)    | 8 (13)                   | 39 (65)   |
| Fase III                     | 6 (10)     | 1 (2)                    | 7 (12)    |
| Total                        | 51 (85)    | 9 (15)                   | 60 (100)  |

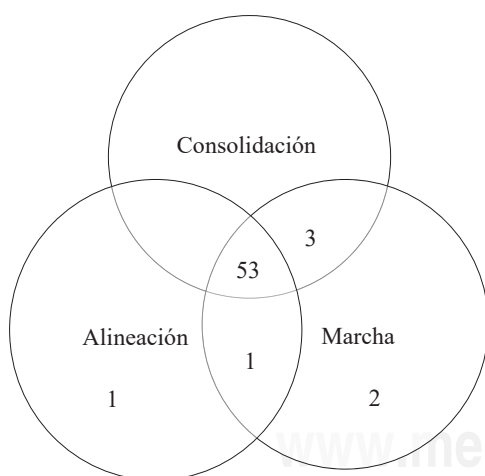


Figura 4. Casos exitosos.

## Discusión

México está entre los 10 países del mundo con mayor prevalencia de diabetes. En abril de 2016, la Encuesta Nacional de Salud y Nutrición reportó 6.4 millones de personas diagnosticadas con diabetes; es decir, 1:10 adultos la

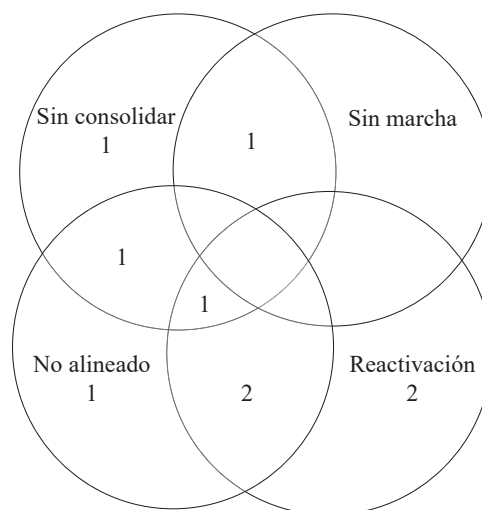


Figura 5. Casos de fracasos funcionales.

padece. Los costos de la atención médica representan entre 10 y 15% del presupuesto total de salud pública; si se toman en cuenta los efectos indirectos como el ausentismo laboral, la discapacidad y la muerte prematura, el porcentaje se incrementa hasta 60%.<sup>13,14</sup>

Las amputaciones han aumentado en 2%; las úlceras ocupan el segundo lugar de complicaciones de la diabetes, con un aumento de 7.2%; la neuropatía se considera la principal causante, que puede estar en relación con la artropatía de Charcot, que se desarrolla sólo en 1% de los pacientes: Estas estimaciones son deficientes debido a que es una patología tratada por diferentes profesionales de la salud y subdiagnosticada.<sup>15</sup>

En este estudio, las úlceras representaron 47% de los casos; el tratamiento se basó en inmovilización con yesos de contacto total y restricción de la carga. En algunos casos, abordajes quirúrgicos con artrodesis u osteotomías

de alineación y alargamiento de gastrocnemios fueron métodos usados para corregir las deformidades, con resultados satisfactorios para el cierre de heridas. La literatura describe como tratamiento disminuir la carga de las áreas sensibles para minimizar la presión aplicada y, simultáneamente, distribuirla en áreas más tolerantes, con el fin de disminuir el riesgo de ulceración y aumentar la probabilidad de cicatrización.<sup>15,16</sup>

Las complicaciones sistémicas incluyen hiperglucemia, enfermedad arterial periférica y neuropatía, factores que causan alteraciones musculoesqueléticas importantes. La hiperglucemia crónica ocasiona disminución de la elasticidad y rigidez del tejido plantar, comprometiendo su capacidad para tolerar fuerzas, alterando la biomecánica del eje aquileo-calcáneo-plantar y, como consecuencia, la marcha.<sup>17,18</sup>

El trauma menor y lesiones repetitivas en el pie que pasan desapercibidas causan pérdida del equilibrio muscular y evolucionan a deformidades de predominio digital, sobrecargas e hiperqueratosis que preceden a úlceras en más de 50% de los pacientes; ello dificulta el uso de calzado, la marcha y modifica los arcos de movimiento del resto de las articulaciones involucradas, lo que causa hipomovilidad, favorece alteraciones metabólicas y deficiencia inmunológica, que permite el desarrollo de infecciones (segunda complicación más común), cuya propagación causa daños irreparables a los tejidos sin tratamiento oportuno o modificaciones constantes según el estado del paciente.<sup>19</sup>

En 18% de la muestra fue realizada una punción para descartar proceso infeccioso; no se llevó a cabo diagnóstico de artropatía de Charcot en fase inflamatoria o de fragmentación por diferentes profesionales de la salud debido a desconocimiento de la enfermedad; en los casos diagnosticados, se propusieron tratamientos radicales que causaron amputaciones parciales en 13% de ellos en otro centro antes de iniciar el tratamiento en nuestro servicio.

La distribución según la clasificación de Sanders fue tipo 1 (metatarsofalángicas), 7% (cuatro casos); tipo 2 (tarsometatarsal), 63% (38 casos); tipo 3 (mediopié), 22% (13 casos); tipo 4 (tibioastragalina), 8% (cinco casos); no hubo pacientes tipo cinco para este estudio, cumpliendo los criterios de exclusión. En la revisión sistemática realizada en 2013 sólo mencionan las clasificaciones según afección y tratamiento quirúrgico en mediopié (60%), tobillo (29%) y retropié (11%); si consideramos las tres regiones anatómicas, los resultados son similares en el estudio realizado y el mediopié es el más afectado.<sup>20</sup>

El tratamiento de la artropatía del pie de Charcot es controvertido; este estudio se basó en el diagnóstico, estadificación y localización de la enfermedad. En la primera consulta, se colocó vendaje de Jones, que permitió al paciente percibir cambios en la extremidad, educarle en el cuidado de la inmovilización, restringir el apoyo y, posteriormente, colocar yeso de contacto total con cambio mensual (en promedio, cuatro yesos) en cualquier fase de Eichenholtz (0-3); con ello, se logró la disminución de la sintomatología y el proceso inflamatorio y se obtuvo el cierre de las lesiones

cutáneas. Esto se diferencia de lo reportado en la literatura, donde los tratamientos son yeso de contacto total con apoyo del miembro afectado.<sup>21,22</sup>

En las fases 0 a II el tratamiento fue conservador, al lograr un pie plantigrado que pudiera usar calzado comercial y marcha independiente. Los casos en fase II-III o III de Eichenholtz fueron sometidos a tratamiento quirúrgico posteriormente al manejo de yeso de contacto total.

El abordaje quirúrgico se individualizó; las principales indicaciones fueron inestabilidad, úlceras crónicas recurrentes, destrucción articular adyacente al área inicial, osteomielitis asociada y fracturas agudas seleccionadas. Se realizó a través de diferentes procedimientos: exostectomía de prominencias óseas, desbridamiento, resección-realineación con injerto óseo autólogo, artrodesis, reducción abierta y fijación interna, alargamiento de gastrocnemios, según la experiencia y preferencia del cirujano para lograr pie plantigrado y funcional, salvar la extremidad, obtener el uso de calzado comercial y marcha independiente que mejorara la calidad de vida. La literatura sugiere emplear algún método de corrección y estabilización quirúrgica que no está estandarizado; aunque existen diferentes consensos sobre el tratamiento, el objetivo es el salvamento de la extremidad y capacidad limitada para caminar.<sup>23</sup>

Históricamente, el tratamiento quirúrgico fue la amputación debido a la alta tasa de no consolidación, infección y complicaciones en la herida en fases iniciales. La reconstrucción quirúrgica se ha reservado a deformidades en fase III que no fueron diagnosticadas como artropatía de Charcot. Simon y sus colaboradores reportan el uso de la artrodesis tarsometatarsal en fase I de Eichenholtz, con la que observan la probabilidad de reducción anatómica, consolidación radiográfica y estabilidad clínica con o sin aumento del riesgo de complicaciones.<sup>24,25</sup> Los resultados del estudio aportan que el uso de yesos de contacto total puede darnos resultados similares sin ser invasivos en esta etapa y frenar la historia natural de la enfermedad.

En los casos quirúrgicos, se considera como estándar de oro la artrodesis, a pesar de no lograr una adecuada consolidación; en el estudio se realizaron artrodesis y osteotomías de alineación fijadas con agujas Kirschner, tornillos 4.0 y 6.5, complementadas con gestos quirúrgicos a tejidos blandos a través de dos técnicas: mínima invasiva 20% (12) y abierta 20% (12), sin encontrarse diferencia significativa entre ambas. De acuerdo a lo reportado en la literatura, no hay un método estándar para la fijación (placas, fijadores externos, clavo centromedular, tornillos de última generación).<sup>26,27,28,29,30</sup>

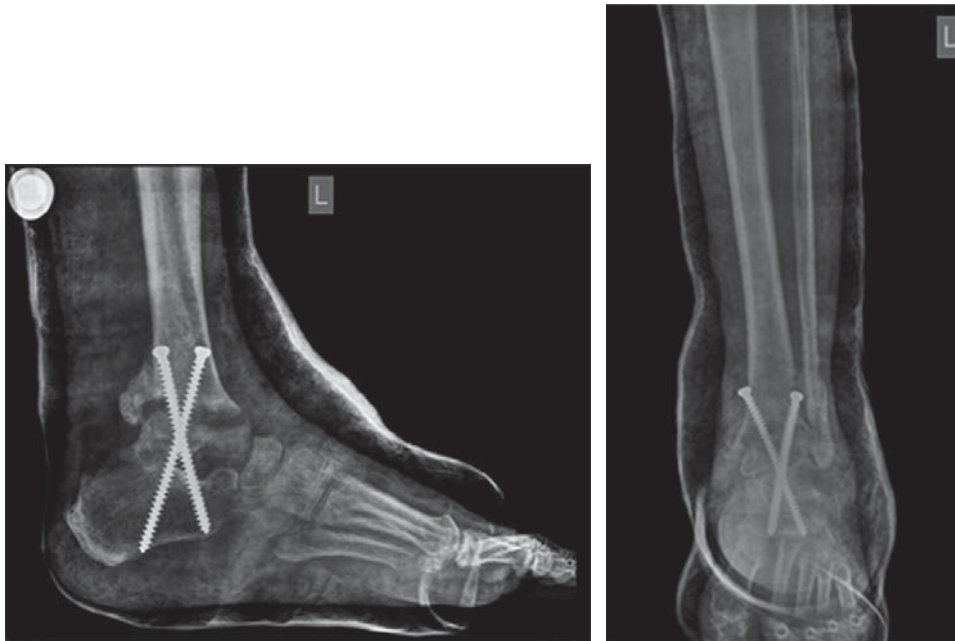
El tratamiento quirúrgico ocasiona trauma óseo que da origen a inflamación, edema y eritema, lo que se considera fase 0 de esta patología, que no evoluciona a otras fases debido a la fijación con material de osteosíntesis en posición funcional y protección con yeso de contacto total hasta lograr la consolidación; no se han encontrado en la literatura argumentos para debatir esta premisa. Los resultados del estudio fueron consolidación en 93% (56 casos), sinostosis funcional estable en 5% (tres casos), no consolidación en

2% (un caso) y ninguna amputación. La revisión sistemática de Lowery reporta 76.4% de consolidación, 22.4% de consolidación parcial, sinostosis fibrosas o no consolidación y 1.2% de amputaciones.<sup>20</sup>

Las complicaciones quirúrgicas están relacionadas con el control de las patologías sistémicas, la grave osteopenia que presenta el paciente y un sistema inmunológico deficiente que limita los factores de crecimiento endógenos, lo que ocasiona retardo en la consolidación o reactivación de la artropatía.<sup>31</sup>

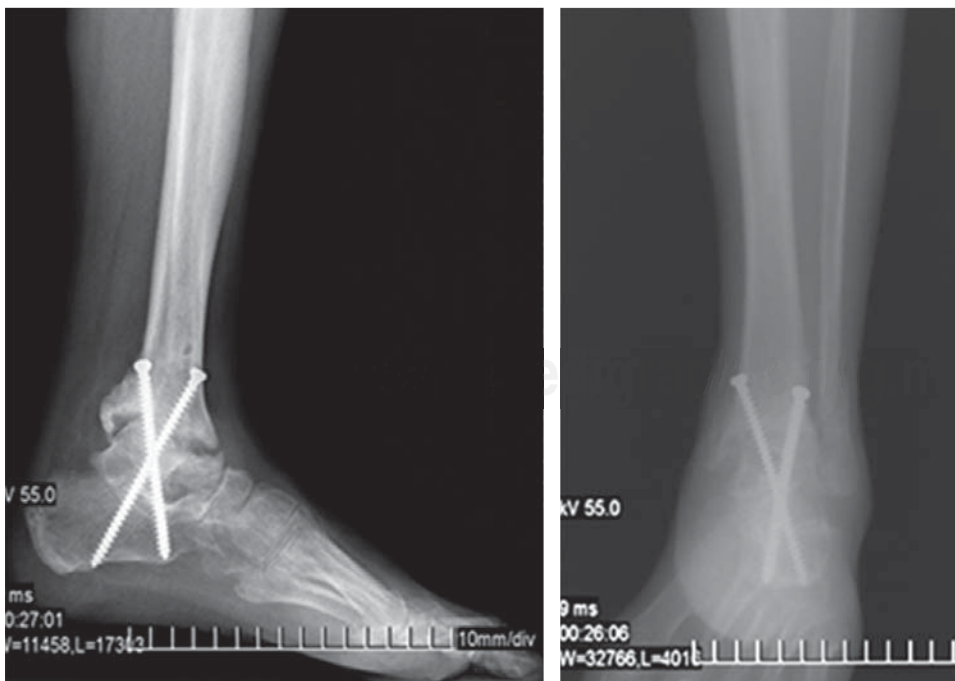
Este estudio reportó reactivación de 8% (cinco casos), sinostosis estables en 5% (tres) y no consolidación en 2%

(uno), siendo los pacientes en fase II de Eichenholtz quienes presentaron mayor número de complicaciones. Los estudios reportan recurrencia de 12 a 33%.<sup>20,32</sup> Una posible explicación son los tiempos de inmovilización. Por lo tanto, existe la posibilidad de que se hayan producido algunas recurrencias y aflojamiento del material de osteosíntesis debido a que la artropatía de Charcot se encontraba en fase II (iniciando la formación ósea) al momento del tratamiento quirúrgico, cuando hubo modificación en la inmovilización postoperatoria debido a patologías agregadas en la extremidad, descontrol metabólico y falta de apego al tratamiento.



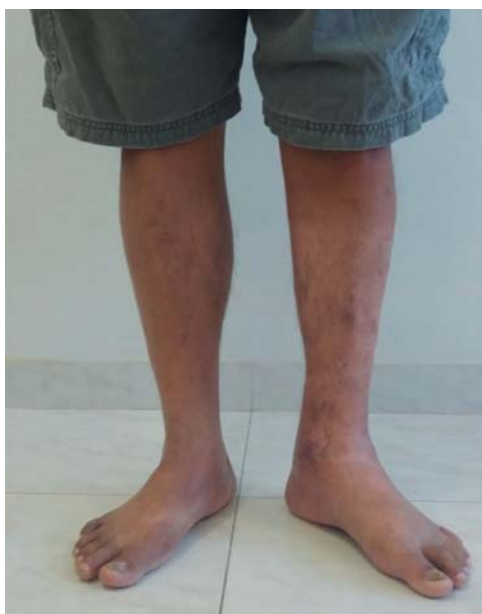**Figura 6.**

Radiografías postquirúrgicas con primer yeso de contacto total.



**Figura 7.**

Radiografías a los cinco meses de artrodesis.



**Figura 8.** Paciente con el pie alineado, plantígrado; marcha independiente y usa calzado comercial.

Los resultados se evaluaron según la alineación obtenida, que fue adecuada en 92% (55 casos) e insuficiente 8% (cinco); se logró pie plantígrado que no limitaba la marcha; en la literatura no describen la alineación, evalúan el tratamiento según la consolidación, el apoyo plantígrado funcional, el uso de calzado y el nivel de satisfacción, sin cuantificación de los resultados.<sup>20,33</sup>

La incorporación del paciente a las actividades de la vida diaria, con marcha independiente y uso de zapato comercial fue de 98% (59 casos); 2% (un caso) realiza marcha con bota neumática. El uso de bota neumática ocurrió en 72% (43 casos); 28% (17 casos) no usaron bota neumática. La literatura marca que el apoyo se realiza en todo momento usando técnicas de refuerzo como el CROW (*Charcot restraint orthotic walker*)<sup>33,34</sup> (Tabla 1, Figura 8).

La literatura reporta que el uso de bifosfonatos acorta el tiempo de consolidación a seis meses; sin embargo, no está aprobado por la FDA y el estado clínico de los pacientes no permitió su uso.<sup>20,35</sup>

Las debilidades de este método son que requiere un largo seguimiento (en promedio, 24 meses), la consulta de estos pacientes es prolongada por el retiro, exploración, tratamiento de las posibles complicaciones y colocación del yeso; la curva de aprendizaje para colocar yesos de contacto total es tardada; su costo es elevado por el tiempo de seguimiento y las posibles complicaciones locales o sistémicas; en casos quirúrgicos, aumenta el número de consultas y valoraciones por otros especialistas; además de que representa alta demanda en cuidados familiares y modifica su estilo de vida.

En cuanto a estadísticas, las debilidades fueron no poder establecer el número de yesos postoperatorios, el límite de tiempo con el uso de bota neumática y el inicio de marcha con zapato comercial debido a deficiencias en el registro de estos

datos; inferimos que son similares al reporte en la literatura: 15 semanas para descarga posterior a la reconstrucción y 27 semanas para el uso de zapato comercial.<sup>20,36,37</sup> Tampoco fue posible establecer la relación del control metabólico con la historia natural de la enfermedad debido a que no todos los pacientes contaban con los medios para la toma continua de laboratorios.

Se considera fortaleza que el método aplicado sustenta al ortopedista como el especialista indicado para tratar esta patología, estadiando la evolución y aplicando el abordaje adecuado a cada fase. Es importante diagnosticar a los pacientes en etapas tempranas: en fase 0 la inmovilización es corta y los resultados alentadores; la fase I tratada con yeso de contacto total por el tiempo establecido (12 semanas) tiene buenos resultados; en pacientes con fase II que se mantienen alineados, estables y sin exostosis, el tratamiento con yeso de contacto total hasta la consolidación se considera adecuado; sin embargo, en aquellos casos en fase II y III con criterios quirúrgicos, el momento ideal para intervenir es al finalizar la etapa de fragmentación e iniciar la de consolidación, cuando hay mayor probabilidad de consolidación y menor índice de reactivación y consecuente aflojamiento del material de osteosíntesis. El procedimiento de mínima invasión se sugiere en deformidades moderadas y al finalizar la fase II, mientras que en graves deformidades consolidadas, la técnica abierta es la de elección para realizar osteotomías de alineación. Los gestos quirúrgicos a gastrocnemios nos permiten mayor corrección de la deformidad en el retro- y mediopié al mismo tiempo que mejora la biomecánica del antepié.

## Conclusión

El éxito del tratamiento no depende de la fase en que se encuentre el paciente, sino del abordaje adecuado en cada fase, la restricción del apoyo y la alineación, como lo muestra el método aplicado en este trabajo. La artropatía de Charcot debe recibir tratamiento ortopédico en todo momento.

## Bibliografía

1. Khanolkar MP, Bain SC, Stephens JW: The diabetic foot. *QJM*. 2008; 101(9): 685-95.
2. Vázquez-Gutiérrez M, Mangas-Cruz MA, Cañas García-Otero E, Astorga-Jiménez R: Neuroartropatía diabética en fase aguda: un dilema diagnóstico. A propósito de dos casos y revisión de la bibliografía. *Rev Clin Esp*. 2005; 205(11): 549-52.
3. Aguilera-Cros C, Povedano-Gómez J, García-López A: Neuroartropatía de Charcot. *Reumatol Clin*. 2005; 1(4): 225-7.
4. Schinca N, Álvarez J: Artropatía neuropática o pie de Charcot. *Biomedicina*. 2012; 7(1): 44-50.
5. Mittlmeier T, Klaue K, Haar P, Beck M: Should one consider primary surgical reconstruction in Charcot arthropathy of the feet? *Clin Orthop Relat Res*. 2010; 468(4): 1002-11.
6. Wukich DK, Sung W, Wipf SA, Armstrong DG: The consequences of complacency: managing the effects of unrecognized Charcot feet. *Diabet Med*. 2011; 28(2): 195-8.
7. Boulton AJ, Vileikyte L, Ragnarson-Tennvall G, Apelqvist J: The global burden of diabetic foot disease. *Lancet*. 2005; 366(9498): 1719-24.
8. Sommer TC, Lee TH: Charcot foot: the diagnostic dilemma. *Am Fam Physician*. 2001; 64(9): 1591-8.

9. Del Castillo-Tirado RA, Fernández-López JA, del Castillo-Tirado FJ: Guía de práctica clínica en el pie diabético. *Archivos de Medicina*. 2014; 10(2:1): 1-17.
10. Rogers LC, Frykberg RG, Armstrong DG, Boulton AJ, Edmonds M, Van GH, et al: The Charcot foot in diabetes. *Diabetes Care*. 2011; 34(9): 2123-9.
11. Gouveri E, Papanas N: Charcot osteoarthropathy in diabetes: A brief review with an emphasis on clinical practice. *World J Diabetes*. 2011; 2(5): 59-65.
12. Sellés DR, Rueda AC, Primo RV, Asencio AF: Pie de Charcot agudo. Casos clínicos. *Cirugía General*. 2013; 5(2): 17-9.
13. Secretaría de Salud. Encuesta Nacional de Salud y Nutrición de Medio Camino, 2016. ENSANUT 2016. México: 2016.
14. Labovitz JM, Shofler DW, Ragothaman KK: The impact of comorbidities on inpatient Charcot neuroarthropathy, cost and utilization. *J Diabetes Complications*. 2016; 30(4): 710-5.
15. Wukich DK, Sadoskas D, Vaudreuil NJ, Fourman M: Comparison of diabetic Charcot patients with and without foot wounds. *Foot Ankle Int*. 2017; 38(2): 140-8.
16. Miller RJ: Neuropathic minimally invasive surgeries (NEMESIS): percutaneous diabetic foot surgery and reconstruction. *Foot Ankle Clin*. 2016; 21(3): 595-627.
17. Bariteau JT, Tenenbaum S, Rabinovich A, Brodsky JW: Charcot arthropathy of the foot and ankle in patients with idiopathic neuropathy. *Foot Ankle Int*. 2014; 35(10): 996-1001.
18. Milera-Rodríguez J, Solís-Cartas U, Gil-Armenteros R, Guanche-Hernández M: Artropatía de Charcot y osteomielitis en un paciente diabético. *Rev Cuba Reumatol*. 2014; 16(2): 235-9.
19. Holmes C, Schmidt B, Munson M, Wrobel JS: Charcot stage 0: A review and considerations for making the correct diagnosis early. *Clinical Diabetes and Endocrinology*. 2015; 1: 18.
20. Lowery NJ, Woods JB, Armstrong DG, Wukich DK: Surgical management of Charcot neuroarthropathy of the foot and ankle: a systematic review. *Foot Ankle Int*. 2012; 33(2): 113-21.
21. Lozano-Platonoff A, Mejía-Mendoza MDF, Ibáñez-Doria M, Contreras-Ruiz J: Estándar de oro en el manejo del pie diabético: yeso de contacto total. *Gaceta Médica de México*. 2014; 150(1): 58-64.
22. Pinzur MS, Lio T, Posner M: Treatment of Eichenholtz stage I Charcot foot arthropathy with a weight-bearing total contact cast. *Foot Ankle Int*. 2006; 27(5): 324-9.
23. Panagakos P, Ullom N, Boc SF: Salvage arthrodesis for Charcot arthropathy. *Clin Podiatr Med Surg*. 2012; 29(1): 115-35.
24. Pinzur M: Surgical versus accommodative treatment for Charcot arthropathy of the midfoot. *Foot Ankle Int*. 2004; 25(8): 545-9.
25. Simon SR, Tejwani SG, Wilson DL, Santner TJ, Denniston NL: Arthrodesis as an early alternative to nonoperative management of Charcot arthropathy of the diabetic foot. *J Bone Joint Surg Am*. 2000; 82-A(7): 939-50.
26. Baravarian B, Van Gils CC: Arthrodesis of the Charcot foot and ankle. *Clin Podiatr Med Surg*. 2004; 21(2): 271-89.
27. Richman J, Cota A, Weinfeld S: Intramedullary nailing and external ring fixation for tibiotalocalcaneal arthrodesis in Charcot arthropathy. *Foot Ankle Int*. 2017; 38(2): 149-52.
28. Butt DA, Hester T, Bilal A, Edmonds M, Kavarthapu V: The medial column Synthes Midfoot Fusion Bolt is associated with unacceptable rates of failure in corrective fusion for Charcot deformity: Results from a consecutive case series. *Bone Joint J*. 2015; 97-B(6): 809-13.
29. Lamm BM, Gottlieb HD, Paley D: A two-stage percutaneous approach to Charcot diabetic foot reconstruction. *J Foot Ankle Surg*. 2010; 49(6): 517-22.
30. Carranza-Becano A, Fernández-Torres JJ: Cirugía por mínima incisión en el tratamiento del pie neuropático. *Rev del Pie y Tobillo*. 2007; 21: 101-6.
31. Hingsammer AM, Bauer D, Renner N, Borbas P, Boeni T, Berli M: Correlation of systemic inflammatory markers with radiographic stages of Charcot osteoarthropathy. *Foot Ankle Int*. 2016; 37(9): 924-8.
32. Osterhoff G, Böni T, Berli M: Recurrence of acute Charcot neuropathic osteoarthropathy after conservative treatment. *Foot Ankle Int*. 2013; 34(3): 359-64.
33. Van der Ven A, Chapman CB, Bowker JH: Charcot neuroarthropathy of the foot and ankle. *J Am Acad Orthop Surg*. 2009; 17(9): 562-71.
34. Koller A, Meissner SA, Podella M, Fiedler R: Orthotic management of Charcot feet after external fixation surgery. *Clin Podiatr Med Surg*. 2007; 24(3): 583-99, xi.
35. Richard JL, Almasri M, Schuldiner S: Treatment of acute Charcot foot with bisphosphonates: a systematic review of the literature. *Diabetologia*. 2012; 55(5): 1258-64.
36. Concepción-Medina T, Rodríguez-Hernández O, Illada-Navarro L: Artropatía de Charcot. Importancia del diagnóstico en fase aguda. *Rehabilitación (Madr)*. 2011; 45(1): 75-7.
37. Dhawan V, Spratt KF, Pinzur MS, Baumhauer J, Rudicel S, Saltzman CL: Reliability of AOFAS diabetic foot questionnaire in Charcot arthropathy: stability, internal consistency, and measurable difference. *Foot Ankle Int*. 2005; 26(9): 717-31.