

Artículo original

Comparación funcional en el tratamiento de las fracturas de tobillo B de Weber con implante y sutura versus tornillo situacional

Rius-Zavala MM,* Gil-Orbezo FI,** Trueba-Davalillo CA,*** Trueba-Vasavilbaso C,****
Acuña-Tovar M*****

Hospital Español de México

RESUMEN. *Antecedentes:* Diez por ciento de todas las fracturas de tobillo, 20% de las fracturas tratadas quirúrgicamente y de 1 al 18% de los esguinces presentan lesión de la sindesmosis. Los métodos utilizados para su reducción son tornillos situacionales metálicos o bioabsorbibles, reparación directa y el uso de suturas con o sin botones. El objetivo de este trabajo fue comparar la función clínica de las fracturas de tobillo B de Weber tratadas con TightRope o con el uso de tornillo situacional. *Material y métodos:* Se realizó un estudio observacional, comparativo, transversal en el período comprendido de Marzo del 2012 a Marzo del 2015. Se utilizó la escala de AOFAS de tobillo para valorar la función de pacientes con fracturas Weber B con lesión de sindesmosis tratados con tornillo situacional tricortical de 3.5 mm y pacientes tratados con sistema TightRope. *Resultados:* Se estudiaron 43 pacientes con una media de 47 años de edad. Se realizó la prueba de ANOVA de un factor para comparar los resultados de ambos grupos observando que a los tres, seis y 12 meses el grupo de TightRope presentó una mejoría significativa en cuanto al puntaje de AOFAS en comparación con el grupo de tornillo situacional ($p = 0.05$). *Discusión:* El uso del sistema TightRope presenta mejor

ABSTRACT. *Background:* Ten percent of all ankle fractures, 20% of the fractures treated surgically, and 1-18% of all sprains involve a syndesmosis injury. The methods used for reduction are metal or bioabsorbable syndesmotomic set screws, direct repair, and sutures with or without buttons. The purpose of this study was to compare the clinical function of patients who sustained Weber B ankle fractures and were treated with the TightRope system or a syndesmotomic set screw. *Material and methods:* An observational, comparative, cross-sectional study was conducted between March 2012 and March 2015. The AOFAS ankle scale was used to assess function in patients with Weber B fractures with a syndesmosis injury treated with a 3.5 mm tricortical set screw or with the TightRope system. *Results:* Forty-three patients were included, their mean age was 47 years. The single-factor ANOVA test was used to compare the results of both groups. The latter showed that at 3, 6 and 12 months the TightRope group showed a significant improvement based on the AOFAS score, compared with the set screw group ($p = 0.05$). *Discussion:* The use of the TightRope system results in better clinical function in the

Nivel de evidencia: IV

* Residente de cuarto año.

** Jefe de Servicio de Traumatología y Ortopedia.

*** Titular de Curso de Traumatología y Ortopedia.

**** Médico adscrito al Servicio de Traumatología y Ortopedia.

***** Médico asociado al Servicio de Traumatología y Ortopedia.

Hospital Español de México.

Dirección para correspondencia:

Dra. María Martha Rius-Zavala

Fuente de Cervantes Núm. 8-B, Col. Lomas de Tecamachalco, CP 53950, Naucalpan de Juárez, Estado de México.

E-mail: dr.mrius@gmail.com

Este artículo puede ser consultado en versión completa en <http://www.medigraphic.com/actaortopedica>

función clínica en comparación con el tornillo situacional tricortical de 3.5 mm en el corto plazo, de acuerdo con la escala de AOFAS.

Palabras clave: Sindesmosis, tobillo, lesión, tornillo, implante con sutura.

short term compared with the 3.5 mm tricortical set screw, according to the AOFAS scale.

Key words: Syndesmosis, ankle, lesion, screw, suture implant.

Introducción

Se estima que 10% de todas las fracturas de tobillo y 20% de las fracturas de tobillo tratadas quirúrgicamente tienen una lesión de la sindesmosis.^{1,2} En el caso de los esguinces de 1 a 18% presentan esta lesión y en la población atlética el número asciende hasta 12 o 32%.³

La sindesmosis provee estabilidad a la articulación tibio-peroneo astragalina.⁴ Las lesiones de ésta pueden provocar inestabilidad crónica llevando a artrosis,^{1,3,5,6,7,8} por lo que las metas de su tratamiento son una adecuada reducción anatómica, reparación de estructuras ligamentarias y de la sindesmosis.^{6,9}

El diagnóstico de las fracturas de tobillo y lesiones de la sindesmosis se realiza con radiografías AP, lateral y de proyección tipo mortaja, lo cual se puede complementar con tomografía computada o resonancia magnética, en caso de sospechar lesión de tejidos blandos.^{1,6,8}

Weber clasifica las fracturas de tobillo en tipo A, cuando ocurren por debajo de la sindesmosis, tipo B cuando ocurren a nivel de la sindesmosis y tipo C cuando son suprasindesmales.^{5,8} La AO toma como base la clasificación de Weber, agregando las lesiones asociadas.⁹ Menciona que la sindesmosis será siempre subsidiaria de protección si se lesiona en fracturas tipo B y C.^{3,5,10,11} Para proteger y asegurar la sindesmosis, la fijación con tornillo transindesmal es el método más utilizado. Se pueden utilizar uno o dos tornillos, de 3.5 o 4.5 mm, metálico o bioabsorbible y éstos pueden fijarse en tres o cuatro corticales.^{1,7,10,12} Las complicaciones del tornillo metálico son dolor, osteólisis, alteración en los movimientos normales del tobillo, metalosis, lesiones por incremento del estrés («*stress shielding*» en inglés) y causan interferencia en estudios de imagen, además de que se requiere un segundo procedimiento quirúrgico para su retiro.^{2,6,12,13,14,15} Lalli y cols.¹⁶ realizaron un estudio retrospectivo del impacto económico que implica el retiro del tornillo situacional. Refieren que aún no hay acuerdo en cuanto a si es necesario o no el retiro de éste,^{2,5} en cuyo caso, si se decide retirar, lo cual ocurre aproximadamente en 50% de los pacientes, presentará un costo extra para el paciente.⁵

Los tornillos bioabsorbibles técnicamente son más complicados de colocar, implicando mayor tiempo quirúrgico. Es más difícil de corroborar la colocación correcta, ya que no son visibles en la fluoroscopia transquirúrgica. Además, presentan reacción inflamatoria, fistulas y osteólisis, son

más caros y menos resistentes que el tornillo metálico y es más complicado retirarlos en caso de que se presente infección.^{14,15} En cuanto a función clínica, a largo plazo, los dos métodos tienen resultados similares.¹⁵

El sistema de fijación de sindesmosis TightRope de Arthrex (Arthrex, Naple, FL, USA) consiste en una sutura FiberWire del No. 5 y dos botones, los cuales atraviesan las cuatro corticales de la tibia y el peroné.^{17,18} Las ventajas de este sistema son que permite movimiento fisiológico de la sindesmosis, disminuye el riesgo de dolor, permite un regreso más temprano a las actividades y presenta una reducción de la sindesmosis por mayor tiempo.^{1,2,4} Las complicaciones son aflojamiento por fijación en tejidos blandos,^{1,2,19} osteólisis, lesión de la vena safena en el momento de su colocación, riesgo de ruptura de las suturas, inicialmente menos estabilidad de sindesmosis con riesgo de sinostosis¹⁹ y en el caso de presentar TightRope y placa de diferentes materiales, se presenta riesgo de metalosis.¹⁷ Las contraindicaciones para el uso de este método son las fracturas de Maisonneuve, ya que este sistema permite cierta migración del peroné algunos milímetros.¹⁷ En cuanto a costo, este sistema es más caro que el uso de tornillo metálico convencional, pero la diferencia se compensa en el momento que el tornillo requiere un segundo procedimiento quirúrgico para su retiro.^{1,16}

El propósito de este estudio fue la comparación de los resultados clínicos del uso del tornillo transindesmal tricortical de 3.5 mm en contraste con el sistema TightRope para el tratamiento de la lesión de la sindesmosis en las fracturas B de Weber de tobillo.

Material y métodos

En el período comprendido de Marzo de 2012 a Marzo de 2015 se realizó una serie de casos en pacientes con fracturas tipo B de Weber tratados con tornillo situacional de 3.5 mm tricortical y pacientes tratados con sistema TightRope. Los pacientes fueron operados por siete médicos adscritos siguiendo la misma técnica.

Los criterios de inclusión fueron pacientes entre 17 y 86 años de edad, con un promedio de 47 años, con diagnóstico de fractura de tobillo B de Weber con lesión de sindesmosis. Los criterios de exclusión fueron pacientes con fracturas de tobillo A y C de Weber y pacientes con fracturas B de Weber sin lesión de sindesmosis. Se eliminaron los pacientes que no acudieron al seguimiento clínico.

El grupo A fue de 10 pacientes tratados con sistema TightRope y el grupo B de 33; se les colocó tornillo situacional tricortical de 3.5 mm.

Se utilizó la escala de evaluación de pie y tobillo AOFAS 20 en los intervalos de tiempo de tres, seis y 12 meses en el postoperatorio.

La técnica quirúrgica utilizada para la colocación del tornillo situacional de 3.5 mm tricortical (*Figura 1*) consistió en: una vez realizadas las osteosíntesis de las fracturas de peroné y de tibia, así como revisión y reparación de ligamento deltoideo en caso de ser necesarios, se realizó una perforación con broca de 2.5 mm a través de las dos corticales del peroné y la primera cortical de la tibia 2 cm sobre la articulación tibioastragalina, con 25-30° de orientación posterolateral en el peroné hacia anteromedial en tibia. Se realizó medición del tornillo y se colocó a través de las tres corticales, al mismo tiempo que se realizó cierre de sindesmosis con pinzas maleolares, corroborando adecuada colocación y adecuado cierre mediante control fluoroscópico.

La técnica quirúrgica para colocar el sistema TightRope (*Figura 2*), fue posterior a la reducción de las fracturas de peroné y tibia; se perforaron las dos corticales del peroné y las dos de la tibia aproximadamente 1.5-2 cm de la articulación tibioastragalina, con una angulación de 30° al plano coronal con una broca de 3.5 mm. Se introdujo la aguja que se encuentra fija al sistema TightRope a través de la perforación realizada y a través de la piel medial. Se traccionó el FiberWire guía hasta que el botón medial pasó a través de la segunda cortical de la tibia y posteriormente se traccionó tanto la guía y la sutura verde para que el botón se adosara al hueso. Posteriormente se tensó el botón lateral con las suturas al mismo tiempo que se cerró la sindesmosis con pinzas maleolares y finalmente se anudaron las suturas late-

rales.²⁰ Se corroboró adecuada colocación y cierre con fluoroscopia. Para lograr un adecuado cierre de la sindesmosis en ambas técnicas fue necesario que el pie se encontrara en flexión plantar y ligera rotación interna.

El protocolo de rehabilitación fue similar. Se colocó férula suropodálica posterior a todos los pacientes operados en el postquirúrgico inmediato. A los 10 pacientes tratados con TightRope se les colocó bota neumática al egreso con apoyo parcial. A los 33 pacientes tratados con tornillo situacional se les colocó la misma bota neumática al egreso, permitiéndole apoyo parcial con uso de muletas únicamente a dos de ellos. El resto de los pacientes fue tratado con férula suropodálica posterior, permitiéndose apoyo parcial únicamente; en el caso de los pacientes tratados con tornillo, el retiro del mismo fue en promedio a las seis semanas de operados y a los pacientes tratados con TightRope en promedio a las cuatro semanas. En ambos casos se les colocó bota neumática para iniciar apoyo. El apoyo total sin bota se permitió, en promedio, a las ocho semanas de operados en ambos casos, iniciando fisioterapia para recuperar arcos de movilidad y fuerza, enfocándose en movimientos de dorsiflexión y flexión plantar. El análisis estadístico se hizo con una prueba de ANOVA para observar las diferencias entre los grupos a los tres, seis y 12 meses de seguimiento. Los datos fueron analizados con el programa SPSS 14.0 para Windows (SPSS, Chicago, IL).

Resultados

Se reclutaron 43 pacientes (22 mujeres y 21 hombres) con diagnóstico de fractura de tobillo B de Weber con lesión

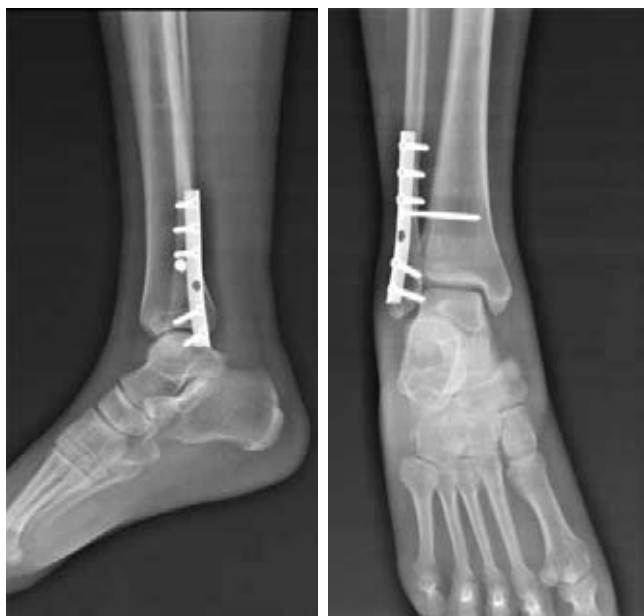

Figura 1. Uso de tornillo de situación.

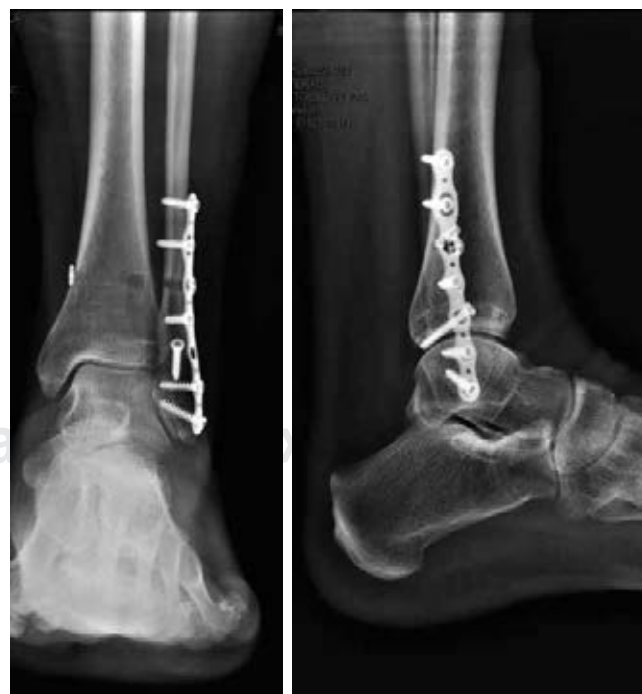

Figura 2. Uso de TightRope.

de sindesmosis. La edad promedio fue de 47 años (rango 17-86). El grupo A fue de 10 pacientes tratados con sistema TightRope y el grupo B de 33 pacientes, a los cuales se les colocó tornillo situacional tricortical de 3.5 mm.

De acuerdo con los resultados obtenidos, se observó una calificación en la escala de AOFAS 20 a los tres meses en cuanto a función de 68/100 en pacientes tratados con TightRope y de 52/100 en pacientes tratados con tornillo situacional. A los seis meses se observó mejoría en los dos grupos siendo de 83.2/100 en TightRope y 76.93/100 en situacional. Una vez cumplidos los 12 meses de postoperados se observó una función similar en ambos grupos, siendo de 91.4/100 en TightRope y 88.3/100 con el uso de tornillo situacional (Figura 3).

En el estudio realizado se observó mejor función en los primeros tres meses con el sistema TightRope, sobre todo respecto a la dorsiflexión, lo cual continuó a los seis meses, pero persistiendo dolor ocasional. Al año de postoperados se observó una función similar satisfactoria en ambos grupos respecto a la escala de AOFAS.²¹ Los pacientes a quienes se les colocó bota neumática al egreso, permitiendo apoyo parcial, no presentaron una mejoría significativa en cuanto a función durante los primeros meses respecto a los tratados con férula suropodálica posterior, como también se ha observado en estudios realizados en pacientes con fracturas bi- y trimaleolares, a quienes se les permitió apoyo tem-

prano, obteniéndose en estudios únicamente menor atrofia muscular y mejor rango de movilidad durante los primeros meses.²²

Se realizó la prueba de ANOVA de un factor para comparar los resultados de ambos grupos y se observó que a los tres, seis y 12 meses el grupo de TightRope presentó una mejoría significativa en cuanto al puntaje de AOFAS en comparación con el grupo de tornillo situacional ($p = 0.05$) a los tres y a los seis meses y no significativa al año (Tabla 1).

Discusión

En nuestro estudio se observó mejoría clínica al llegar a los 12 meses de postoperados con ambos métodos de fijación de la sindesmosis. En el caso del sistema TightRope se presentó una mejor recuperación de arcos de movilidad, así como menor dolor al inicio del apoyo y de la fisioterapia, debido a que suponemos que conserva una anatomía más fisiológica respecto al uso del tornillo situacional, el cual es una fijación más rígida y por menos tiempo, observando estas diferencias al valorar a los pacientes con la escala de AOFAS.^{1,2,4} Se han realizado estudios comparando el uso del tornillo situacional y el TightRope. Schepers T¹³ realizó una búsqueda de estudios en la literatura en los cuales se valoró la biomecánica y la función con el uso de ambos métodos. Por conclusión, se observaron mejores resultados funcionales con el TightRope y un regreso a su actividad más temprano, con menor necesidad de retiro de material; pero en cuanto a biomecánica se reportaron casos de aumento en el espacio de la sindesmosis o presencia de sinostosis.¹ Seyhan M. Y cols.⁴ realizaron de 2007 a 2011 un estudio retrospectivo de 110 pacientes tratados con TightRope y tornillo situacional 4.5 mm de cuatro corticales. En cuanto a función, se observó mejoría de la dorsiflexión en los pacientes con el uso de TightRope a partir del tercer mes y hasta los 12 meses, así como en la flexión plantar,⁴ concluyendo así que con el TightRope se presenta una mejor función debido a que tiene una anatomía similar a la de la sindesmosis, ya que no es tan rígida como el tornillo situacional.

De acuerdo con la literatura se debería valorar más a fondo no sólo la función, sino también la biomecánica de la articulación con estudios de imagen complementarios^{1,4,23,24} para obtener resultados más exactos sobre la mejor opción de tratamiento en este tipo de lesiones específicas, ya que en el tipo de lesiones donde se ha estudiado más esto es en la C de Weber. Kortekangas y cols.²⁴ realizaron un estudio aleatorizado, prospectivo comparando el uso de fijación de sindesmosis con TightRope o tornillo transindesmal tricor-

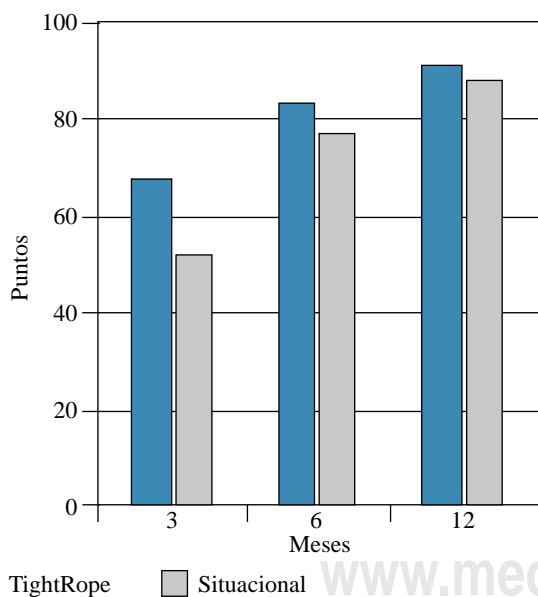


Figura 3. Valores con la escala de AOFAS entre ambos grupos.

Tabla 1. ANOVA de un factor para el estudio de los resultados clínicos con la escala de AOFAS entre ambos grupos.

Tiempo	Grupo A			Grupo B			p
	3 m	6 m	12 m	3 m	6 m	12 m	
AOFAS	52 ± 8.86	76.93 ± 6.04	88.30 ± 4.10	68 ± 7.74	83.2 ± 5.07	91.4 ± 4.9	0.05

tical de 3.5 en fracturas de tobillo Weber C con mecanismo de lesión de Lauge-Hansen de pronación y rotación externa¹⁴ por medio de tomografía computada de ambos tobillos, realizando controles radiográficos a los dos, seis y 12 meses. Ambos métodos mantuvieron una adecuada reducción (tornillo transindesmal 84% y TightRope 95%). En cuanto a biomecánica, con el uso de la tomografía se observaron falsos positivos con el uso de TightRope al colocarlo a 90°, probablemente por la fijación menos rígida. En el caso del tornillo situacional, a dos años, la mala reducción de la sindesmosis aumentó, pero se mantuvo adecuadamente con el TightRope, esto probablemente secundario a aflojamiento del tornillo.²⁴

Las limitaciones de este estudio fueron: múltiples cirujanos, seguimiento breve, una muestra pequeña y con diferente distribución de los pacientes (más pacientes en el grupo de tornillo de situación). No realizamos estudios complementarios para confirmar cicatrización de la sindesmosis y la falta de aleatorización.

A futuro se planea realizar un estudio con una muestra más grande y una distribución similar, con aleatorización de tratamientos y valorización no sólo de la función, sino de la biomecánica de la articulación con estudios de imagen complementarios.

Conclusiones

El uso del sistema TightRope como tratamiento de las fracturas Weber B con lesión de sindesmosis es una alternativa más; sus resultados funcionales son similares a los del tornillo de situación.

Bibliografía

- Peña FA, Coetsee JC: Ankle syndesmosis injuries. *Foot Ankle Clin.* 2006; 11(1): 35-50, viii.
- Porucznik MA: Screw vs. TightRope fixation for syndesmotric fractures. AAOS Now. May 2008 Issue.
- Michelson JD: Fracturas del tobillo por rotación. *J Am Acad Orthop Surg* (ed Esp). 2004; 3(1): 31-40.
- Seyhan M, Donmez F, Mahirogullari M, Cakmak S, Mutlu S, Guler O: Comparison of screw fixation with elastic fixation methods in the treatment of syndesmosis injuries in ankle fractures. *Injury.* 2015; 46 Suppl 2: S19-23.
- Weber BG: Lesiones traumáticas de la articulación del tobillo. Suiza/ Barcelona: Ed. Científico Médica; 1982.
- Porter DA, Jagers RR, Barnes AF, Rund AM: Optimal management of ankle syndesmosis injuries. *Open Access J Sports Med.* 2014; 5: 173-82.
- Hsu YT, Wu CC, Lee WC, Fan KF, Tseng IC, Lee PC: Surgical treatment of syndesmotric diastasis: emphasis on effect of syndesmotric screw on ankle function. *Int Orthop.* 2011; 35(3): 359-64.
- Makozay-Pichardo TH: Complicaciones de las fracturas de tobillo. *Ortho-tips.* 2006; 2(4): 262-9.
- Clasificación AO-OTA. *J Orthop Trauma.* 2007; 21(Sup 10): S10-129.
- Goost H, Wimmer MD, Barg A, Kabir K, Valderrabano V, Burger C: Fractures of the ankle joint: investigation and treatment options. *Dtsch Arztebl Int.* 2014; 111(21): 377-88.
- Hak DJ, Egol KA, Gardner MJ, Haskell A: The "not so simple" ankle fracture: avoiding problems and pitfalls to improve patient outcomes. *Instr Course Lect.* 2011; 60: 73-88.
- Lieberman JR: AAOS Comprehensive orthopaedic review. Rosemont, IL USA: AAOS; 2009. Chapter 60; Sanders D: 659-69.
- Schepers T: To retain or remove the syndesmotric screw: a review of literature. *Arch Orthop Trauma Surg.* 2011; 131(7): 879-83.
- van der Eng DM, Schep NW, Schepers T: Bioabsorbable versus metallic screw fixation for tibiofibular syndesmotric ruptures: a meta-analysis. *J Foot Ankle Surg.* 2015; 54(4): 657-62.
- Noh JH, Roh YH, Yang BG, Kim SW, Lee JS, Oh MK: Outcomes of operative treatment of unstable ankle fractures: a comparison of metallic and biodegradable implants. *J Bone Joint Surg Am.* 2012; 94(22): e166.
- Lalli TA, Matthews LJ, Hanselman AE, Hubbard DF, Bramer MA, Santrock RD: Economic impact of syndesmosis hardware removal. *Foot (Edinb).* 2015; 25(3): 131-3.
- Coetsee JC, Ebeling P: Treatment of syndesmosis disruptions with TightRope fixation. *Techniques in Foot and Ankle Surgery.* 2008; 7(3): 196-202.
- Schepers T: Acute distal tibiofibular syndesmosis injury: a systematic review of suture-button versus syndesmotric screw repair. *Int Orthop.* 2012; 36(6): 1199-206.
- Pirozzi KM, Creech CL, Meyr AJ: Assessment of anatomic risk during syndesmotric stabilization with the suture button technique. *J Foot Ankle Surg.* 2015; 54(5): 917-9.
- Arthrex TightRope™, Thornes B. Syndesmosis fixation surgical technique. Arthrex Inc. 2012, LT0426K.
- Kitaoka HB, Alexander IJ, Adelaar RS, Nunley JA, Myerson MS, Sanders M: Clinical rating systems for the ankle-hindfoot, midfoot, hallux, and lesser toes. *Foot Ankle Int.* 1994; 15(7): 349-53.
- Ağır İ, Tunçer N, Küçükdurmaz F, Gümüştaş S, Akgül ED, Akpınar F: Functional comparison of immediate and late weight bearing after ankle bimalleolar fracture surgery. *Open Orthop J.* 2015; 9: 188-90.
- Tartaglione JP, Rosenbaum AJ, Abousayed M, DiPreta JA: Classifications in brief: Lauge-Hansen classification of ankle fractures. *Clin Orthop Relat Res.* 2015; 473(10): 3323-8.
- Kortekangas T, Savola O, Flinkkilä T, Lepojärvi S, Nortunen S, Ohtonen P, et al: A prospective randomised study comparing TightRope and syndesmotric screw fixation for accuracy and maintenance of syndesmotric reduction assessed with bilateral computed tomography. *Injury.* 2015; 46(6): 1119-26.