

## Caso clínico

## Amputación bilateral en paciente diabética con ceguera, el uso de prótesis inadecuadas. Reporte de caso

González-García B,\* García-Isidoro S,\*\* Contreras-Alcántara J,\*\*\* Martínez-Gil JA,\*\*\*\*  
Díaz y Orea MA,\*\*\*\*\* Castellanos-Sánchez VO\*\*\*\*\*

Universidad de Guanajuato Campus Celaya Sede Mutualismo

**RESUMEN.** Las complicaciones más frecuentes asociadas con la diabetes incluyen al pie diabético y al glaucoma, que suelen llevar a la amputación y a la pérdida de la visión, respectivamente. El desarrollo científico y tecnológico actual ha permitido el diseño e implementación de sistemas protésicos óptimos para estos pacientes, asegurando una reincorporación a las actividades de la vida diaria, así como una correcta adaptación al uso de las mismas. La falta de recursos económicos compromete la adquisición de las prótesis ideales, recurriendo al uso de sistemas «artesanales» o «rústicos» que afectan la adaptación. Se presenta el caso de un paciente femenino de 47 años de edad, ama de casa, quien presenta parestesias bilaterales y sensación de miembro fantasma asociado a neuromas de amputación por diabetes mellitus tipo II de ocho años de evolución. La paciente, con bajos recursos económicos, es evaluada postamputación con diagnóstico de dependencia grave en la ejecución de las actividades de la vida diaria, con desplazamiento en silla de ruedas asistido; esta presentación es una variante frecuente como consecuencia de la pérdida bilateral de miembros inferiores, concomitante a la ausencia total de la visión. Se presenta el tratamiento de rehabilitación en etapa preprotésica y

**ABSTRACT.** The most frequent diabetes-related complications are diabetic foot and glaucoma, which lead to amputation and loss of vision, respectively. Current scientific and technologic developments have permitted the design and implementation of prosthetic systems that are optimal for these patients, as the latter adapt themselves to them and can resume activities of daily living. The lack of economic resources compromises the quality of the prostheses patients can afford, as they resort to «artisanal» or «rustic» systems that hamper their adaptation process. We present herein the case of a 47 year-old female patient, housewife, with bilateral paresthesias and phantom limb sensation associated with amputation neuromas resulting from type II diabetes mellitus that had affected the patient for eight years. This patient of a low socioeconomic stratum underwent a post-amputation assessment and was diagnosed as being heavily dependent when performing activities of daily living and required assisted wheelchair for ambulation. This is a frequent variant resulting from bilateral loss of lower limbs together with complete loss of vision. We describe the rehabilitation therapy during the pre- and post-prosthetic stages, together with the

\* Terapeuta físico. Universidad de Guanajuato Campus Celaya Sede Mutualismo.

\*\* Fisioterapeuta, Doctora en Ciencias. Facultad de Enfermería y Fisioterapia Salus Infirmorum. Universidad Pontificia de Salamanca, Campus de Madrid.

\*\*\* Médico cirujano y partero. Hospital General «Dr. Manuel Gea González».

\*\*\*\* Terapeuta ocupacional, Máster en PRL. Universidad Internacional de la Rioja.

\*\*\*\*\* Doctora en Ciencias. Facultad de Medicina, Benemérita Universidad Autónoma de Puebla.

\*\*\*\*\* Doctor en Ciencias. Facultad de Medicina, Universidad Complutense de Madrid.

*Dirección para correspondencia:*

Dr. Víctor Omar Castellanos-Sánchez

Plaza de Ramón y Cajal s/n, Ciudad Universitaria, CP. 28040, Madrid, España. Carretera de Boadilla del Monte No. 36, 3º B. Madrid, España.

E-mail: victoromarc@yahoo.com.mx

Este artículo puede ser consultado en versión completa en <http://www.medigraphic.com/actaortopedica>

**protésica, acompañados por los resultados de las evaluaciones para mostrar la efectividad del proceso terapéutico, sin olvidar la participación del cuidador como ente coterapéutico fundamental en el proceso.**

**Palabras clave: Diabetes, amputación, glaucoma, prótesis, rehabilitación física.**

**results of the assessments to show the effectiveness of the treatment process, without forgetting the participation of the caregiver as a fundamental co-therapeutic element in this process.**

**Key words: Diabetes, amputation, glaucoma, prosthesis, rehabilitation.**

## Introducción

La amputación de extremidades representa un severo problema de salud pública en el primer mundo y en países en vías de desarrollo, llevando a discapacidades diversas en la población de todas las edades. Se ha propuesto que sólo en los Estados Unidos hay cerca de 1.75 millones de personas con alguna clase de amputación, como resultado de traumatismos, enfermedades vasculares o cáncer.<sup>1</sup>

Dentro de éstas, las de extremidades inferiores en pacientes diagnosticados con diabetes corresponden a cerca de la mitad de las amputaciones no traumáticas, y de ellas, 85% son debidas a complicaciones del pie diabético.<sup>2,3,4</sup> En México se reporta que la incidencia de amputaciones mayores a consecuencia de la diabetes es de 111.1 por 100,000 sujetos con diabetes.<sup>5</sup> Dada la creciente incidencia de este padecimiento en todo el mundo, es de suponer que esta cifra y la de costos económicos derivados de su manejo crecerán con los años.<sup>6</sup>

Dentro de las principales complicaciones asociadas con la diabetes y que afectan de forma dramática tanto la calidad de vida de los pacientes como sus actividades de la vida diaria, destacan el ya mencionado pie diabético y el glaucoma.<sup>7,8</sup> El primero es causado por la presencia de infecciones recurrentes que llevan a ulceraciones y que suelen concluir en la amputación de la extremidad afectada; el segundo es un conjunto de enfermedades que afectan al nervio óptico, comprometiendo parcial o totalmente la visión. En los sujetos diabéticos suelen ser muy frecuentes y entre 5 y 33% de aquéllos con al menos diez años desarrollando el padecimiento sufrirán pérdida de la vista.<sup>9</sup> En los pacientes con diabetes se presentan dos principales causas de discapacidad: la motriz, debida a la amputación de extremidades inferiores por complicaciones del pie diabético, y la visual o ceguera, derivada del glaucoma.<sup>10</sup>

La rehabilitación de esta clase de pérdidas físicas es un trabajo de por vida, donde el manejo de cada paciente depende de un equipo clínico multidisciplinario que debe incluir médicos, terapeutas, traumatólogos y ortopedistas.<sup>1</sup> En fisioterapia y en rehabilitación física se busca la restauración del movimiento y de la función en los pacientes tratados y/o en pacientes con discapacidad, esto a través de la evaluación y el razonamiento clínico para seleccionar intervenciones y tratamientos óptimos, considerando el bienestar

físico, psicológico, emocional y social de los afectados.<sup>11</sup> Sin embargo, no hay directrices para la adaptación de los programas de rehabilitación dirigidos a pacientes amputados con complicaciones diabéticas que ayuden a mejorar su calidad de vida o a reincorporarlos a sus actividades de la vida diaria, considerando la prótesis misma y las necesidades funcionales, vocacionales y recreativas del afectado. Por lo tanto, el propósito del presente caso es dar a conocer las experiencias del grupo de trabajo con un programa de rehabilitación física adaptado a un paciente diabético con amputación de ambas extremidades inferiores y con pérdida total de la visión, donde la característica más significativa es el inadecuado diseño de las prótesis, de tal forma que este programa pueda servir como guía para el manejo de estos pacientes.

## Presentación del caso

Paciente femenino de 47 años de edad, originaria del estado de Puebla, México. Se encuentra actualmente casada, hija de padres diabéticos, ambos finados, dos hermanos, ambos diabéticos, e indica que uno de ellos falleció por complicaciones renales a causa de la diabetes. Indica también que presentó tres abortos espontáneos prematuros y que no tiene ningún hijo vivo, además de no consumir ningún tipo de sustancias nocivas a la salud; no usa medicamentos sin prescripción y no lleva a cabo ningún tipo de dieta prescrita.

Actualmente presenta un peso de 58 kg, talla de 105 cm (después de la amputación de ambas extremidades inferiores) e índice de masa corporal de 48.07 kg/m<sup>2</sup>, que indica obesidad grado tres (este valor se utiliza sólo como dato de referencia). Presenta valores de presión arterial de 110/70 mmHg controlada con antihipertensivos orales cuando se encuentra por arriba de los niveles mencionados y niveles de glucosa basales de 120 a 180 mg/dl; su médico familiar le indica usar insulina de uso humano con acción prolongada (Glargina).

Se le detectó diabetes mellitus tipo II en 1991, a los 21 años de edad, por lo que su médico le indicó usar insulina de acción intermedia (NPH), cuyas dosis fueron variando a lo largo del tiempo; tras 8 años de evolución del cuadro diabético, en el año 1999 se le detectó glaucoma tipo I y finalmente, en Mayo de 2007, fue sometida a trabeculoplastia selectiva con láser sin mostrar mejoría evidente, de

tal forma que en el mismo año se presentó la ceguera en ojo derecho con desprendimiento de retina. Al año siguiente perdió la vista en el ojo izquierdo con el mismo cuadro clínico del ojo derecho. Al mismo tiempo, como resultado del desorden orgánico ocasionado por las interacciones metabólicas, vasculares y neurotróficas, presentó alteraciones en sistema nervioso con daños irreversibles que finalmente se tradujeron en neuropatía diabética, donde el miembro inferior derecho resultó afectado; esta neuropatía, sumada con la reducción del flujo sanguíneo, incrementó el riesgo de úlcera, que la paciente desarrolló tras presentar una herida en el miembro inferior derecho, a nivel del tercio distal de tibia, que la llevó a un proceso infeccioso que se propagó dañando músculos, tendones y hueso. Al ser atendida de forma hospitalaria se recomendó la amputación de la extremidad inferior derecha en Enero de 2012; un mes después presentó una infección en la otra extremidad; tras seguir el mismo proceso, se recomendó la amputación del miembro inferior izquierdo (Febrero de 2012); ambas amputaciones se realizaron sobre tercio medio del fémur (*Figura 1A*).

Durante la evaluación física, previa al ingreso a Servicio de Rehabilitación, se encontraron parestesias en ambos muñones, que la paciente refiere como hormigueo y ardor, así como sensación de miembro fantasma asociado a neuromas de amputación; la cicatriz en ambos muñones es de forma transversa media pero hipertrófica y ambos muñones de forma cónica pero con edema; arcos de movilidad de cadera completos, fuerza muscular evaluada en 2 con escala de Daniels en grupos musculares flexores y abductores de cadera y en musculatura extensora y aductora (*Figura 1B*), lo que de acuerdo con la escala de categorías protésicas la convierte en paciente nivel II, susceptible para uso de prótesis.

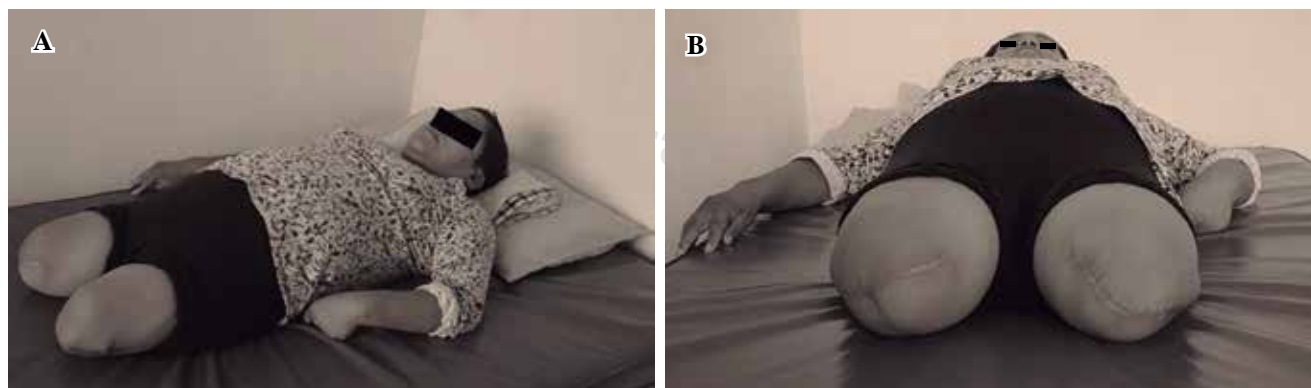
Al ser evaluada por escalas de funcionalidad se encontró lo siguiente: en el índice de Katz, que evalúa la realización de las actividades de la vida diaria, se obtuvo una incapacidad severa (grado G = 6/6). La escala de Lawton y Brody, que evalúa la realización de actividades instrumentales, indica que es una persona dependiente (= 0/8). El índice de Barthel, que evalúa la realización de actividades de la vida diaria, indica un grado de dependencia grave

(= 50/100). La clasificación de Pohjolainen, que evalúa el desplazamiento del paciente amputado, encontró que era clase VII, indicando que se desplaza únicamente en silla de ruedas. Finalmente, de acuerdo con la escala de Volpicelli, se desplaza en silla de ruedas siempre, pero es capaz de realizar transferencias e impulsar la silla (= 1/6) (*Tabla 1*). Se concluyó entonces que la paciente necesita ayuda para la deambulación, así como para realizar casi cualquier actividad a consecuencia de la pérdida de ambos miembros inferiores y de la visión total.

Al ser una paciente de escasos recursos económicos, recibe una subvención gubernamental para la adquisición de la prótesis con las siguientes características: una sola pieza tubular de apoyo, medio de suspensión con cinturón pélvico de velcro con encaje de polipropileno, el interior forrado de espuma de etilvinilacetato, sin presencia de válvula de succión. El encaje (socket) con apoyo isquiático pero con deficiente recubrimiento del mismo, cuerpo completo de 58 cm, sin presencia de articulación en rodilla ni en tobillo, el dispositivo terminal de terminación rústica elaborado en madera de una sola pieza rectangular con suela de etilvinilacetato (*Figura 2*). La prótesis se realizó sin supervisión del grupo de trabajo que estaba rehabilitando a la paciente y el técnico no ofrece oportunidad de cambiarla ni de modificarla. La paciente, por su condición económica, no tiene forma de adquirir una prótesis nueva.

Debido a las deficiencias mencionadas en la prótesis, se propusieron los objetivos de rehabilitación siguientes, encaminados a la mejor adaptación de la paciente a las mismas:

- Mantener el ángulo de movimiento en la medida de lo posible en límites normales.
- Evitar las retracciones musculares y corregir los defectos de alineación.
- Fortalecer la musculatura preservada y establecer el equilibrio muscular.
- Dar forma y normalizar la sensibilidad de ambos muñones.
- Lograr la habituación eficiente a la prótesis que lleve a la independencia en deambulación y actividades de la vida diaria.



**Figura 1.** Paciente con amputación bilateral de extremidades inferiores a nivel transfemoral. **A.** Detalle de la amputación. **B.** Se observa cicatriz hipertrófica, además de no seguir una trayectoria transversa uniforme y forma semicónica del muñón.

Tabla 1. Escalas de valoración.

Escala de Daniels Fuerza muscular			Clasificación de Pohjolainen Desplazamiento del paciente amputado		
Valor	Significado		Clase	Significado	
0	Ausencia de contracción		I	Marcha con prótesis y sin otra ayuda técnica	
1	Contracción sin movimiento		II	Marcha independiente en el domicilio, pero en el exterior tiene necesidad de muleta o bastón	
2	Movimiento completo, pero sin oposición a la gravedad		III	Interior: prótesis y una muleta o bastón. Exterior: dos muletas o silla de ruedas	
3	El movimiento puede vencer la acción a la gravedad		IV	Interior: una prótesis y dos muletas o un andador. Exterior: silla de ruedas	
4	Movimiento con resistencia parcial		V	Interior: marcha solamente para distancias cortas. Exterior: silla de ruedas	
5	Movimiento con resistencia máxima		VI	Marcha con muletas, pero sin prótesis	
			VII	Se desplaza únicamente en silla de ruedas	
Índice de Katz Actividades de la vida diaria			Escala de Volpicelli Marcha del paciente amputado		
Grado	Puntos	Significado	Nivel	Significado	
A	0	Independiente en todas sus funciones	0	Postrado en cama	
B	1	Independiente en todas las funciones menos en una de ellas	1	Desplazamiento en silla de ruedas	
C	2	Independiente en todas las funciones menos en el baño y otra cualquiera	2	Marcha con vigilancia en el domicilio	
D	3	Independiente en todas las funciones menos en el baño, vestido y otra cualquiera	3	Marcha limitada en el domicilio	
E	4	Independiente en todas las funciones menos en el baño, vestido, uso del WC y otra cualquiera	4	Marcha independiente en el domicilio	
F	5	Independencia en todas las funciones menos en el baño, vestido, uso del WC, movilidad y otra cualquiera de las dos restantes	5	Marcha dependiente en el entorno donde vive	
G	6	Dependiente en todas las funciones	6	Marcha independiente en el entorno donde vive	
Escala de Lawton y Brody Actividades instrumentales de la vida diaria			Escala de Rusek Valoración funcional en el amputado		
Valor	Dependencia		Puntuación	Significado	Interpretación
0-1	Total		1	No adaptado	La prótesis no ofrece ninguna ventaja al paciente
2-3	Grave		2	No adaptado	Marcha solamente en distancias cortas en el interior
4-5	Moderada		3	Cuidados personales (-)	Son necesarios distintos grados de ayudas, fatigabilidad
6-7	Leve		4	Cuidados personales (+)	Independencia completa para las actividades cotidianas, adaptaciones en el trabajo a veces necesarias
8	Autónoma		5	Adaptación parcial	Limitación para algunas actividades
			6	Adaptación completa	Ninguna incapacidad resultante de la amputación
Índice de Barthel Actividades de la vida diaria					
Puntuación	Dependencia				
0-20	Total				
21-60	Severa				
61-90	Moderada				
91-99	Escasa				
100	Independencia				

### Tratamiento de rehabilitación

En este caso en particular surgieron dos complicaciones: la primera, por haber ingresado la paciente al Servicio de Rehabilitación en etapa preprotésica; la segunda, por las deficiencias funcionales ya mencionadas de la prótesis. Debido a esto, se preparó a la paciente primeramente para el uso de prótesis mediante ejercicios para conservar arcos de movilidad articular, ejercicios para fortalecer muñones,

tronco y miembro superior, así como desarrollo de equilibrio y propiocepción. En seguida se le indicó que en la medida de lo posible adquiriera independencia respecto a sus cuidados. Finalmente, se le enseñó al cuidador del paciente la realización del vendaje adecuado en ambos muñones para mantener la forma deseada y ayudar a la vascularización de los mismos (Figura 3).

Debe recordarse que la paciente lleva ocho años con pérdida total de la visión, por lo que está habituada a esta con-



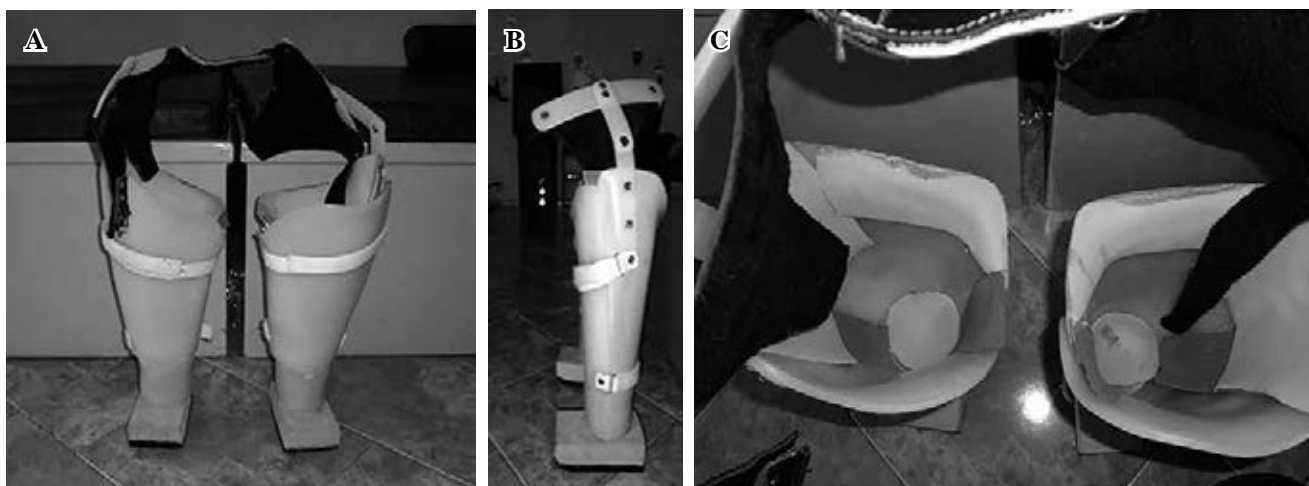


Figura 2. Prótesis de extremidades inferiores. A. vista anterior, B. vista lateral, C. vista superior interna.

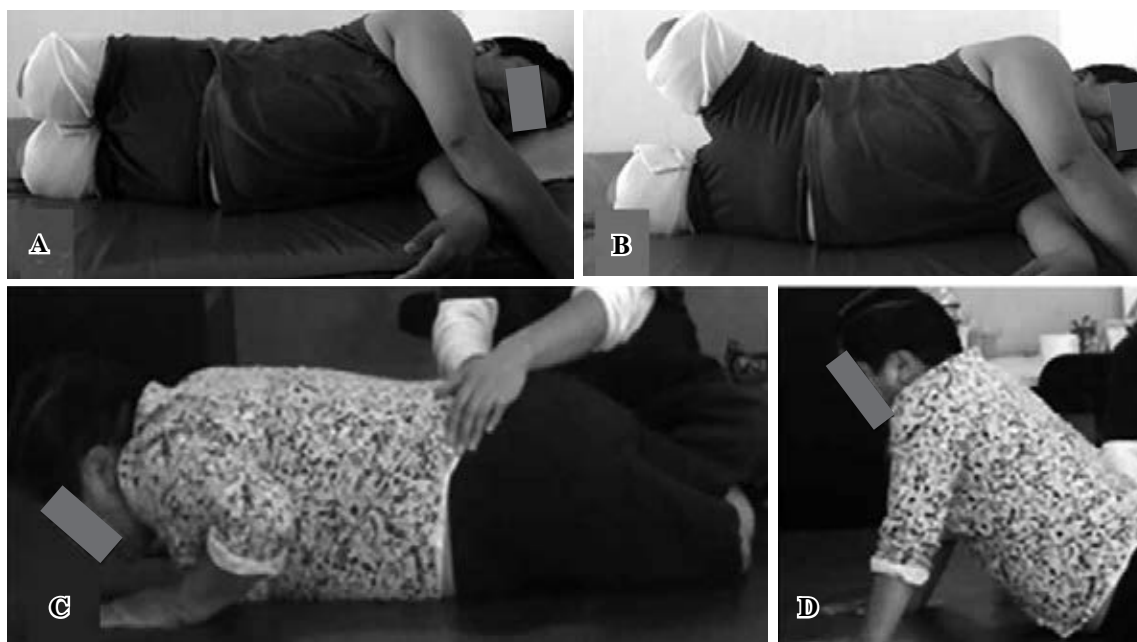


Figura 3. Fortalecimiento de grupos musculares preservados. A y B. Paciente en decúbito lateral fortaleciendo glúteo medio con polainas de 2 kg. C. y D. Fortalecimiento muscular de espalda.

dición y no necesitó retroalimentación alguna para el tratamiento rehabilitador. En las etapas subsecuentes se orientó de forma oral a la paciente en cuanto a las direcciones que debía seguir (izquierda, derecha, adelante, atrás, escalón, etcétera).

### Etapa protésica

Una vez que la paciente obtuvo 3 en escala de Daniels al evaluar la fuerza de los grupos musculares flexores y abductores preservados y que los muñones se encontraban sin edema y de forma cónica, se enseñó a la paciente y al cuidador la colocación apropiada de la prótesis.

Adicionalmente, esta etapa de rehabilitación se enfocó en mejorar y mantener el centro de equilibrio para una

buena propiocepción en patrón estático y dinámico con la prótesis, así como mejorar la adaptación a la misma, una marcha suave y simétrica en distintos planos para lograr el máximo rendimiento energético posible, sin modificar los niveles de glucosa sérica, esto mediante el entrenamiento de la marcha con prótesis entre barras paralelas, así como la marcha fuera de paralelas con ayuda ortopédica, marcha por terrenos planos con incremento progresivo de distancias y marcha por planos irregulares, es decir, marcha con obstáculos, elevaciones y descensos con planos inclinados y escalones (Figuras 4 a 6). Se continuó con los ejercicios de fortalecimiento para muñones, miembros superiores y tronco y se hizo énfasis en los ejercicios de equilibrio con prótesis permaneciendo de pie y transfiriendo el peso corporal



Figura 4. Equilibrio estático de paciente en barras paralelas con prótesis, reeducación de la marcha.

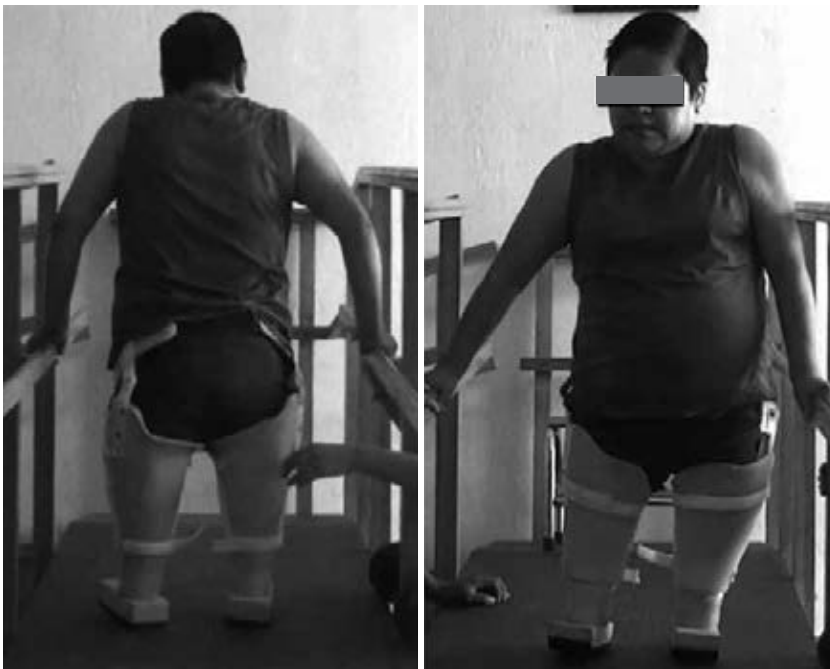

Figura 5.

Reeducación de la marcha con prótesis sobre plano inclinado.

a cada muñón, con balanceos laterales y anteroposteriores y se dispuso la distribución de peso sobre ambos miembros inferiores, estableciendo patrones de postura. Se adaptaron los muñones al movimiento con prótesis para instaurar el patrón de marcha, esto mediante un aumento progresivo de la tolerancia al uso de las mismas; del mismo modo, se aplicó masaje descontracturante y láser a dosis analgésica sobre la cicatriz y electroterapia descontracturante en la musculatura del muñón para tratar las contracturas generadas por el uso de las prótesis.

#### Evaluaciones y evolución

Tras cumplir 13 meses del tratamiento de rehabilitación, con dos sesiones por semana en promedio, dados los desórdenes orgánicos provocados por la diabetes, la paciente presentó sensibilidad normal en ambos muñones; sin embargo, aún refiere hipersensibilidad sobre la cicatriz. Para el cuidado del muñón se le indicó vendaje anti-edema y la evaluación de los mismos indicó fuerza muscular de 4 según la escala de Daniels en grupos musculares preservados y de 5

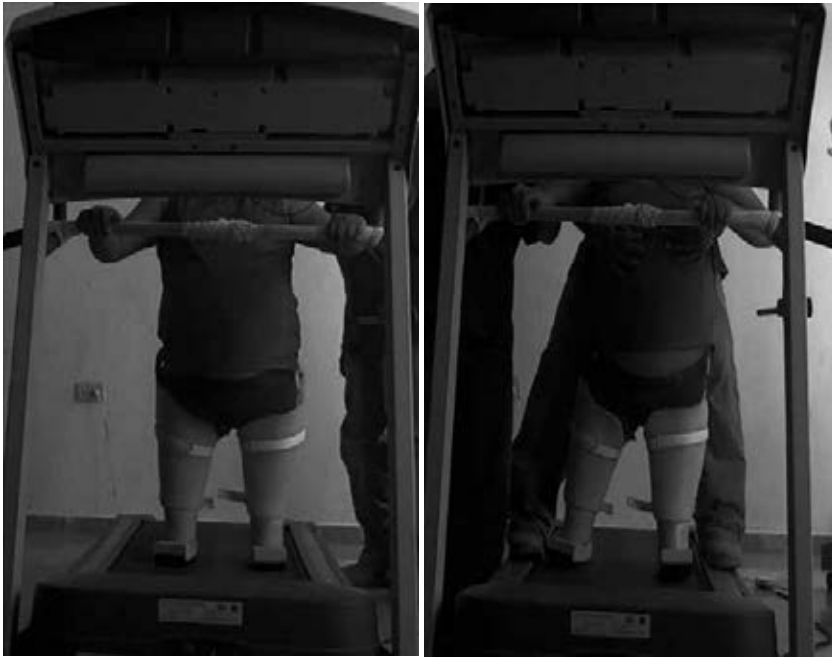

Figura 6.

Entrenamiento de la marcha en banda sin fin.

para miembro superior. Según las escalas de funcionalidad, la paciente siguió dependiendo de las personas que conforman su núcleo familiar para realizar actividades de la vida diaria; sin embargo, según la clasificación de Pohjolainen se encuentra actualmente en V, lo que indica que para desplazarse por distancias cortas en el interior utiliza las prótesis y para el exterior, silla de ruedas. La capacidad de marcha evaluada con la escala de Volpicelli es de 2, que indica que por la pérdida de visión puede deambular bajo vigilancia. Finalmente, la Escala de Rusek arrojó una puntuación de 2 que indica que la marcha es solamente en distancias cortas en el interior, con inseguridad y desconfianza. No obstante, la paciente mejoró el uso y la movilidad con prótesis, así como en el desplazamiento por diferentes planos y se logró tolerancia al uso de éstas. Sin embargo, los puntos de presión generados en los muñones y en la cicatriz con el uso de las mismas, así como las contracturas musculares, aumentaron cuando se dejó de usar las prótesis por al menos una semana; este abandono en el uso de las prótesis fue resultado de trastornos en el estado de ánimo de la paciente, por lo que fue remitida al departamento de psicología.

## Discusión

Con una amputación ocurren cambios no sólo físicos, sino también sociales y psicológicos que afectan el desempeño y las actividades a realizarse;<sup>12</sup> sin embargo, la paciente intenta adaptarse a sus nuevas condiciones y continuar con su vida, asumiendo los diversos cambios que se producen.<sup>13,14</sup> Dentro de dichos cambios, los aspectos físicos y fisiológicos se ven influenciados por la necesidad de adoptar otras acciones de orden motor que involucran la adaptación de diferentes sistemas y desempeños motrices,

esto sumado a la presencia de procesos de inmovilización prolongados no sólo por el compromiso funcional, sino también por la presencia de estados depresivos y períodos de duelo.<sup>15</sup>

Debe considerarse que aun con una buena prótesis, el paciente se enfrentará a una vida entera de limitaciones funcionales y problemas médicos diversos, entre los que se encuentran disminución o pérdida del equilibrio, gasto metabólico incrementado durante la marcha, disminuciones notables en la velocidad al caminar, asimetrías y disimetrías posturales, caídas frecuentes, niveles reducidos de actividad física, dificultad para la marcha en escaleras y terrenos irregulares, lesiones en la piel, degeneraciones articulares y dolor.<sup>16,17,18,19,20</sup> Por lo tanto, es responsabilidad de todo el personal de salud el facilitar la adaptación y rehabilitación del afectado; de tal manera, una prótesis deberá ser constituida considerando no sólo cubrir las necesidades terapéuticas y prostéticas de cada paciente en particular, sino mitigar las condiciones médicas a mediano y largo plazos.<sup>1</sup>

Hoy en día es reconocido que uno de los aspectos más importantes de cualquier prótesis es la calidad de la interfaz entre la extremidad y la misma, ya que la porción de la prótesis que se ajusta sobre muñón (el encaje) determina la comodidad del paciente y la capacidad para controlarla.<sup>21</sup> Para esto se dispone de diversos materiales que aseguran la comodidad del amputado, como elastómeros de silicona, polímeros diversos y materiales gelificados, los que proporcionan un revestimiento interno blando y elástico.<sup>22,23</sup> Adicionalmente, la válvula de succión facilita notablemente el quitarse la prótesis al amputado. En la prótesis trabajada, en cambio, el recubrimiento interno se realizó con etilvinilacetato, el cual es un material blando, pero fácilmente oxidable, que genera altas cantidades de calor, sumamente delgado y

de ninguna elasticidad; además, la prótesis no contaba con válvula de succión.

Debido a esto, uno de los principales retos fue la habituación al uso de las mismas por períodos de tiempo prolongados, para lo que se instruyó a la paciente a su uso con vendaje en los muñones y mediante el empleo de ropa térmica, que facilitara la comodidad de las prótesis. Es de mencionar que las deficiencias respondieron al muy bajo presupuesto disponible para la fabricación de las prótesis, por lo que se recomienda la coordinación entre el equipo rehabilitador y el técnico ortesista para la utilización de materiales más apropiados y de bajo costo.

Sin embargo, se pueden resaltar características en las prótesis empleadas que, manejadas de forma oportuna, se pueden convertir en virtudes: el diseño de las mismas permite que el centro de gravedad de la persona con amputación bilateral se encuentre más bajo, consiguiendo así mejorar el equilibrio y la estabilidad de manera más rápida; además son relativamente fáciles de usar y, sobre todo, su pequeño tamaño y peso reducen el gasto energético metabólico necesario para la locomoción,<sup>24,25</sup> factores que pueden facilitar la deambulación del amputado.<sup>26,27</sup> Sin embargo, las limitaciones y necesidades de la misma paciente (diabetes, ceguera, marcha por grandes distancias, subir y bajar rampas, escaleras y otros obstáculos, la notable reducción de altura, realización de actividades de la vida diaria) indican que, evidentemente, las prótesis proporcionadas no son las óptimas, por lo que se recomienda encarecidamente el rediseño de las mismas.<sup>28,29,30</sup>

Es por esto que resulta fundamental buscar la movilidad y la funcionalidad de la paciente durante la realización de actividades de la vida diaria, considerando las únicas prótesis disponibles, ya que en una persona con amputación bilateral de las extremidades inferiores debe considerarse la agilidad, el equilibrio, la resistencia y la estabilidad durante la deambulación. Para esto, la actividad física constituye una herramienta muy importante dentro de la rehabilitación y los beneficios generados no sólo se aprecian a nivel cardiovascular, sino también muscular y metabólico, entre otros. Aunado a esto se pueden mencionar los beneficios psicológicos, ya que la actividad física permite al paciente, en medida de lo posible, explorar sus propias habilidades e incluso descubrir nuevas.<sup>31</sup>

Por otra parte, factores externos a la rehabilitación, como la neuropatía generalizada, los desequilibrios en la concentración de glucosa y en la presión arterial, el sobrepeso o aun el mismo estado anímico de la paciente y/o su cuidador, dificultan el cumplimiento de los objetivos planteados.<sup>15,32</sup> Por lo tanto, el principal objetivo de la rehabilitación debe ser aumentar al máximo la función y calidad de vida de la paciente, por lo que es necesaria la práctica de actividad física como parte del proceso de rehabilitación, con el fin de alcanzar y mantener un estado óptimo desde el punto de vista físico, sensorial, intelectual, psicológico y social, así como contar con los medios para modificar su vida y ser más independiente.

Desde el punto de vista de rehabilitación, este caso demuestra que el funcionamiento en actividades de la vida diaria puede ser mejorado de forma segura en un paciente con múltiples complicaciones diabéticas. Es indispensable la apropiada coordinación del equipo de rehabilitación y del técnico ortesista, de tal manera que las prótesis se fabriquen al menor costo posible para el paciente y con un eficiente diseño. Se debe optimizar el equipo protésico disponible en pacientes con bajos recursos económicos para que éstos puedan recuperar su actividad física habitual.

#### Bibliografía

- Hafner BJ, Sanders JE: Considerations for development of sensing and monitoring tools to facilitate treatment and care of persons with lower-limb loss: a review. *J Rehabil Res Dev*. 2014; 51(1): 1-14.
- Boulton AJ, Armstrong DG, Albert SF, Frykberg RG, Hellman R, Kirkman MS, et al: Comprehensive foot examination and risk assessment. *Diabetes Care*. 2008; 31(8): 1679-85.
- Icks A, Haastert B, Trautner C, Giani G, Glaeske G, Hoffmann F: Incidence of lower-limb amputations in the diabetic compared to the non-diabetic population. Findings from nationwide insurance data, Germany, 2005-2007. *Exp Clin Endocrinol Diabetes*. 2009; 117(9): 500-4. doi: 10.1055/s-0029-1225333.
- Vamos EP, Bottle A, Majeed A, Millett C: Trends in lower extremity amputations in people with and without diabetes in England, 1996-2005. *Diabetes Res Clin Pract*. 2010; 87(2): 275-82. doi:10.1016/j.diabres.2009.11.016.
- Cisneros-González N, Ascencio-Montiel IJ, Libreros-Bango VN, Rodríguez-Vázquez H, Campos-Hernández Á, Dávila-Torres J, et al: Lower extremity amputation rates in diabetic patients. *Rev Med Inst Mex Seguro Soc*. 2016; 54(4): 472-9.
- Seuring T, Archangelidi O, Suhrcke M: The economic costs of type 2 diabetes: a global systematic review. *Pharmacoeconomics*. 2015; 33(8): 811-31. doi: 10.1007/s40273-015-0268-9.
- Montori VM, Rodríguez-Gutiérrez R: The triumph of innovation and the hard work of caring for patients with diabetes. *Ann Intern Med*. 2016 Jan 19; 164(2):127-8.
- Zhou M, Wang W, Huang W, Zhang X: Diabetes mellitus as a risk factor for open-angle glaucoma: a systematic review and meta-analysis. *PLoS One*. 2014; 9(8): 19 e102972. doi: 10.1371/journal.pone.0102972. eCollection 2014
- Mills T, Law SK, Walt J, Buchholz P, Hansen J: Quality of life in glaucoma and three other chronic diseases: a systematic literature review. *Drugs Aging*. 2009; 26(11): 933-50.
- Villena JE: Diabetes mellitus in Peru. *Ann Glob Health*. 2015; 81(6): 765-75. doi: 10.1016/j.aogh.2015.12.018.
- World Confederation for Physical Therapy. *Policy Statement: description of physical therapy, World Confederation for Physical Therapy*. 2011. Available at: [www.wcpt.org/policy/ps-descriptionPT](http://www.wcpt.org/policy/ps-descriptionPT). Accessed June 22, 2016.
- Hawkins AT, Pallangyo AJ, Herman AM, Schaumeier MJ, Smith AD, Hevelone ND, et al: The effect of social integration on outcomes after major lower extremity amputation. *J Vasc Surg*. 2016; 63(1): 154-62.
- Navarro-Flores E, Gijón-Noguerón G, Cervera-Marín JA, Labajos-Manzanares MT: Assessment of foot self-care in patients with diabetes: retrospective assessment (2008-2014). *Foot Ankle Spec*. 2015; 8(5): 406-12.
- Matthews D, Sukeik M, Haddad F: Return to sport following amputation. *J Sports Med Phys Fitness*. 2014; 54(4): 481-6.
- Serra Gabriel MR, Viver Manresa E. *El paciente amputado: labor de equipo*. Edit Elsevier España. 2001.
- Crowell MS, Deyle GD, Owens J, Gill NW: Manual physical therapy combined with high-intensity functional rehabilitation for severe lower extremity musculoskeletal injuries: a case series. *J Man Manip Ther*. 2016; 24(1): 34-44.



17. Kristensen MT, Holm G, Krashennikoff M, Jensen PS, Gebuhr P: An enhanced treatment program with markedly reduced mortality after a transtibial or higher non-traumatic lower extremity amputation. *Acta Orthop*. 2016; 87(3): 306-11.
18. Hansen C, Godfrey B, Wixom J, McFadden M: Incidence, severity, and impact of hyperhidrosis in people with lower-limb amputation. *J Rehabil Res Dev*. 2015; 52(1): 31-40.
19. Maki S, Koda M, Furuya T, Takahashi K, Yamazaki M: Severe pain as a possible cause of dropped head syndrome that was attenuated after amputation of an ischemic lower limb. *BMC Res Notes*. 2016; 9: 137. doi: 10.1186/s13104-016-1952-3.
20. Teall T, Barrera M, Barr R, Silva M, Greenberg M: Psychological resilience in adolescent and young adult survivors of lower extremity bone tumors. *Pediatr Blood Cancer*. 2013; 60(7): 1223-30.
21. Marks LJ, Michael JW. Science, medicine, and the future: artificial limbs. *BMJ*. 2001; 323(7315): 732-5.
22. Gholizadeh H, Abu Osman NA, Eshraghi A, Ali S, Arifin N, Wan Abas WA. Evaluation of new suspension system for limb prosthetics. *Biomed Eng Online*. 2014; 13: 1. doi: 10.1186/1475-925X-13-1.
23. Campbell AI, Sexton S, Schaschke CJ, Kinsman H, McLaughlin B, Boyle M. Prosthetic limb sockets from plant-based composite materials. *Prosthet Orthot Int*. 2012; 36(2): 181-9. doi: 10.1177/0309364611434568
24. Czerniecki JM, Morgenroth DC. Metabolic energy expenditure of ambulation in lower extremity amputees: what have we learned and what are the next steps? *Disabil Rehabil*. 2015; 1-9.
25. Esposito ER, Rodriguez KM, Rábago CA, Wilken JM: Does unilateral transtibial amputation lead to greater metabolic demand during walking? *J Rehabil Res Dev*. 2014; 51(8): 1287-96.
26. Bennett AW Jr. *A primer on limb prosthetics*. Springfield: Charles C. Thomas Publishing. 1998.
27. Michael JW, Bowker JH. *Atlas of amputations and limb deficiencies: surgical, prosthetic, and rehabilitation principles*. In: Smith DG, Michael JW, Bowker JH (eds). American Academy of Orthopaedic Surgeons; 3rd edition, 2004.
28. Carey SL, Lura DJ, Highsmith MJ; CP; FAAOP: Differences in myoelectric and body-powered upper-limb prostheses: Systematic literature review. *J Rehabil Res Dev*. 2015; 52(3): 247-62.
29. Tucker MR, Olivier J, Pagel A, Bleuler H, Bouri M, Lambercy O, et al. Control strategies for active lower extremity prosthetics and orthotics: a review. *J Neuroeng Rehabil*. 2015; 12: 1. doi: 10.1186/1743-0003-12-1.
30. Gottschalk F. Transfemoral amputation biomechanics and surgery. *Clin Orthop Relat Res*. 1999; 361: 15-22.
31. Wetterhahn K, Hanson C, Levy CE. Effect of participation in physical activity on body image of amputees. *Am J Phys Med Rehabil*. 2002; 81(3): 194-201.
32. Meier RH 3rd, Heckman JT. Principles of contemporary amputation rehabilitation in the United States, 2013. *Phys Med Rehabil Clin N Am*. 2014; 25(1): 29-33.