

## Caso clínico

## Lipoma gigante de muslo. Reporte de un caso

Carriedo-Rico EG,\* García-Morato-Jorroto P\*\*

Hospital Ángeles Lomas

**RESUMEN.** El lipoma es un tumor de células de tejido adiposo que se puede desarrollar en cualquier parte del cuerpo; presentamos el caso de una mujer de 86 años con una lesión del muslo izquierdo, así como su abordaje diagnóstico, tratamiento quirúrgico específico y análisis histopatológico. A tres años de su resección, se conserva la función de la extremidad inferior.

**Palabras clave:** Lipoma, gigante, muslo, cirugía, diagnóstico.

**ABSTRACT.** Lipoma is a tumor of adipose tissue cells that can develop in any part of the body; We present the case of an 86-year-old woman with a lesion of the left thigh as well as her diagnostic approach, specific surgical treatment and histopathological analysis. Three years after its resection, the function of the lower extremity was preserved.

**Key words:** Lipoma, giant, thigh, surgery, diagnosis.

Los lipomas son tumores benignos muy frecuentes en el organismo, y a medida que aumenta la edad, las posibilidades de presentarlos también aumentan, con mayor frecuencia entre las mujeres y los individuos obesos. Los lipomas gigantes son menos frecuentes y se presentan en su mayoría en personas de la tercera edad.<sup>1,2,3</sup>

El lipoma es un tumor de células de tejido adiposo que se puede desarrollar en cualquier parte del cuerpo, con más frecuencia en la capa subcutánea, y su crecimiento es lento, indoloro y sin fijarse a partes óseas;<sup>4,5,6</sup> es más frecuente a partir de los 30 años de edad. Hay varios tipos de lipomas y suelen relacionarse con el tejido vecino: lipoma superficial cutáneo y lipoma profundo. Los superficiales son los más frecuentes, de crecimiento más lento, bien circunscritos y de menor tamaño; 80% son menores

de 5 cm de diámetro y entre 5 a 7% de estos tumores son múltiples.

De acuerdo con la clasificación de Weiss et al. se dividen en intramusculares e intermusculares. Uno punto ocho por ciento de los lipomas son intermusculares y 0.3% intramusculares.

Los profundos son tumores de mayor tamaño y se encuentran más vascularizados; probablemente esto se deba a su tamaño; están unidos a vasos y a músculos y en ocasiones envuelven a nervios, por lo que se debe tener mucho cuidado en la resección de los mismos por el daño vascular y el daño neurológico.<sup>7,8,9,10,11,12</sup> Éstos pueden variar mucho en tamaño, desde varios centímetros hasta 20 o 30 cm o más, y en peso desde pocos gramos hasta varios kilogramos, siendo estos últimos cada día más raros por el aumento de la vigilancia médica.

Prácticamente no se malignizan, pero se debe hacer el diagnóstico diferencial para descartar malignidad, sobre todo con los tumores mesenquimatosos y con el liposarcoma. Es muy importante hacer el diagnóstico diferencial desde el preoperatorio con base en la clínica, estudios radiográficos y de resonancia magnética, para así llegar a la cirugía con un plan de manejo integral y la resección del tumor sea un éxito.

El tratamiento para los lipomas pequeños o superficiales es, primero que nada, vigilarlos y monitorizar su tamaño, y al menor aumento de volumen o molestias realizar el retiro de los mismos con envío al Servicio de Anatomía Patológica para descartar malignidad.

\* Médico Cirujano Ortopedista y Traumatólogo. Adscrito al Hospital Ángeles Lomas y Hospital Metropolitano. Miembro Emérito del Colegio Mexicano de Ortopedia.

\*\* Médico Especialista en Patología Clínica. Hospital Ángeles Lomas.

*Dirección para correspondencia:*

Dr. Eduardo Carriedo-Rico

Vialidad de la Barranca s/n P.B. 65,

Col. Valle de las Palmas Huixquilucan, CP. 52787, Estado de México.

E-mail: e\_carriedo@aol.com lalocarriedo@gmail.com

Este artículo puede ser consultado en versión completa en <http://www.medigraphic.com/actaortopedica>

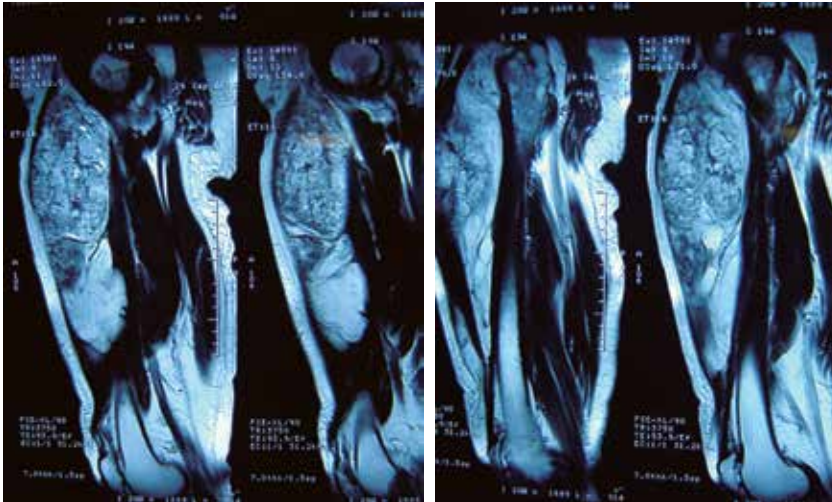


Figura 1.

Imagen de resonancia magnética. Cortes coronales.

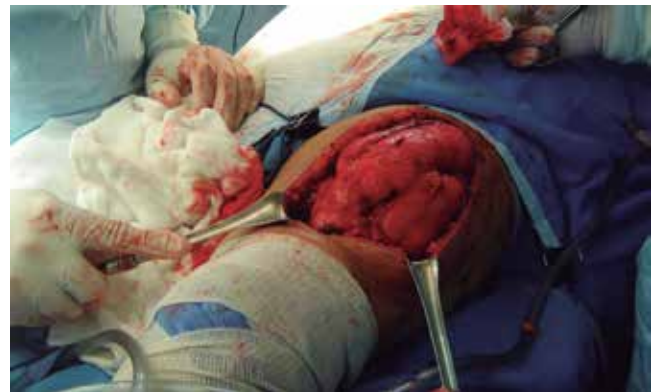
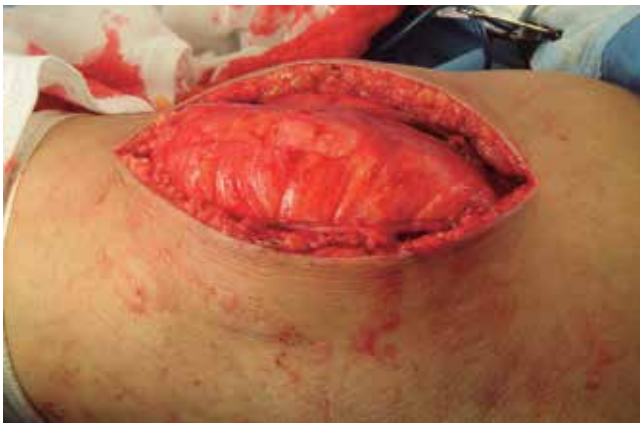
Figura 3. Disección por planos y roma.

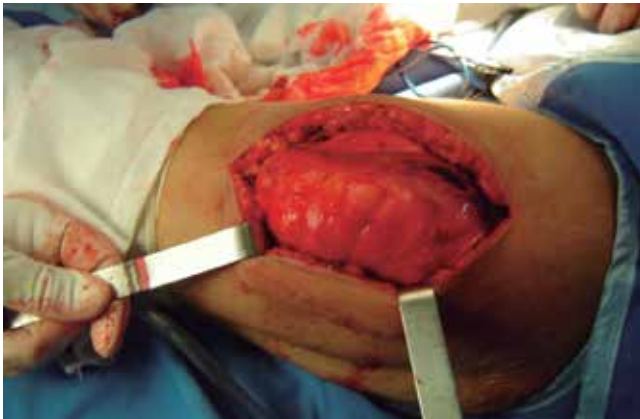

Figura 2. Imágenes transoperatorias. Incisión en el muslo.

En los tumores profundos, que en su mayoría son de mayor tamaño, se debe comunicar al paciente la posibilidad de su retiro lo antes posible, sin ser una urgencia, pero explicándole las ventajas de hacerlo en forma programada y lo más pronto posible.

El diagnóstico preoperatorio de sospecha de malignidad y la posible confirmación deberá hacerse siempre junto con el Servicio de Anatomía Patológica.

### Caso clínico

Se trata de paciente del sexo femenino, con 86 años de edad y antecedentes de importancia: múltipara, gonartrosis grado II-III bilateral, por lo que es conocida en el Servicio. Cuarenta años antes se le retiró en su totalidad un lipoma en tercio medio del muslo izquierdo, al parecer benigno.

Hace varios años se le descubrió un pequeño lipoma en la parte media del muslo izquierdo, por debajo del cuádriceps, no fijo a planos profundos y sin dolor.

Se dejó de ver a la paciente durante varios años y acudió nuevamente al servicio por dolor en ambas rodillas, con aumento de volumen de las mismas y limitación de los arcos de movilidad. Se encontró derrame articular, doloroso al movimiento moderado y crepitación en las rodillas, por lo que se realizó artrocentesis evacuadora en rodilla con líquido inflamatorio de características normales.

A nivel del muslo, se encontró aumento de volumen en su tercio medio, no doloroso ni fijo a partes óseas, pero de dimensiones importantes, por lo que se comunicó a la pa-



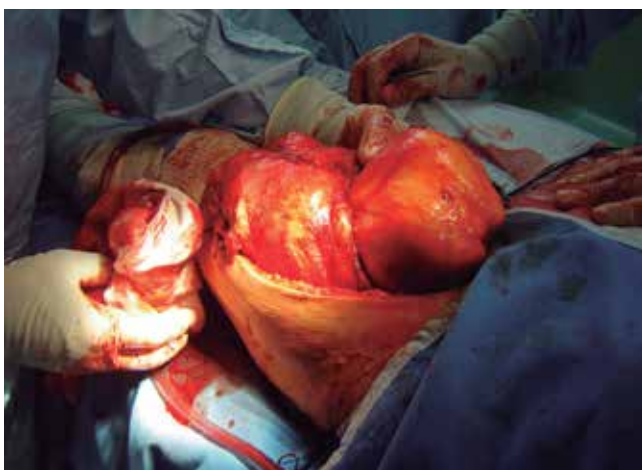

Figura 4. Extracción manual del tumor.

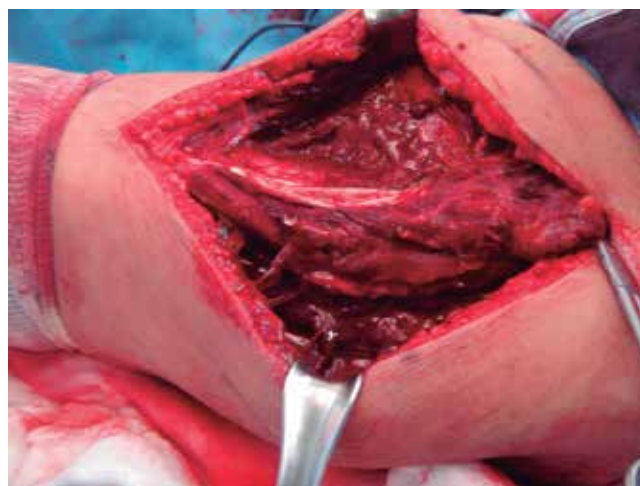


Figura 6. Zona con tumor completamente resecado.

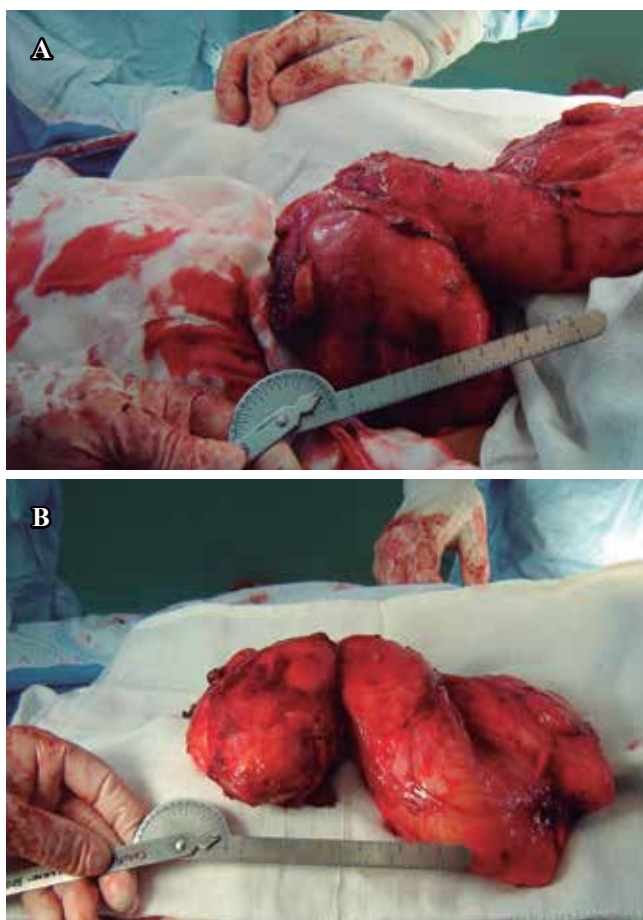


Figura 5. A. Longitud: casi 25 cm en su diámetro máximo. B. Pieza completa con peso de 2,500 g, 15 x 25 cm de longitud.

ciente la necesidad de tomar otro tipo de exámenes, entre ellos la resonancia magnética del muslo para llegar a un diagnóstico más certero y programar la cirugía para retiro del mismo (Figura 1).

La resonancia magnética mostró presencia de masa tumoral profunda de grandes dimensiones que involucraba el

tercio medio y proximal del muslo en la superficie anterior, sin datos de malignidad y bien delimitado.

Los exámenes preoperatorios fueron los siguientes: biometría hemática, eritrocitos 3,700,000, hemoglobina 11.9, hematocrito 38, leucocitos 6,800, sin bandas ni anomalías, pruebas de coagulación dentro de límites normales. Valoración por medicina interna con riesgo II-III por la edad, sin indicaciones especiales. Se procedió a programar a la paciente para el retiro del lipoma, con el diagnóstico preoperatorio de: lipoma gigante benigno profundo sin datos de malignidad.

Se muestran las imágenes desde la incisión que fue recta anterior en el tercio medio del muslo, con disección por planos hasta la localización del tumor; posteriormente se realizó disección roma lo más exacta posible, evitando así lesiones en nervios y vasos (Figuras 2 a 4).

Se efectuó la cirugía extirpando un tumor de 2,500 g, el cual fue extraído en su totalidad sin daño vascular ni nervioso (Figuras 5 y 6).

Se llevó la pieza al Servicio de Patología donde el reporte de Anatomía Patológica fue: lipoma gigante benigno, sin ningún signo de malignidad.

La evolución de la paciente ha sido completamente asintomática, sin alteraciones musculares o neurológicas a nivel del muslo o distales en el miembro pélvico izquierdo operado. Actualmente se encuentra con tres años de postoperatorio, sin recidivas ni alteración en su marcha.

#### Bibliografía

1. Zografos GC, Kouerinis I, Kalliopi P, Karmen K, Evangelos M, Androulakis G: Giant lipoma of the thigh in a patient with morbid obesity. *Plast Reconstr Surg.* 2002; 109(4): 1467-8.
2. Tocchi A, Maggiolini F, Lepre L, Costa G, Liotta G, Mazzoni G: Giant lipoma of the thigh: report of a case. *G Chir.* 1999; 20(8-9): 351-3.
3. Gumissi J, Klersjeld D, Sampietro G: Limitation of thigh function by a giant lipoma. *Plast Reconstr Surg.* 1994; 94(2): 410-1.
4. Hakim E, Kolander Y, Meller Y, Moses M, Sagi A: Gigantic lipomas. *Plast Reconstr Surg.* 1994; 94(2): 369-71.

5. Davis C Jr, Gruhn JG: Related Articles, Giant lipoma of the thigh. *Arch Surg.* 1967; 95(1): 151-6.
6. Brondolo W: On giant lipomas of the extremities. *Minerva Chir.* 1963; 18: 583-8.
7. Hunt JA, Thompson JF: Giant infiltrating lipoma of the thigh causing sciatica. *Aust N Z J Surg.* 1997; 67(4): 225-6.
8. Terzioglu A, Tuncali D, Yuksel A, Bingul F, Aslan G: Giant lipomas: a series of 12 consecutive cases and a giant liposarcoma of the thigh. *Dermatol Surg.* 2004; 30(3): 463-7.
9. Flores LP, Carneiro JZ: Peripheral nerve compression secondary to adjacent lipomas. *Surg Neurol.* 2007; 67(3): 258-62.
10. Cribb GL, Cool WP, Ford DJ, Mangham DC: Giant lipomatous tumours of the hand and forearm. *J Hand Surg Br.* 2005; 30: 509-12.
11. Fitzgerald A, Anderson W, Hooper G: Posterior interosseus nerve palsy due to parosteal lipoma. *J Hand Surgery Br.* 2002; 27(6): 535-7.
12. Bui-Mansfield LT, Williamson M, Wheeler DT, Johnstone F: Guyon's canal lipoma causing ulnar neuropathy. *AJR J Roentgenol.* 2002; 178: 1458.