

Artículo original

Comparación de los resultados funcionales de los pacientes con reparación artroscópica de rupturas masivas del manguito rotador sola o combinada con acromioplastia y/o tenotomía del bíceps

Ríos-Fak J,* Olivos-Meza A,** Sierra-Suárez L,** Almazán-Díaz A,** Pérez-Jiménez F,*** Cruz-López F**

Instituto Nacional de Rehabilitación «Luis Guillermo Ibarra Ibarra», Ciudad de México

RESUMEN. *Antecedentes:* La lesión del manguito rotador (LMR) es una de las causas más comunes de dolor y discapacidad funcional del hombro con una incidencia anual reportada de 4.5 millones de casos en Estados Unidos. La LMR es una de las principales causas de dolor de hombro en pacientes mayores de 60 años. En México, no existen reportes de la incidencia ni de los resultados de la reparación artroscópica de las lesiones masivas de manguito rotador sola o combinada con otros procedimientos. *Objetivo:* Evaluar la evolución clínica de los pacientes postoperados de reparación artroscópica de lesión masiva del manguito rotador (RA-LMMR), sola o combinada con otras técnicas. *Métodos:* Evaluación de expedientes de pacientes postoperados de RA-LMMR en la que se compararon los resultados de las escalas: *simple shoulder test* y EVA antes y después de la cirugía a un seguimiento promedio de 2.6 años. Los procedimientos combinados fueron acromioplastia, tenotomía de bíceps o ambas. *Resultados:* 65 pacientes con diagnóstico de lesión masiva con edad promedio de 62.8 años ($DE \pm 9.42$), 27.7% fueron hombres y 72.3% mujeres. La evaluación se realizó en cuatro grupos: reparación artroscópica (RA), reparación artroscópica + tenotomía del bíceps (RA + TB), reparación artroscópica + acromio-

ABSTRACT. *Background:* The rotator cuff injury it is one of the most common causes of pain and functional disability of the shoulder with an annual reported incidence of 4.5 million cases in the United States. It is one of the leading causes of pain of shoulder in patients older than 60 years. In Mexico, there are no reports of the incidence or the results of arthroscopic repair of massive rotator cuff lesions alone or combined with other procedures. *Objective:* To evaluate the clinical evolution of patients post-surgery of arthroscopic rotator cuff massive injury repair AR-RCMI alone or in combination with other techniques. *Methods:* Evaluation of records of patients with AR-RCMI post-surgery, comparing the results of the scales: simple shoulder test and VAS before and after surgery with a follow up of 2.6 years. The combined procedures were acromioplasty, tenotomy of biceps or both. *Results:* 65 patients with diagnosis of massive injury; with an average age of 62.8 years ($SD \pm 9.42$), 27.7% were men and 72.3% women. The evaluation was conducted in four groups: arthroscopic repair (AR); arthroscopic repair + biceps tenotomy (AR + BT); arthroscopic repair + acromioplasty (AR + A) and arthroscopic repair + biceps tenotomy + acromioplasty (AR +

Nivel de evidencia: IV

* Fellow en Ortopedia del Deporte y Artroscopia.

** Médico adscrito al Servicio de Ortopedia del Deporte y Artroscopia.

*** Jefe de Servicio de Ortopedia del Deporte y Artroscopia.

Instituto Nacional de Rehabilitación «Luis Guillermo Ibarra Ibarra», Ciudad de México.

Dirección para correspondencia:

Dr. Francisco Cruz López

Calz. México-Xochimilco Núm. 289, Col. Arenal de Guadalupe, CP 14389, Delegación Tlalpan, CDMX.

E-mail: hombro2000@hotmail.com

Este artículo puede ser consultado en versión completa en <http://www.medigraphic.com/actaortopedica>

plastía (RA + A) y reparación artroscópica + tenotomía del bíceps + acromioplastía (RA + TBA). Todos los grupos mostraron disminución significativa del dolor: RA (-44.1%, $p = 0.0001$), RA + A (-36.9%, $p = 0.001$), RA + TB (-36.3%, $p = 0.0001$), RA + TB + A (-38.5%, $p = 0.0001$). De igual forma todos los grupos mostraron mejoría significativa de la función evaluada con la escala SST.

Palabras clave: Lesión masiva, manguito de los rotadores, artroscopia, dolor.

BTA). All groups showed significant reduction in pain: AR (-44.1%, $p = 0.0001$), AR + A (-36.9%, $p = 0.001$), AR + BT (-36.3%, $p = 0.0001$), AR + BT + A (-38.5%, $p = 0.0001$). All groups had significant improvement in function with the SST scale.

Key words: Massive lesion, rotator cuff, arthroscopy, pain.

Introducción

La lesión del manguito rotador (LMR) es una de las causas más comunes de dolor y discapacidad funcional del hombro. La incidencia anual de las LMR en Estados Unidos es de 4.5 millones de casos.¹ Se ha descrito que esta incidencia se incrementa con la edad debido a que disminuye su aporte vascular, presentando un pico más alto en pacientes mayores de 60 y 70 años.^{2,3,4} Dentro de las causas que desencadenan esta incidencia, se han descrito factores extrínsecos e intrínsecos. El aporte vascular, considerado como un factor intrínseco, disminuye con la edad y de forma transitoria con ciertos movimientos y actividades. A las causas extrínsecas se han implicado los factores mecánicos en los movimientos de abducción del hombro donde el manguito rotador, principalmente el tendón del supraespinoso, fricciona con el tercio anteroinferior del acromion produciendo una inflamación crónica que progresa a una ruptura.⁵ A partir de los 60 años las condiciones degenerativas del hombro aumentan y se encuentran asociadas al pinzamiento subacromial. Una lesión masiva se ha definido como una ruptura de tres tendones con una extensión de 5 cm o mayor.⁴ Su manejo aún es controversial, algunos cirujanos consideran que todas las LMMR son reparables.⁶ Para la elección del tratamiento artroscópico es importante diferenciar entre rupturas masivas y rupturas irreparables del manguito rotador, ya que no todas las lesiones masivas son irreparables. Una rotura irreparable del manguito rotador es aquella que no puede ser insertada nuevamente en la huella de la tuberosidad mayor del húmero o cualquier reparación que es exitosa, pero se asocia a falla estructural.⁷ La inflamación crónica de la porción larga del bíceps se asocia a alteraciones de los tejidos circundantes y en 90% de los casos a patología del manguito rotador. La fricción repetitiva del tendón del bíceps puede conducir a una delaminación, ruptura parcial o completa.⁸ En un estudio de 210 pacientes, Kempf et al. demostraron una mejoría significativa del dolor en pacientes con lesión de manguito rotador, a los cuales se les realizó también una tenotomía del bíceps.⁹ La reducción del espacio subacromial ocasionada por los acromion tipo II y III de Bigliani está asociada a rupturas del manguito rotador. La descompresión subacromial en el tratamiento de

las LMMR ha demostrado ofrecer una mejoría significativa en cuanto a la disminución de la sintomatología dolorosa.⁷ *Objetivo:* comparar los resultados clínicos y de dolor prequirúrgicos y postquirúrgicos de los pacientes con LMMR tratados con reparación artroscópica sola o combinada con otras técnicas.

Material y métodos

Se realizó una revisión de expedientes de Enero de 2010 a Diciembre de 2014 y se incluyeron todos los pacientes postoperados con diagnóstico de lesión masiva del manguito rotador, de ambos géneros y todas las edades. Se evaluaron las constantes demográficas de frecuencias estratificadas por edad, género y lado afectado. Se comparó la escala de hombro SST y EVA prequirúrgicos y postquirúrgicos. Se excluyeron pacientes con lesiones pequeñas o parciales del manguito rotador, tratamiento conservador o abierto, artrosis glenohumeral grado IV y lesión neurológica que afectara la extremidad intervenida. Para la reparación artroscópica se utilizó la técnica de una hilera, doble hilera y la reparación artroscópica lado a lado.^{10,11,12} Dentro de los procedimientos adicionales a la reparación artroscópica se encuentran la tenotomía del tendón de la porción larga del bíceps y la acromioplastía.⁴

Análisis estadístico

Se utilizó estadística descriptiva (frecuencias, porcentajes y medidas de tendencia central y de dispersión); para el análisis inferencial, la normalidad de los datos numéricos (edad, escalas de EVA y SST) se estimó con el estadístico de Kolmogorov-Smirnov. La comparación de proporciones de género por grupo de tratamiento se contrastó con χ^2 , la comparación de medias se efectuó con el análisis de varianza cuando los datos tuvieron distribución normal o con H de Kruskal-Wallis en el caso contrario. Las correlaciones se hicieron con el coeficiente r de Pearson o, en su caso, con rho de Spearman. Para el análisis multivariado se utilizó el modelo general lineal con análisis de covarianza para controlar los efectos de la edad en los desenlaces medios con la EVA y SST. El procesamiento de los datos se realizó con

el paquete SPSS versión 17.0 para Windows. En todos los contrastes estadísticos una $p \leq 0.05$ se tomó como límite para rechazar las hipótesis nulas.

Resultados

En este estudio se incluyó un total de 65 lesiones masivas de manguito rotador, de las cuales 18 (28%) lesiones fueron en hombres y 47 (72%) en mujeres. La edad promedio fue de 62 años ($DE \pm 8.8$) con un intervalo de 42 a 78 años. Los promedios de edad estadificados por género fueron 61 años ($DE \pm 8.6$) para los hombres y 63 ($DE \pm 8.9$) para las mujeres sin haberse encontrado diferencia significativa entre ambos grupos ($p = 0.35$).

Los pacientes agrupados se describen en la *tabla 1*. Los grupos de tratamiento se compararon según el porcentaje de casos por género sin observar diferencia ($p = 0.79$) (*Figura 1*). Tampoco difirieron en edad, se obtuvo un promedio de 60 años ($DE \pm 10$) en la técnica RAMR (reparación artroscópica del manguito rotador), 62 años ($DE \pm 8.7$) en la RAMR-TB, 65 años ($DE \pm 9.3$) en la RAMR-A y 63 años ($DE \pm 6.0$) en la RAMR-TBA ($p = 0.31$).

Se correlacionó el nivel de funcionalidad del hombro afectado con la edad de los pacientes observándose inversamente proporcional; mayor puntaje en los pacientes

más jóvenes y puntaje deficiente en los de mayor edad en la escala SST con un coeficiente de correlación de -0.295 ($p = 0.02$) (*Figura 2*). Posterior al tratamiento quirúrgico la intensidad del dolor se redujo significativamente en los cuatro tratamientos empleados. Aunque la RAMR fue la técnica con mayores beneficios con una reducción de 44.1% del dolor, comparada con las otras técnicas, no se detectó diferencia estadística significativa ($p = 0.66$) (*Tabla 2*). La función del hombro evaluada con la escala *simple shoulder test* (SST) incrementó significativamente en el postquirúrgico ($> 130\%$) versus prequirúrgico en los cuatro grupos de tratamiento. La técnica de RAMR-A fue la que demostró mayor funcionalidad con 258% con respecto al valor prequirúrgico, mientras que la RAMR-TBA, aun cuando tuvo mejoría funcional significativa, fue la técnica que menos puntaje funcional adquirió (138%) en comparación con el resto de las técnicas. Sin embargo, no hubo diferencia significativa en la función prequirúrgica versus postquirúrgica comparando las cuatro técnicas empleadas ($p = 0.06$).

Correlación de dolor y género

Se realizó un análisis multivariado de dos vías (ANOVA) para comparar la mejoría del dolor correlacionado con el género entre grupos controlando la edad sin diferencia significativa entre los grupos RAMR, RAMR-A y RAMR-TBA, pero sí con el tratamiento de RAMR-TB, ya que los hombres presentaron sólo una reducción del dolor de 22% comparado con 43% que disminuyó en las mujeres ($p = 0.05$). En el tratamiento de RAMR-TBA la disminución del dolor fue mayor en hombres (54.7%) que en mujeres (36.8%) sin haber diferencia estadística significativa entre grupos ($p = 0.34$).

Correlación de funcionalidad y género

Por último, en el análisis multivariado para el porcentaje de cambio en la escala SST, según los grupos de tratamien-

Tabla 1. Número de casos por grupo de tratamiento. Se intervino un total de 65 pacientes con diversas técnicas de tratamiento. La técnica de reparación artroscópica de manguito rotador combinada con acromioplastia fue la más realizada.

Grupo	No. Pacientes	%
RAMR	16	24.6
RAMR + TB	14	21.5
RAMR+ A	20	30.8
RAMR + TB + A	15	23.1
Total	65	100

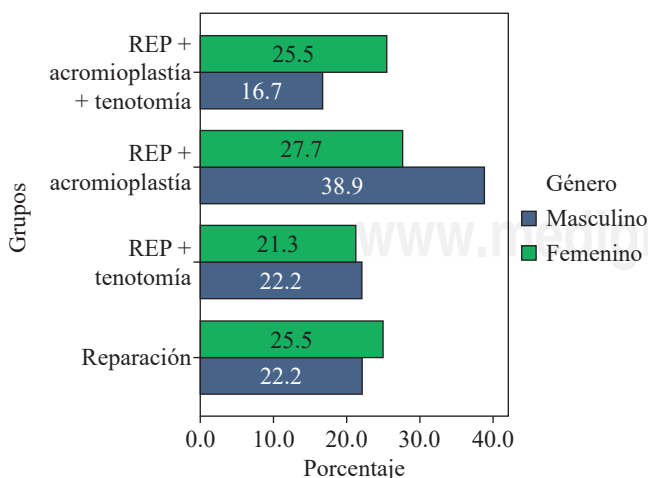


Figura 1. Distribución porcentual de hombres y mujeres por grupo de tratamiento.

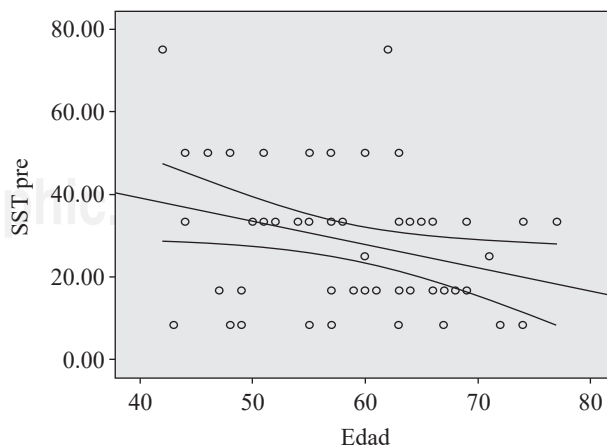


Figura 2. Correlación de la edad con la escala *simple shoulder test* en el preoperatorio.

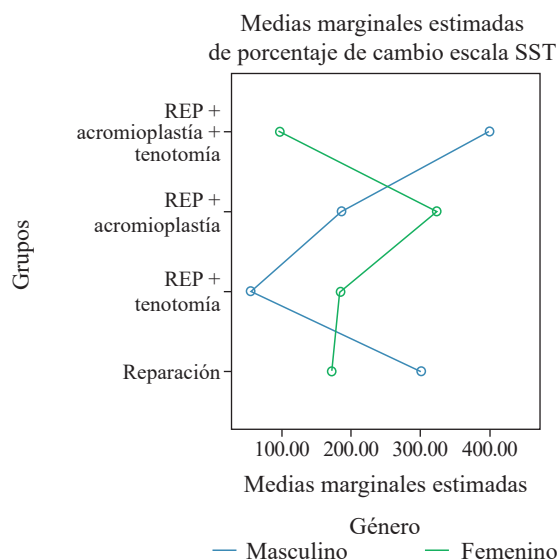
Tabla 2. Comparación del grado de dolor y el nivel funcional antes y después de la cirugía en el mismo grupo y entre grupos. El dolor disminuyó significativamente en todos los grupos, sin diferencia significativa entre una técnica y otra. El nivel funcional incrementó significativamente en todos los grupos después de la cirugía.

Medición	Grupos				p
	RAMR	RAMR + TB	RAMR + A	RAMR + TB + A	
EVA	7.2	7.2	7.2	7.6	0.58
pre-qx	DE ± 1.2	DE ± 1.1	DE ± 0.9	DE ± 1.0	
EVA	4.0	4.6	4.2	4.6	0.57
post-qx	DE ± 1.2	DE ± 1.9	DE ± 1.1	DE ± 0.8	
Diferencia	44.1%	36.3%	36.9%	38.5%	0.66
p	0.0001	0.0001	0.001	0.0001	
SST	29.7	23.0	31.2	28.7	0.40
pre-qx	DE ± 15.9	DE ± 18.9	DE ± 22.1	DE ± 11.1	
SST	69.6	45.5	73.9	60.1	0.03
post-qx	DE ± 18.6	DE ± 29.5	DE ± 21.0	DE ± 24.9	
Diferencia	+ 209.7%	+ 152.5%	+ 258.5%	+ 138.0%	0.06
p	0.0001	0.007	0.001	0.006	

to y el género de los pacientes manteniendo la edad bajo control con el análisis de covarianza (*Figura 3*), hay una tendencia a una interacción tratamiento-género, puesto que en los grupos de RAMR ($p = 0.32$) y RAMR+ TBA ($p = 0.19$) los hombres mostraron una mejoría significativa en la función del hombro comparado con las mujeres, pero en los grupos de RAMR + TB ($p = 0.32$) y RAMR + A ($p = 0.37$) los efectos fueron contrarios, pues las mujeres tuvieron una mejoría significativa de la función del hombro en comparación con los hombres.

Discusión

La incidencia de las lesiones del manguito rotador se incrementa en pacientes mayores de 60 años y la mayoría de las rupturas masivas ocurren principalmente en pacientes mayores.^{2,3} Kang et al. describieron que las lesiones masivas del manguito rotador ocurren entre 12 y 40% de todas las LMR.⁶ Los resultados obtenidos en esta revisión son similares a los reportados en la literatura, encontrando en nuestro servicio 24.78% de LMMR. Kempf et al. llevaron a cabo un estudio multicéntrico de 210 hombros con lesiones de manguito rotador que reveló que la acromioplastia y la tenotomía de bíceps son tratamientos de utilidad en las LMMR.^{9,13} En nuestro estudio a los pacientes a quienes se realizó tenotomía de bíceps (21.5%), se evaluó el EVA antes y después de la cirugía y se observó una mejoría de 36.3%, concordando con el estudio descrito previamente. En la evaluación funcional de la escala SST también estos pacientes mostraron una mejoría funcional de 152%. Otro de los tratamientos es el desbridamiento artroscópico de la lesión masiva del manguito rotador con posterior acromioplastia limitada. Se ha reportado que los pacientes tratados con esta técnica presentan una disminución en la sintomatología dolorosa; sin embargo, la mejoría en fuerza y arcos de movilidad es mínima.^{4,10} Se realizó acromioplastia a 30.8% de los pacientes de nuestro grupo. Se analizó el EVA prequirúrgico y postquirúrgico con



Las covariables que aparecen en el modelo se evalúan en los siguientes valores: Edad = 60.00

Figura 3. Comparación de los porcentajes de cambio en la escala de EVA entre tratamientos considerando género de los pacientes y control de la edad.

una mejoría de 36.9%. Esto último concuerda con el resultado descrito por Neri et al. en 2009.¹³ Aunque en la escala funcional SST en la que algunas de sus variables incluyen fuerza y mejoría de arcos de movilidad también se observó una mejoría, en este caso significativa de 258.5%, lo cual indica que los pacientes postoperados de reparación artroscópica con acromioplastia también mostraron una mejoría en cuanto a su funcionalidad. Abrahams describió en un análisis de 124 pacientes una disminución del dolor y una satisfacción en 89% de los pacientes.³ En nuestro análisis de 65 pacientes según EVA se detectó una disminución importante en cuanto a la sintomatología dolorosa, lo cual es el objetivo principal de esta cirugía, en un rango de 36.3 a 44.1%. El SST también tuvo un aumento en la funcionalidad postqui-

rúrgica de 130%. En la hipótesis de este estudio se consideró que los pacientes que recibieran un tratamiento agregado a la reparación artroscópica mostrarían una mejoría mayor. Sin embargo, en los resultados obtenidos, los pacientes que únicamente recibieron como tratamiento reparación artroscópica mostraron una mejoría de la sintomatología valorada con la EVA del dolor mayor que los demás tratamientos; asimismo, la mejoría en cuanto al SST fue mayor que en otro tipo de tratamientos, lo cual anula la hipótesis previamente instaurada. Un dato que debe mencionarse es que la mejoría clínica en general fue mayor en el sexo femenino que en el masculino, lo que fortalece el argumento de Kolk et al. que afirma que un periodo prolongado de sintomatología o pertenecer al género masculino no son factores predictivos para un mejor resultado postoperatorio.¹⁴ En esta revisión todas las técnicas reportaron una mejoría similar en cuanto al dolor, aunque la evaluación funcional reveló una diferencia significativa entre las técnicas analizadas, los pacientes tratados mediante reparación artroscópica con acromioplastia obtuvieron mayor beneficio.

Bibliografía

- Oh LS, Wolf BR, Hall MP, Levy BA, Marx RG: Indications for rotator cuff repair: a systematic review. *Clin Orthop Relat Res.* 2007; 455: 52-63.
- Abrams JS: Arthroscopic techniques for massive rotator cuff repairs. *Tech Shoulder Elb Surg.* 2007; 8(3): 126-34.
- Ellman H, Kay SP, Wirth M: Arthroscopic treatment of full-thickness rotator cuff tears: 2- to 7-year follow-up study. *Arthroscopy.* 1993; 9(2): 195-200.
- Angelo R: The arthroscopic management of large to massive rotator cuff tears. *Tech Shoulder Elb Surg.* 2008; 9(4): 226-36.
- Fukuda H, Mikasa M, Yamanaka K: Incomplete thickness rotator cuff tears diagnosed by subacromial bursography. *Clin Orthop Relat Res.* 1987; (223): 51-8.
- Kang JR, Gupta R: Mechanisms of fatty degeneration in massive rotator cuff tears. *J Shoulder Elbow Surg.* 2012; 21(2): 175-80.
- Anley CM, Chan SK, Snow M: Arthroscopic treatment options for irreparable rotator cuff tears of the shoulder. *World J Orthop.* 2014; 5(5): 557-65.
- Sarmento M: Long head of biceps: from anatomy to treatment. *Acta Reumatol Port.* 2015; 40(1): 26-33.
- Kempf JF, Gleyze P, Bonnomet F, Walch G, Mole D, Frank A, et al: A multicenter study of 210 rotator cuff tears treated by arthroscopic acromioplasty. *Arthroscopy.* 1999; 15(1): 56-66.
- Wang E, Wang L, Gao P, Li Z, Zhou X, Wang S: Single-versus double-row arthroscopic rotator cuff repair in massive tears. *Med Sci Monit.* 2015; 21: 1556-61.
- Mook WR, Greenspoon JA, Millett PJ: Arthroscopic double-row transosseous equivalent rotator cuff repair with a knotless self-reinforcing technique. *Open Orthop J.* 2016; 10: 286-95.
- Van der Zwaal P, Pool LD, Hacquebord ST, van Arkel ER, van der List MP: Arthroscopic side-to-side repair of massive and contracted rotator cuff tears using a single uninterrupted suture: the shoestring bridge technique. *Arthroscopy.* 2012; 28(6): 754-60.
- Neri BR, Chan KW, Kwon YW: Management of massive and irreparable rotator cuff tears. *J Shoulder Elbow Surg.* 2009; 18(5): 808-18.
- Kolk A, Wolterbeek N, Auw Yang KG, Zijl JA, Wessel RN: Predictors of disease-specific quality of life after arthroscopic rotator cuff repair. *Int Orthop.* 2016; 40(2): 323-9.