

Caso clínico

Revisión acetabular a los 96 años. ¿Es la edad un factor limitante en la cirugía de revisión de prótesis de cadera?

Figueras-Coll G,* Sánchez-Allueva J,* Tolós-París R,** Camí-Biayna J*

Fundació Althaia. Xarxa Assistencial Universitària de Manresa. Catalán, España.

RESUMEN. Se presenta el caso clínico de una paciente de 96 años con dolor e impotencia funcional en cadera izquierda tras caída. En las radiografías se aprecia un aflojamiento del componente acetabular. Tras la discusión de las opciones de tratamiento se decide intervenirla colocando un cotilo cementado para cabeza de doble movilidad. La revisión de artroplastia en pacientes ancianos tiene un riesgo considerable. No obstante, también puede ofrecer importantes beneficios en términos de independencia y calidad de vida e incluso aumentar la esperanza de vida en aquellos pacientes con menos comorbilidad. En nuestro caso tras seis meses de seguimiento la paciente es capaz de deambular de forma autónoma con andador. En la revisión bibliográfica la edad no figura como límite para la indicación quirúrgica. Una adecuada optimización preoperatoria del paciente así como una cirugía con el menor tiempo quirúrgico y sangrado son factores destacados para la buena evolución de estos casos.

Palabras clave: Revisión, prótesis, cadera, ancianos, octogenarios.

Abstract. This is a case report of a 96 year old woman with pain and functional impotence in her left hip after fall. X rays were performed and loosening of the acetabular component was appreciated. After discussion of treatment options, it was decided to cement an acetabular component for a double mobility head. There was a high rate of medical and surgical complications in revision of hip arthroplasty in elderly patients. However, it can also offer important benefits in terms of independence and quality of life and even increase life expectancy in patients with less comorbidity. In our case after six months of follow-up the patient was able to walk alone using a walker. In the literature review, age does not appear as a limit for the surgical indication. Preoperative medical optimization of the patient as well as shorter operative time and blood loss, are important factors for good results of these cases.

Key words: Revisión, joint replacement, hip, elderly, octogenary.

Introducción

La artroplastia total de cadera es uno de los procedimientos quirúrgicos más exitosos con resultados excelentes a nivel mundial. Estos resultados han permitido extender las indicaciones de este tipo de intervención en pacientes tanto jóvenes como ancianos con calidad ósea deficiente. En consecuencia el número de recambios protésicos también ha sufrido un aumento. Por ejemplo, se espera que en el año 2050 en Estados Unidos se multiplique por cuatro la población de más de 85 años, mientras que en España hay actualmente 1.3 millones de población con más de 85 años y se esperan 3.5 millones para el año 2050. Acorde a este punto demográfico, muchos pacientes ya portadores de una artroplastia podrán ser candidatos a una cirugía de revisión en su octava o novena década.

* Servicio de Cirugía Ortopédica y Traumatología de la Fundació Althaia. Xarxa Assistencial Universitària de Manresa.

** Servicio de Anestesiología y Reanimación de Hospital Universitari Germans Trias i Pujol. Badalona. (Barcelona).

Dirección de correspondencia:

Dr. Guillem Figueras
C/ Joan Soler 1-3, 08243, Manresa, (Barcelona), España
Tel.: 93-875-93-00
E-mail: guillem9279@hotmail.com

Este artículo puede ser consultado en versión completa en <http://www.medigraphic.com/actaortopedica>

Son varios los artículos que ponen de manifiesto buenos resultados en las revisiones de artroplastía total de cadera en la octava década.^{1,2,3,4,5}

Caso clínico

A continuación se presenta el caso de una paciente de 96 años de edad, con una cirugía previa en cadera izquierda por coxartrosis donde se le implantó una artroplastía total de cadera no cementada a los 78 años. A los 82 años se realizó un recambio del componente femoral por aflojamiento aséptico, colocándose un vástago largo cementado sin incidencias. Siguió un correcto postoperatorio y fue dada de alta hospitalaria en ocho días. A las seis semanas la paciente era capaz de deambular de forma independiente sin bastones. Se le dio seguimiento en consulta durante cinco años con controles anuales sin incidencias.

A los 96 años acude a urgencias tras caída casual con dolor e impotencia funcional de cadera izquierda. En las radiografías se aprecia un aflojamiento franco del componente acetabular y un posible aflojamiento del componente femoral (*Figura 1A y B*). En sus antecedentes médicos destaca hipertensión arterial, diabetes mellitus tipo II y artroplastía total de rodilla derecha a los 81 años. Hasta la fecha la paciente vivía en domicilio con cuidadora y era independiente para sus actividades de la vida diaria.

Se plantearon tres posibles tratamientos: actitud conservadora paliando las molestias que se pudieran derivar, intervención quirúrgica para practicar Girdlestone y recambio del componente acetabular. No se planteó el recambio femoral por aumento del sangrado durante la extracción de cemento y fresado endomedular y gran fragilidad ósea que podría complicar la cirugía. Se optó por el recambio acetabular, ya que la paciente no toleraba la sedestación en cama por dolor en cadera izquierda. Se cementó un cotilo para cabeza de doble movilidad (*Figura 2A y B*). A tres días de la intervención la paciente logró tolerar la sedestación. Preciso transfusión de un concentrado de hematíes previo a la intervención y dos al tercer día postoperatorio por hb de 7.9 g/dl. A la semana la paciente era capaz de bipedestación y de deambular con caminador algunos pasos. Al mes de la cirugía deambula con soporte y dificultades. Actualmente, a seis meses de seguimiento la paciente es capaz de deambular con caminador de forma autónoma.

Discusión

El papel de la revisión en estos casos tiene tres pilares: aliviar el dolor, restaurar la movilidad del paciente y retirar el componente aflojado o dañado antes de que empeore el deterioro articular.⁶

La revisión de artroplastía en pacientes ancianos tiene un riesgo considerable por tratarse de pacientes a menudo con varias enfermedades y fragilidades.^{6,7} No obstante, también puede ofrecer importantes beneficios en términos de independencia y calidad de vida e incluso aumentar la

esperanza de vida en aquellos pacientes con menos comorbilidad.^{6,5} Por esta razón resulta indispensable hacer una correcta valoración preoperatoria para determinar riesgos de la cirugía. También resulta necesaria una buena planificación para predecir defectos óseos o calidad ósea deficiente que se encontrarán en la cirugía para así determinar la mejor opción quirúrgica.⁶

En la literatura en idioma inglés aparecen cinco series publicadas entre los años 90 y 2000 que presentan los resultados de la revisión de artroplastía total de cadera en pacientes mayores de 80 años.⁸ Se determina una correlación entre el riesgo preoperatorio mediante la escala *American Society of Anesthesiologists* (ASA) y las complicaciones médicas postoperatorias.^{9,10,11,12,13} La incidencia de luxación (4%-20%) predomina en los tres primeros meses tras la revisión, siendo más prevalente en abordajes transtrocantéricos.^{2,4} El índice de infecciones tras la revisión alcanza 2.7%.^{2,3,4,5,9} La nueva revisión en pacientes ancianos reportada en estas se-

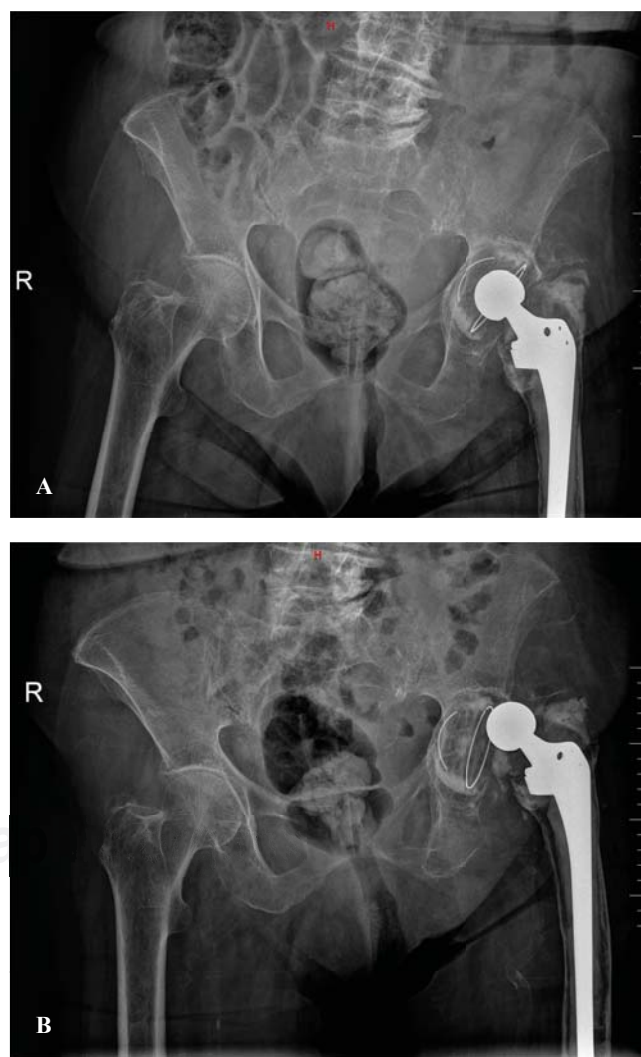


Figura 1. A) Control radiológico de la paciente a los 92 años. Asintomática. **B)** Radiografía con aflojamiento aséptico componente acetabular post-traumático.

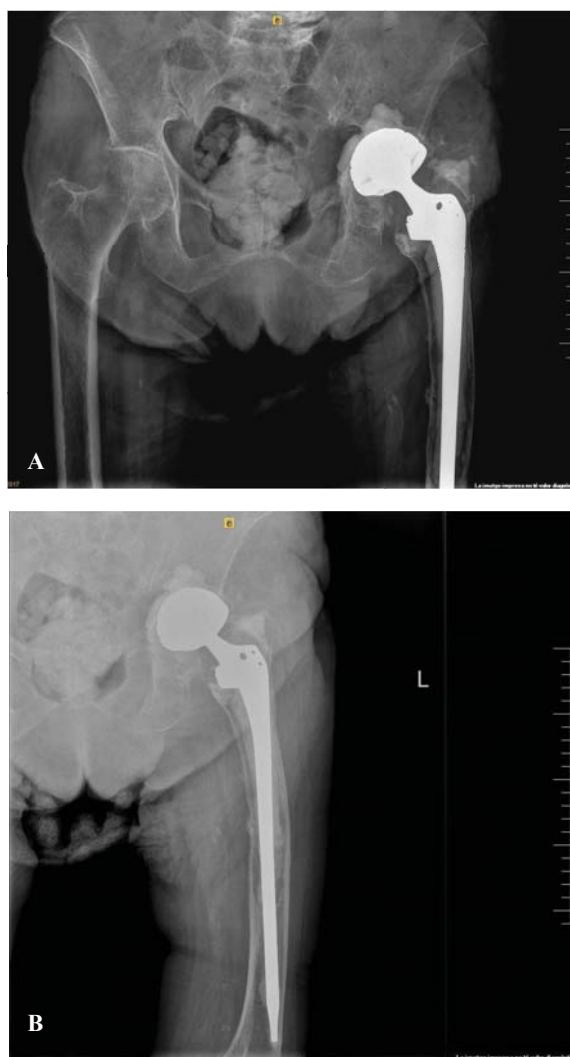


Figura 2. A y B) Radiografías con revisión de acetábulo cementado y cabeza de doble movilidad a los seis meses.

ries es de 3%, poco menos que el metaanálisis de Saleh et al. (5.9%).¹⁰

Parvizi et al. realizaron un estudio comparando las revisiones de artroplastía total de cadera en pacientes mayores y menores de 80 años. En el preoperatorio se obtienen 47 y 44 puntos, respectivamente, en la escala de Harris y tras un seguimiento medio de 6.8 años se obtienen 85 y 87 puntos, respectivamente. La incidencia de complicaciones perioperatorias fue de 22.4% en el grupo de estudio y de 15.3% en el grupo control. El índice de reintervenciones en el grupo octogenario fue de 7.6% frente a 13.5% en los menores de 80 años. La incidencia de luxaciones en el primer grupo fue de cuatro pacientes respecto a 16 en el grupo control. Esto se explica por la utilización de componentes más constreñidos en pacientes octogenarios.¹

La prevalencia reportada de complicaciones ortopédicas en pacientes añosos es de 30 a 61%,^{2,3,4,5,11,12} poco más que en pacientes jóvenes.^{2,3,4,5,11,12}

En general la baja incidencia de complicaciones médicas en el grupo senil puede deberse a la anticipación a la complejidad de los casos y a la optimización médica de los pacientes antes de la cirugía. También la vigilancia postoperatoria en estos pacientes suele ser más importante que en pacientes más jóvenes.¹

Varios autores reportan que el incremento en el tiempo quirúrgico y en el sangrado durante la intervención predisponen a mayores complicaciones y/o muerte de los pacientes. La edad en particular no representa un incremento del riesgo de complicaciones.^{1,2,3,4,5}

Malkani et al. analizaron el riesgo de readmisiones hospitalarias en pacientes octogenarios portadores de una artroplastía total de cadera. La cohorte octogenaria tiene más riesgo de dislocación, trombosis venosa profunda y mortalidad que el grupo joven (65-69 años). En total 21% de los pacientes mayores de 80 años son readmitidos tras la cirugía, mientras que sólo 12% del grupo control. La tasa de dislocación en pacientes octogenarios según el estudio resulta en 7.1%, en tanto que en el grupo control es de 6.1% a los 10 años de seguimiento. El riesgo de revisión resulta 31% más alto en los jóvenes.¹³

Respecto a las terapias farmacológicas para la osteoporosis no hay consenso sobre la eficacia en cuanto al aumento y mejora de la fijación de los componentes protésicos o a la reducción de la tasa de aflojamiento y fractura periprotésica.^{14,15}

En definitiva, la edad no parece ser un obstáculo en el momento de indicar una revisión de artroplastía total de cadera. La optimización preoperatoria del paciente así como la vigilancia postoperatoria constituyen dos pilares importantes para el éxito de la cirugía. La pérdida sanguínea y el tiempo quirúrgico se correlacionan con mal resultado cuando son excesivos. Por otra parte, la planificación preoperatoria en relación con la identificación de posibles defectos óseos, la fragilidad del hueso así como disponer del material adecuado son otros puntos destacados de la culminación de un buen resultado.

Bibliografía

1. Parvizi J, Pour AE, Keshavarzi NR, D'Apuzzo M, Sharkey PF, Hozack WJ: Revision total hip arthroplasty in octogenarians. *J Bone Joint Surg Am.* 2007; 89(12): 2612-8.
2. Raut VV, Wroblewski BM, Siney PD: Revision hip arthroplasty: can the octogenarian take it? *J Arthroplasty.* 1993; 8(4): 401-3.
3. Ballard TW, Callaghan JJ, Johnston RC: Revision of total hip arthroplasty in octogenarians. *J Bone Joint Surg Am.* 1995; 77(4): 585-9.
4. Radcliffe GS, Tomichan MC, Andrews M, Stone MH: Revision hip surgery in the elderly: is it worthwhile? *J Arthroplasty.* 1999; 14(1): 38-44.
5. Strehle J, Delnotaro C, Orlor R, Isler B: The outcome of revision hip arthroplasty in patients older than age 80 years. *J Arthroplasty.* 2000; 15(6): 690-7.
6. Gasbarra E, Perrone FL, Celi M, Rao C, Feola M, Cuozzo N, et al: Total hip arthroplasty revision in elderly patients. *Aging Clin Exp Res.* 2013; 25 (Suppl 1): S61-3.
7. Gaiani L, Bertelli R, Palmonari M, Vicenzi G: Total hip arthroplasty revision in elderly people with cement and Burch-Schneider anti-protusio cage. *Chir Organi Mov.* 2009; 93(1): 15-9.

8. Grey MA, Keggi KJ: Revision total hip arthroplasty in a centenarian. A case report and review of the literature. *J Arthroplasty*. 2006; 21(8): 1215-19.
9. Pagnano MW, McLamb LA, Trousdale RT: Primary and revision total hip arthroplasty for patients 90 years of age or older. *Mayo Clin Proc*. 2003; 78(3): 285-8.
10. Saleh KJ, Celebrezze M, Kassim R, Dykes DC, Gioe TJ, Callaghan JJ, et al: Functional outcome after revision hip arthroplasty. *Clin Orthop*. 2003; 416: 254-64.
11. Wurtz LD, Feinberg JR, Capello WN, Meldrum R, Kay PJ: Elective primary total hip arthroplasty in octogenarians. *J Gerontol A Biol Sci Med Sci*. 2003; 58(5): M468-71.
12. Blom A, Pattison G, Whitehouse S, Taylor A, Bannister G: Early death following primary total hip arthroplasty: 1,727 procedures with mechanical thrombo-prophylaxis. *Acta Orthop*. 2006; 77(3): 347-50.
13. Malkani AL, Dilworth B, Ong K, Baykal D, Lau E, Mackin TN, Lee GC: High Risk of readmission in octogenarians undergoing primary hip arthroplasty. *Clin Orthop Relat Res*. 2017; 475(12): 2878-88.
14. Tsiridis E, Gamie Z, Conaghan PG, Giannoudis PV: Biological options to enhance periprosthetic bone mass. *Injury*. 2007; 38(6): 704-13.
15. Goldhahn J, Little D, Mitchell P, Fazzalari NL, Reid IR, Aspenberg P, et al: Evidence for antiosteoporosis therapy in acute fracture situations-recommendations of a multidisciplinary workshop of the International Society for Fracture Repair. *Bone*. 2010; 46(2): 267-71.