

Caso clínico

Revisión de componente femoral con reconstrucción metafisaria proximal con aloinjerto óseo en lajas en paciente multioperado. Reporte de caso

Negrete-Corona J,* Jiménez-Aquino JM,** Pola-Rodríguez LC***

Hospital Regional «Lic. Adolfo López Mateos», ISSSTE, Ciudad de México.

RESUMEN. *Introducción:* Las fracturas periprotésicas de cadera son aquellas que ocurren a nivel femoral y acetabular. A estas fracturas se asocia una amplia variedad de problemas como la conminución, la pérdida ósea y con frecuencia el aflojamiento del vástago femoral. El tratamiento de estas fracturas ha estado históricamente asociado a altas tasas de fracasos del tratamiento, de complicaciones y de resultados insatisfactorios. *Objetivo:* Presentar el caso clínico-radiográfico del tratamiento de una fractura periprotésica con revisión femoral y reconstrucción metafisaria con lajas de cortical y cables de acero en un paciente multioperado. *Material y métodos:* Se presenta el caso de un paciente con luxación de prótesis total de cadera izquierda de revisión + fractura periprotésica Vancouver B3, a quien se le realiza revisión de componente femoral y reconstrucción metafisaria proximal de fémur con aloinjerto óseo en lajas y fijación con cables de acero. *Resultados:* El paciente cursa con adecuada evolución al año de postoperado, deambulando con apoyo de bastón, control radiográfico y adecuada congruencia de los componentes protésicos y datos de consolidación de la fractura. *Discusión:* En el tratamiento de las fracturas periprotésicas es posible recurrir a la reconstrucción mediante el uso de aloinjertos en laja de cortical, cerclados con cables de acero, con buenos resultados funcionales y radiológicos.

Palabras clave: Revisión, femoral, fractura, cadera, aloinjerto.

ABSTRACT. *Introduction:* Periprosthetic hip fractures are those that occur at the femoral and acetabular level. These fractures are associated with a wide variety of problems such as comminution, loose of bone stock and loosening of the femoral stem. Treatment of these fractures has historically been associated with high rates of treatment failures, complications and unsatisfactory outcomes. *Objective:* To present the clinical-radiographic case of the treatment of a periprosthetic hip fracture, with a femoral revision and metaphyseal reconstruction with cortical strut allograft and cerclage cables, in a multioperated patient. *Material and methods:* We present the case of a patient with a dislocation of a revision total hip prosthesis with a periprosthetic fracture type B3 of the Vancouver classification, who underwent a revision of the femoral component and a proximal metaphyseal reconstruction of the femur with cortical strut allograft and cerclage cables. *Results:* The patient had an adequate evolution at the postoperative year, walking with a cane, radiographic control with adequate congruence of the prosthetic components and data of consolidation of the fracture. *Discussion:* In the treatment of periprosthetic fractures, reconstruction can be done with use of cortical strut allograft and cerclage cables, with good functional and radiological results.

Key words: Revision, femoral, fracture, hip, allograft.

* Profesor titular Cirugía Articular.

** Médico adscrito Cirugía Articular.

*** Residente Cirugía Articular.

Dirección para correspondencia:

Dr. Jorge Negrete Corona

E-mail: negretedoc@hotmail.com

Este artículo puede ser consultado en versión completa en <http://www.medigraphic.com/actaortopedica>

Las fracturas periprotésicas de cadera son aquellas que ocurren a nivel femoral y acetabular en pacientes con artroplastía total de cadera previa. Es una patología relativamente infrecuente, de difícil manejo y potencialmente grave, sobre todo si se tiene en cuenta la morbilidad y la disfuncionalidad que conlleva.^{1,2,3} Representan la tercera causa más frecuente de revisiones en artroplastías totales de cadera.⁴ Una revisión del registro de artroplastías de cadera de la Clínica Mayo determinó una tasa

general de 1% de fracturas periprotésicas de cadera tras la cirugía primaria y de 4% tras los procedimientos de cirugía de revisión.^{4,5,6,7} Las causas más comunes de fracturas periprotésicas de cadera son aflojamiento aséptico y traumatismos por caída del paciente.⁴

A estas fracturas se asocia una amplia variedad de problemas como la conminución, la pérdida ósea y con frecuencia, el aflojamiento del vástago femoral que es el componente más afectado. El tratamiento de estas fracturas ha estado históricamente asociado a altas tasas de fracasos del tratamiento, de complicaciones y de resultados insatisfactorios y representan uno de los procedimientos con mayor dificultad técnica.^{8,9,10,11}

El uso de injerto óseo de cortical fue descrito por primera vez en 1989. Estos injertos pueden restaurar el *stock* óseo y mejorar la estructura mecánica de la reconstrucción. Históricamente se han reportado buenos resultados en fracturas periprotésicas tratadas con aloinjerto óseo de cortical y cerclaje con alambre.¹²

El objetivo de nuestro trabajo es presentar el caso clínico-radiográfico del tratamiento de una fractura periprotésica de cadera izquierda en un paciente multioperado, a quien se realizó una revisión femoral con reconstrucción metafisaria proximal con uso de lajas de cortical y cables de acero.

Material y métodos

Presentación del caso

Se trata de paciente masculino de 56 años de edad con los siguientes antecedentes. Crónicos: hipertensión de tres años de diagnóstico. Quirúrgicos: hemorroidectomía hace cinco años, rinoplastía hace seis años, artroplastía total de cadera derecha el 25 de Agosto de 2014 (*Figuras 1 y 2*). Transfusiones: negadas. Alérgicos: negados.

Padecimiento actual

Antecedente de artroplastía total de cadera izquierda (ATCI) primaria por coxartrosis en medio privado el día 14 de Julio de 2015. A finales de Agosto de 2015 presenta dolor y limitación funcional a nivel de cadera, valorado en misma unidad médica donde diagnostican luxación de prótesis total de cadera izquierda, intentando reducción cerrada sin éxito. El 28 de Agosto es reintervenido en misma unidad, encontrando según reporte médico: aflojamiento del vástago femoral y fractura periprotésica proximal, por lo que se decide retiro de prótesis primaria. El día 30 de Agosto se realiza ATCI de revisión en otra unidad médica privada, con colocación de prótesis de revisión marca Lepine, con vástago largo 280, cabeza +3.5, no cementada y cerclaje de fractura con alambre de acero, según reporte médico (no se cuenta con radiografías de control).

El 1º de Septiembre, aún en la unidad médica, durante los ejercicios de rehabilitación se observa que el paciente siente chasquido, limitación funcional y dolor en cadera, sin que se realice control radiográfico, el dolor persiste en los días subsecuentes, por lo que el día 10 de Septiembre acude a urgencias de nuestra unidad, se toma control radiográfico y se diagnostica luxación de prótesis total de cadera izquierda de revisión + fractura periprotésica Vancouver B3 (*Figuras 3 y 4*).

Técnica quirúrgica

El día 02 de Octubre de 2015 se efectúa revisión de componente femoral de prótesis total de cadera izquierda. Se encuentra componente femoral con hundimiento, foco de fractura en fémur proximal multifragmentado, sin datos de consolidación, con cerclaje con alambre, se toman muestras de cultivo y se retira vástago femoral. Se rima tercio distal del fémur hasta rima 16, se coloca vástago femoral de revisión tipo Echelon no cementado de 16 x 10 x 280 mm con fijación diafisaria, se reducen fragmentos de fractura y se fijan con tres lajas corticales de aloinjerto

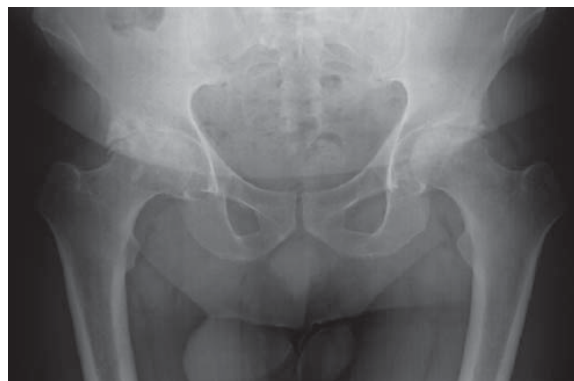

Figura 1. Radiografía AP de pelvis preoperatoria. Agosto 2014.

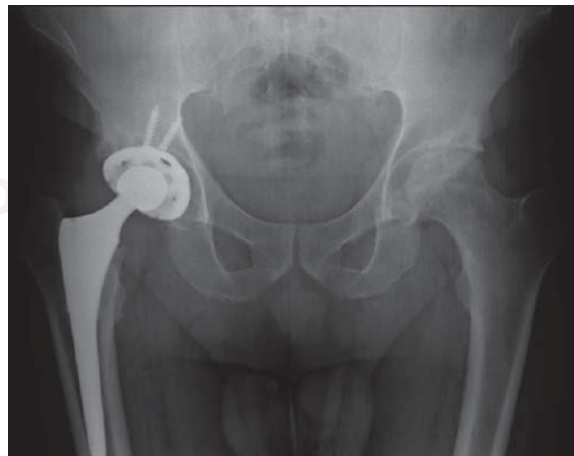
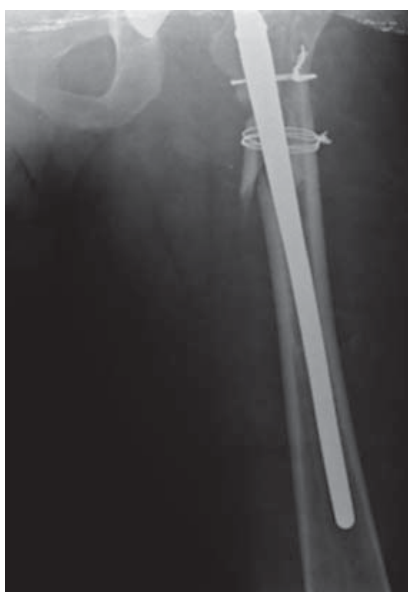
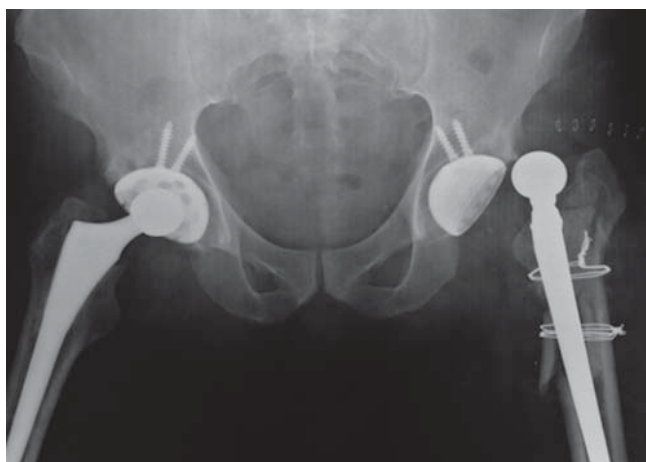Figura 2. Control radiográfico. Junio 2015.



Figuras 3 y 4. Radiografía de control en urgencias. 10 de Septiembre de 2015.

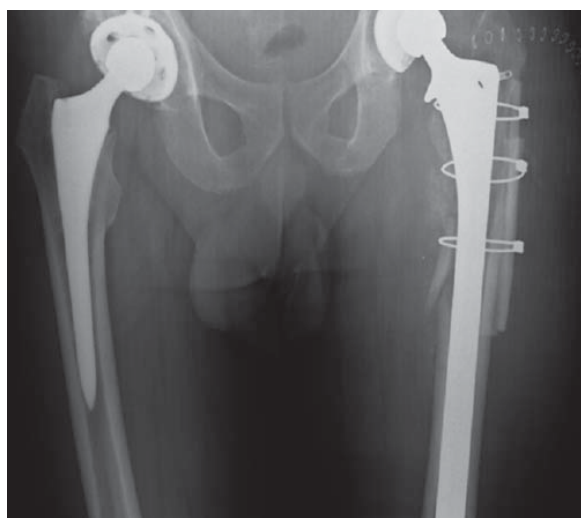

Figura 5. Control postquirúrgico.

óseo con cerclaje con cables de acero, se conserva componente acetabular, se colocan 30 cm³ de injerto óseo en chips a nivel de foco de fractura y se coloca drenovac 1/8 con adecuado control radiográfico (*Figura 5*). Se retira el drenovac dos días después, se reportan resultados de cultivos negativos y es egresado el día 07 de Octubre de 2015 con apoyo diferido. Se retiran suturas a las dos semanas sin complicaciones.

Evolución

A las ocho semanas del postquirúrgico inicia con apoyo parcial de la extremidad (*Figura 6*).

En Marzo de 2016 el paciente deambula con andadera, con apoyo completo de la extremidad, refiriendo dolor ocasional en cadera izquierda 6/10 de EVA posterior a la actividad, el cual cede con el reposo, flexión a 90°, abducción de 15°, extensión completa, fuerza 4/5 en cuádriceps y glúteos, con discrepancia clínica de 1 cm a expensas de miembro pélvico izquierdo. Se observa control radiográfico con adecuada congruencia de los componentes protésicos, sin datos de fatiga del material y datos de consolidación de la fractura (*Figura 7*).

Al año de evolución el paciente deambula únicamente con apoyo de bastón, continúa con apoyo completo de la extremidad, refiriendo dolor ocasional 2-4/10 de EVA, flexión de cadera a 90°. Se observa control radiográfico con datos de consolidación (*Figura 8*).

Discusión

El tratamiento de las fracturas periprotésicas supone un reto para el cirujano articular por la complejidad y pérdida ósea que éstas implican.^{13,14} En la actualidad, se cuenta con diferentes tipos de prótesis de revisión y en los casos que presentan gran conminación o pérdidas óseas importantes, es posible recurrir al uso de vástagos con apoyo diafisario, aunado a una adecuada reconstrucción ósea de la fractura con aporte de placas biológicas de aloinjerto cortical, cercladas con cables de acero como soporte, con excelentes resultados para el paciente.

La planeación prequirúrgica desempeña un papel primordial en los pacientes que serán sometidos a una artroplastia de revisión de cadera. Al momento de llevar a cabo el procedimiento debe contarse con todo el instrumental y herramientas contempladas durante la planeación para disminuir el riesgo de fracasos de la cirugía.

Para el cirujano articular las nuevas prótesis de revisión e instrumentales para colocación, apoyadas con el uso de aloinjertos óseos para la reconstrucción articular en un paciente con una adecuada indicación y planeación prequirúrgica, junto con una adecuada técnica quirúrgica, se han convertido en una opción viable y de gran ayuda, ya que en términos generales han demostrado buenos resultados clínicos y radiográficos.

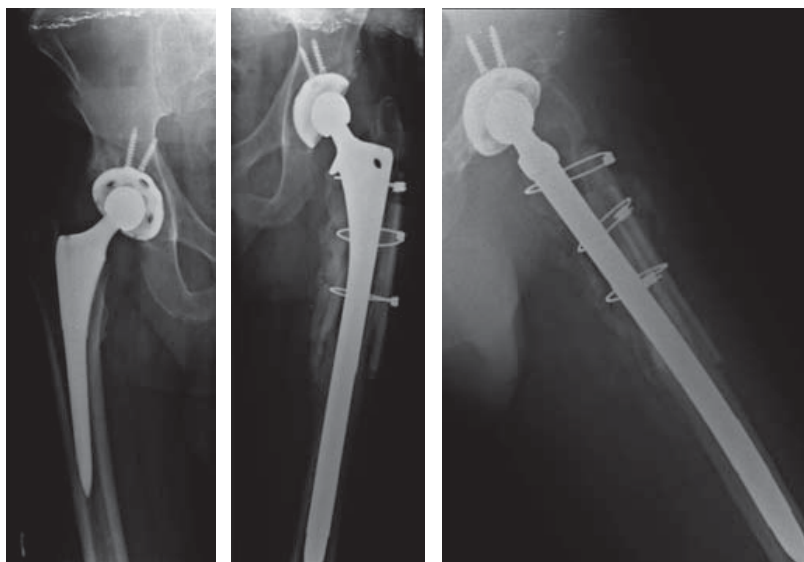


Figura 6.

Control a las ocho semanas de postoperado.

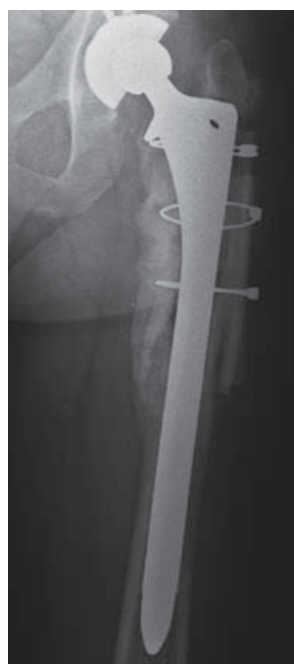

Figura 7.

Control a los cinco meses. 1º de Marzo de 2016.

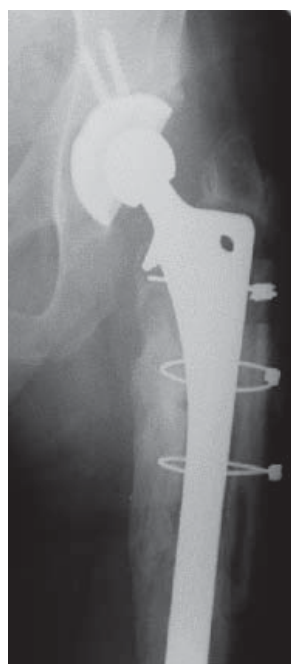

Figura 8.

Control al año de postoperado. Octubre de 2016.

Bibliografía

1. Solgaard S, Kjersgaard AG: Increased risk for early periprosthetic fractures after uncemented total hip replacement. *Dan Med J.* 2014; 61(2): A4767.
2. Davidson D, Pike J, Garbuz D, Duncan CP, Masri BA: Intraoperative periprosthetic fractures during total hip arthroplasty. Evaluation and management. *J Bone Joint Surg Am.* 2008; 90(9): 2000-12.
3. Learmonth ID: The management of periprosthetic fractures around the femoral stem. *J Bone Joint Surg Br.* 2004; 86(1): 13-9.
4. Korbel M, Sponer P, Kucera T, Procházka E, Procek T: Results of treatment of periprosthetic femoral fractures after total hip arthroplasty. *Acta Medica (Hradec Kralove).* 2013; 56(2): 67-72.
5. Froberg L, Troelsen A, Brix M: Periprosthetic Vancouver type B1 and C fractures treated by locking-plate osteosynthesis: fracture union and reoperations in 60 consecutive fractures. *Acta Orthop.* 2012; 83(6): 648-52.
6. Caeiro-Rey JR: Tratamiento multidisciplinar de las fracturas osteoporóticas. Fracturas periprotésicas. *Madrid: Sociedad Española de Cirugía Ortopédica y Traumatología;* 2014.
7. Sauri-Arce JCA, Azcona-Cervera R: Fracturas periprotésicas de cadera. *Acta Ortop Mex.* 2014; 28(2): 77-81.
8. Brodén C, Mukka S, Muren O, Eisler T, Boden H, Stark A, et al: High risk of early periprosthetic fractures after primary hip arthroplasty in elderly patients using a cemented, tapered, polished stem. *Acta Orthop.* 2015; 86(2): 169-74.
9. Van der Spuy DJ, De Jongh H: Periprosthetic fractures of the femur associated with hip arthroplasty. *SA Orthop J.* 2011; 10(3): 31-40.
10. Thien TM, Chatziagorou G, Garellick G, Furnes O, Havelin LI, Mäkelä K, et al: Periprosthetic femoral fracture within two years after total hip

- replacement: analysis of 437,629 operations in the nordic arthroplasty register association database. *J Bone Joint Surg Am.* 2014; 96(19): e167.
11. Schwarzkopf R, Oni JK, Marwin SE: Total hip arthroplasty periprosthetic femoral fractures: a review of classification and current treatment. *Bull Hosp Jt Dis (2013).* 2013; 71(1): 68-78.
 12. Shah RP, Sheth NP, Gray C, Alesh H, Garino JP: Periprosthetic fractures around loose femoral components. *J Am Acad Orthop Surg.* 2014; 22(8): 482-90.
 13. Pike J, Davidson D, Garbuz D, Duncan CP, O'Brien PJ, Masri BA: Principles of treatment for periprosthetic femoral shaft fractures around well-fixed total hip arthroplasty. *J Am Acad Orthop Surg.* 2009; 17(11): 677-88.
 14. Sheth NP, Nelson CL, Paprosky WG: Femoral bone loss in revision total hip arthroplasty: evaluation and management. *J Am Acad Orthop Surg.* 2013; 21(10): 601-12.