

Artículo original

Análisis biomecánico a través de simulación numérica de la ruptura del tendón del tibial posterior en el pie plano valgo: estudio en cadáver

Orozco-Villaseñor SL,* Monzó-Planella M,** Martín-Oliva X,*** Frias-Chimal JE,****
Mayagoitia-Vázquez JJ,***** Alvarado-Camacho SN*****

Centro de Innovación Aplicada en Tecnologías Competitivas A.C. (CIATEC), Universidad de Barcelona, Facultad de Medicina de León

RESUMEN. La insuficiencia del tendón del tibial posterior es la causa adquirida de dolor más común relacionada con la deformidad de pie plano valgo en adultos. El pie plano adquirido por el adulto es una deformidad sintomática muy dolorosa que resulta de un estiramiento gradual (atenuación) del tendón del tibial posterior, así como de los ligamentos que sostienen el arco de la planta del pie. El dolor progresivo en el pie plano adquirido por el adulto afecta cuatro veces más a las mujeres que a los hombres. Algunos factores que contribuyen a incrementar el riesgo del pie plano adquirido en el adulto son la diabetes, la hipertensión y la obesidad. Se piensa que la combinación de los eventos siguientes es la causa del pie plano adquirido por el adulto. La clasificación de Johnson Strom modificada por Mayerson lo evalúa en cuatro estadios. Este estudio se dividió en tres etapas: etapa 1: disección y análisis tridimensional del tendón, etapa 2: aplicación de herramientas de bioingeniería para determinar las causas de ruptura del tendón del tibial posterior y etapa 3: evaluación de 24 pacientes con enfermedad de pie plano valgo para describir la deformidad.

Palabras clave: Pie plano, tendón del tibial posterior, simulación numérica, tridimensional, cadáver.

ABSTRACT. The insufficiency of the posterior tibial tendon is the most common acquired cause of pain related to valgus flatfoot deformity in adults. The acquired flatfoot adult is a very painful symptomatic deformity resulting from a gradual stretching (attenuation) of the posterior tibial tendon and ligaments that support the arch of the foot. The progressive pain acquired flatfoot adult affects four times more women than men. Some factors that contribute to increased risk of acquired flatfoot in adults, are diabetes, hypertension and obesity. It is thought that the combination of the following events is the cause of acquired flatfoot adult. Johnson Strom classification modified by Mayerson evaluates in 4 stages. This study was divided into 3 stages: Stage 1: Dissection and three-dimensional analysis of the tendon, Step 2: Application of tools bioengineering to determine the causes of rupture of the tibial tendon: Stage 3: Evaluation of 24 patients with flatfoot disease valgus for describe the deformity.

Key words: Flat foot disease, tibial posterior insufficiency, numeric simulation, tridimensional, cadaveric.

Nivel de evidencia: IV

* Cirujano de Pie y Tobillo, Ortopedista y Traumatólogo, Asesor de Biomecánica del CIATEC, A.C. León, Gto.

** Catedrático de la Facultad de Medicina de la Universidad de Barcelona, España.

*** Traumatólogo y Ortopedista. Profesor del Departamento de Anatomía, Universidad de Barcelona. Responsable del Servicio de Traumatología de Urgencias de la «Clínica Del Remei». Barcelona, España.

**** Maestro en Ciencias en Ingeniería del Laboratorio de Biomecánica del CIATEC, A.C. León, Gto.

***** Ingeniero Mecatrónico del Laboratorio de Biomecánica del CIATEC, A.C. León, Gto.

***** Residente de cuarto año de Ortopedia y Traumatología del Hospital General León.

Dirección para correspondencia:

Sergio Luis Orozco-Villaseñor

Laboratorio de Biomecánica del CIATEC, A.C.

Omega Núm. 201, Col. Industrial Delta, CP. 37545, León, Guanajuato, México, Tel. 01477 7100011, ext. 13602.

E-mail: dr.sergiorozco@hotmail.com

Este artículo puede ser consultado en versión completa en <http://www.medigraphic.com/actaortopedica>

Antecedentes

Las lesiones degenerativas del tendón del tibial posterior fueron descritas por Kulowski en 1936.^{1,2,3} La mayoría de los factores de riesgo asociados a esta patología es la falta de aporte sanguíneo en el sitio anatómico del propio tendón del tibial posterior relacionado con el área del maléolo medial; sin embargo, la relación entre la vascularización del propio tendón y la lesión del mismo aún sigue siendo incierta.²

La insuficiencia del tendón del tibial posterior es la causa adquirida de dolor más común relacionada con la deformidad de pie plano valgo en adultos.^{4,5} Johnson y Strom clasificaron esta deformidad en tres estadios. Posteriormente Myerson realizó una modificación a la misma.⁴

Estadio I: el arco plantar se mantiene, pero el tendón está inflamado.

Estadio II: el tendón ya no es funcional y existe un pie plano adquirido (el paciente no lo tenía años antes y aparece en la etapa adulta).

Estadio III: existe un pie plano adquirido y el valgo de la articulación subastragalina no puede corregirse pasivamente.

Estadio IV: además del pie plano adquirido, se han producido cambios artrósicos en el tobillo.

Estadio IV A con tobillo estable y IV B con inestabilidad de tobillo.

El dolor progresivo en el pie plano adquirido por el adulto afecta cuatro veces más a las mujeres que a los hombres. Esto sucede a las personas en una edad en promedio de 60 años. La mayor parte de las personas que desarrollan este padecimiento ya tienen el pie plano. El cambio sucede en un pie en el que el arco empieza a aplanarse más que antes, con dolor e inflamación que se desarrolla en el interior del tobillo. La razón por la que esto sucede a algunas personas (en mujeres más que en hombres) y sólo en un pie, no se ha llegado a comprender del todo. Algunos factores que contribuyen a incrementar el riesgo de pie plano adquirido por el adulto son la diabetes, la hipertensión y la obesidad.^{2,3,6}

Existen diversos estadios para la enfermedad del pie plano valgo en el adulto, de los cuales los grados II y III de la clasificación de Johnson y Strom modificada por Myerson son quirúrgicos.⁷ Aunque la causa específica de la ruptura del tendón del tibial posterior se desconoce, se le asocia a la escasa vascularidad del sitio de acodamiento del propio tendón en el maléolo medial, así como a las dislipidemias y al consumo de antibióticos como las quinolonas.

Por lo anterior, a través de este trabajo se estudia el comportamiento del tendón del tibial posterior en cadáver, las características anatómicas, el trayecto del tendón y las variables que probablemente afecten la ruptura del mismo, se pretende escanear con tecnología denominada elemento finito (escáner 3D) el tendón del tibial posterior para su análisis tridimensional estudiando las características como longitud, trayecto, composición, movimientos biomecánicos para desarrollar un *software* con imágenes simuladas de

la enfermedad del pie plano que permita conocer el comportamiento preciso del tendón y las causas de la ruptura.

Material y métodos

Es un estudio descriptivo, transversal, serie de casos y disección en cadáver.

Año: 2014-2016, universo: pacientes con enfermedad de pie plano valgo en el adulto.

Muestra: siete pies de cadáver con enfermedad de pie plano valgo/24 pacientes con enfermedad clínica de pie plano valgo.

Se realizó en tres etapas:

Etapa 1: se disecó un total de ocho tendones en cadáver. Un tendón de tibial posterior en cadáver del anfiteatro de la Facultad de Medicina de León y siete tendones del tibial posterior en el Anfiteatro de la Facultad de Medicina de Barcelona. Escaneo tridimensional de los ocho tendones de cadáver obtenidos por personal científico de CIATEC, A.C.

Etapa 2: análisis a través de bioingeniería de las propiedades del tendón del tibial posterior con elemento finito y simulación numérica tridimensional. Generación de imágenes tridimensionales de la progresión de la enfermedad del pie plano valgo en un modelo anatómico 3D del pie y del tendón del tibial posterior.

Etapa 3: captación y clasificación de 24 pacientes con enfermedad de pie plano valgo del adulto en la consulta externa del Hospital General León, Guanajuato, para cotejar los resultados obtenidos con los de la simulación 3D. Se solicitaron radiografías dorsoplantar y lateral con carga del pie afectado con pie plano valgo.

Se estudiaron las variables edad, género, clasificación Johnson Strom/Myerson, clasificación plantoscópica de Viladot, índice de masa corporal (IMC), escala visual análoga (EVA), cuestionario AOFAS, valores de ángulos de Kite y de Costa-Bartani-Moreau, a través de imágenes radiográficas.

Resultados

Etapa 1: los hallazgos de la disección cadavérica se encuentran concentrados en la *Tabla 1*.

Etapa 2: con la disección de un tendón del tibial posterior derecho se sometió a un escaneo tridimensional (*Figuras 1 y 2*). El ensamble del tendón adosado a los huesos del pie y la pierna se realizó en un *software* de diseño especializado *SolidWorks*. Para llevar a cabo el análisis numérico por el método de elemento finito se hicieron pruebas referentes a esfuerzos, deformaciones del tendón del tibial posterior, pruebas de tracción-contratracción, resistencia del tendón, sitios críticos de ruptura y para el comportamiento del mismo ante la deformidad del retropié se desarrolló en un *software* llamado *ANSYS*.

Para la ejecución del análisis numérico se requieren los siguientes pasos:

Tabla 1: Características del tendón del tibial posterior diseccionado en cadáver.

Cadáver	1	2	3	4	5	6	7	8
Edad (años)	62	58	78	85	73	83	74	69
Género	M	F	F	M	F	F	F	F
Deformidades asociadas	<i>Hallux valgus</i> /pie plano	Pie plano	<i>Hallux valgus</i> /pie plano	Pie plano	Pie plano	<i>Hallux valgus</i> /pie plano	Pie plano	Normal
Insuficiencia del tendón del tibial posterior	Sí	No	Sí	Sí	Sí	Sí	Sí	No
Longitud del TTP	26 cm	23 cm	27 cm	24 cm	23 cm	24 cm	26 cm	26 cm
Longitud tendinosa	10.5 cm	11.5 cm	12 cm	11.2 cm	11.3 cm	11.5 cm	11.3 cm	12.3 cm
Longitud muscular	15.5 cm	11.5 cm	15 cm	12.8 cm	11.7 cm	12.5 cm	14.7 cm	13.7 cm
Trayecto del tibial posterior	Posteromedial	Posteromedial	Posteromedial	Posteromedial	Posteromedial	Posteromedial	Posteromedial	Posteromedial
Espesor del tibial posterior (tendinosa)	0.5 mm	0.4 mm	0.7 mm	0.8 mm	0.6 mm	0.9 mm	0.6 mm	0.5 mm
Espesor del tibial posterior (mitodimosa)	0.7 mm	0.8 mm	1 cm	0.9 mm	0.9 mm	1.2 cm	0.8 mm	0.8 mm
Espesor del tibial posterior (muscular)	2.5 cm	3.5 cm	4.5 cm	3.8 cm	3.9 cm	4.1 cm	3.4 cm	3.2 cm
Lesión radial	No	No	No	Sí	No	No	No	No
Lesión longitudinal	Sí	No	Sí	No	Sí	Sí	Sí	No
Lesión intrasustancia	No	No	No	No	No	No	No	No

M = Masculino, F = Femenino

1. Definición de análisis: análisis de carga estática al tendón durante la fase de apoyo en la marcha, considerando que se aplica en el pie una fuerza de reacción debido al apoyo de todo el peso del cuerpo.
2. Definición del material: se eligieron las propiedades de los materiales,³ éstas tienen la característica de ser anisotrópicas.
3. Discretización del modelo numérico (generación de malla) (Figura 3).
4. Definición de cargas: el análisis numérico generado fue tomando una carga estática para una persona de 80 kg,

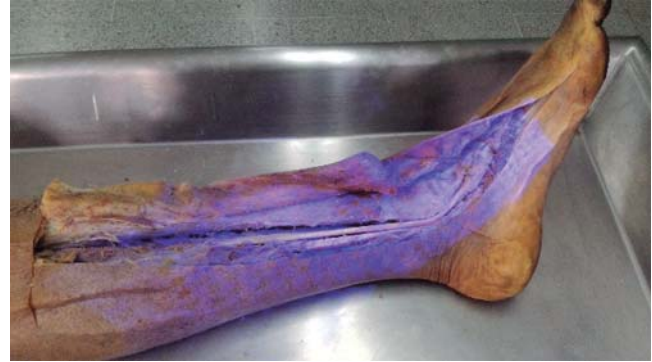

Figura 1: Disceccion del tendón del tibial posterior, trayecto e inserción.



Figura 2: Tendón del tibial posterior derecho disecado.



Figura 3: Modelo anatómico 3D del pie con la inserción digital del tendón del tibial posterior.

determinando el ángulo de Kite de 35° y Costa-Bartani de 135° al tendón durante la fase de apoyo en la marcha, aplicando en el pie una fuerza de reacción debida al apoyo de todo el peso del cuerpo, se procede a establecer los valores de la presión ejercida en el tendón del tibial posterior, el peso del cuerpo, los esfuerzos de presión que se aplican al tendón en ésta etapa.

Visualización de las cargas en ANSYS en color rojo, las sujeciones se observan en color verde, se considera el peso del cuerpo y la tensión ejercida en el tendón en esta etapa de la marcha.

5. Ejecución del análisis: tras definir los esfuerzos en el tendón, se procede a realizar un análisis mediante el método del elemento finito (FEM), se ejecuta el análisis, el cual arroja diversos resultados:

- Esfuerzos normales máximos.
- Desplazamiento máximo.
- Deformación unitaria.

El primer resultado arroja las tensiones de esfuerzos normales máximos, en el cual se observa en color rojo (escala a la derecha) los puntos donde el tendón tiene una máxima concentración de esfuerzos. El esfuerzo máximo que arroja sometido a las previas cargas es de 18.34MPa (Figura 4). Los resultados del análisis de esfuerzos por elemento finito, cuyo esfuerzo mínimo fue de 7kPa y máximo de 18.34Mpa; en la zona distal del tendón se producen mayores concentraciones de esfuerzos, llegando hasta 6119kPa (Figuras 5 y 6).

Posteriormente se revisan los resultados obtenidos en el desplazamiento del tendón, en la zona distal de igual manera se generan los mayores desplazamientos. El desplazamiento mostrado en la zona roja es de 0.945 mm.

La deformación unitaria comprende la deformación de cada elemento de la malla, de igual forma dicha deformación se presenta por el módulo ϵ que corresponde a 0.00398, su valor máximo, y un valor promedio en la zona distal del tendón de 0.001994.

Tras el análisis de resultados de los esfuerzos generados en la fase de apoyo, se procede a realizar otro análisis,

éste es conocido como análisis de fatiga, puede determinar la vida en ciclos repetitivos de un producto; el número de ciclos determinado es de 1000, en este número de ciclos se evalúa tanto el daño generado en el elemento como el desgaste o la fatiga del elemento; es decir, el número de ciclos que puede durar el elemento sin deformación plástica.

En general el elemento no sufre daño alguno durante la etapa de la marcha, siendo el daño mínimo de 0.1% (Figura 7).

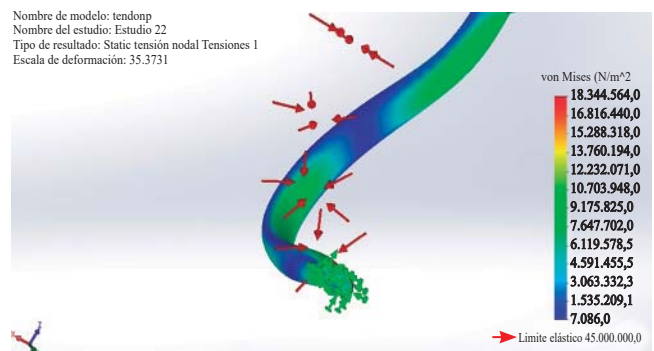


Figura 5: Zona distal del tendón donde se genera mayor concentración de esfuerzo.

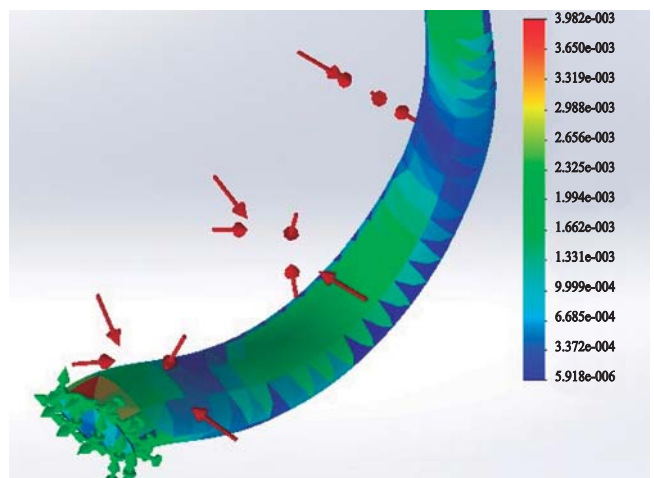


Figura 6: Deformación unitaria en el tendón.

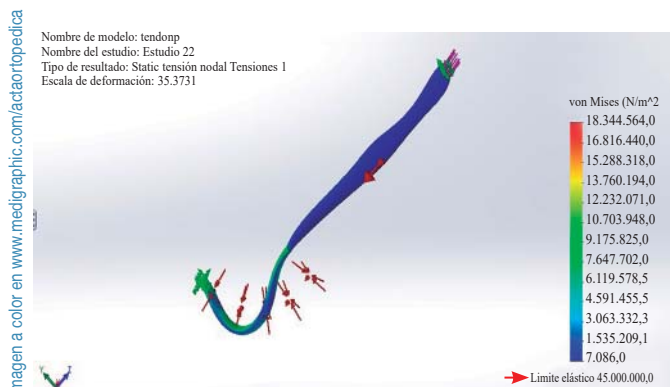


Figura 4: Esfuerzos máximos sometidos al tendón del tibial posterior.




Figura 7: Daño máximo generado en el tendón.

Mientras el daño máximo sea de 0.4% y se genere en la zona en la que el tendón va adosado al hueso escafoides.

Entretanto, en los ciclos de vida en el tendón pueden determinarse dos zonas, la zona roja es donde la cantidad de ciclos son más altos y el tendón por ende no suele fatigarse, conocido como vida infinita; en cambio, las partes ilustradas en azul son las zonas que no soportan un alto número de ciclos y suelen dañarse.

En la zona distal del tendón, que es donde se produce también la mayor concentración de esfuerzos, se fatiga más el elemento, abarca desde la zona donde se adosa al escafoides hasta donde cambia su curvatura y se dirige a la pierna (Figura 8).

Etapa 3: Tabla 2

Se realizó una evaluación de 24 pacientes con pie plano valgo del adulto en el área de consulta. Se utilizaron los sistemas de clasificación de Johnson y Strom/Mayerson y la clasificación plantoscópica de Viladot para la enfermedad de pie plano.

La evaluación funcional tomó como base el puntaje para tobillo y retropié creado por la *American Orthopaedic Foot and Ankle Society* (AOFAS), así como el de la escala visual análoga del dolor. Se realizaron mediciones de ángulos radiográficos de Kite y Costa-Bartani-Moreau al igual que la toma de peso y talla para determinar el índice de masa corporal.

El promedio de edad de los pacientes de la serie fue de 50 años con un mínimo de 25 y un máximo de 70 años. Veintiún (87.5%) eran mujeres y tres hombres (12.5%). Se evaluaron 36 pies en total, ya que 12 pacientes (50%) presentaron pie plano valgo bilateral.

El puntaje AOFAS al momento de la evaluación inicial fue en general más alto en pacientes con grado I y II de la clasificación de Johnson Strom/Mayerson y grados 1 y 2 de la clasificación plantoscópica de Viladot, siendo menores en los estadios más graves de dichas clasificaciones. Igualmente los puntajes más altos de EVA correspondieron a los estadios más graves de dichas clasificaciones, decreciendo respecto a la menor gravedad de la patología del pie plano valgo.

El índice de masa corporal se evaluó de acuerdo con la OMS, clasificándolos como bajo peso (< 18.5), normal (18.5-24.99), sobrepeso (> 25-29.99), obesidad (≥ a 30), obesidad leve (30-34.99), obesidad media (35-39.99) y obesidad mórbida > 40.




Figura 8: Zona de mayor fatiga en el tendón que abarca los 240030 ciclos.

Tabla 2: Datos obtenidos de los pacientes con presencia de la enfermedad de pie plano valgo.

Dx	JSM	Viladot	Peso	Talla	IMC	EVA	Escala subjetiva dolor	AOFAS	RX Akite	Rx ACBM
Pie plano valgo bilateral	Grado II	2	52.4	1.67	18.78876977	2/10	39	66	26/27	140/139
Pie plano valgo derecho	Grado II	2	82.9	1.48	37.84696859	2/10	37	80	23	137
Pie plano valgo bilateral	Grado II	2	82	1.68	29.05328798	1/10	32	49	25/25	139/142
Pie plano valgo izquierdo	Grado I	1	50.5	1.57	20.48764656	2/10	42	74	23	138
Pie plano valgo izquierdo	Grado III	4	54.8	1.52	23.71883657	8/10	33	53	27	140
Pie plano valgo bilateral	Grado I	1	48.9	1.52	21.1651662	2/10	39	66	23/25	136/135
Pie plano valgo derecho	Grado II	1	60.5	1.56	24.86028928	1/10	39	76	24	137
Pie plano valgo bilateral	Grado II	2	64.9	1.6	25.3515625	1/10	23	14	26/24	138/139
Pie plano valgo bilateral	Grado III	2	69.3	1.57	28.11473082	3/10	41	51	26/28	140/140
Pie plano valgo derecho	Grado IVA	4	74.7	1.58	29.92308925	6/10	31	47	30	142
Pie plano valgo izquierdo	Grado I	1	75.3	1.76	24.30914256	2/10	44	72	25	136
Pie plano valgo bilateral	Grado I	2	59.6	1.67	21.37043279	2/10	45	83	26/23	135/136
Pie plano valgo derecho	Grado II	1	72.7	1.57	29.49409712	3/10	41	88	27	137
Pie plano valgo bilateral	Grado III	2	77.2	1.52	33.41412742	3/10	41	92	28/28	138/138
Pie plano valgo izquierdo	Grado II	2	89.7	1.62	34.17924097	1/10	34	52	26	139
Pie plano valgo bilateral	Grado IVB	4	69.1	1.54	29.13644797	7/10	37	59	30/31	142/142
Pie plano valgo derecho	Grado I	1	65.4	1.52	28.3067867	1/10	42	67	26	137
Pie plano valgo izquierdo	Grado III	2	76	1.66	27.58020032	4/10	38	53	30	140
Pie plano valgo derecho	Grado II	2	60	1.63	22.58270917	3/10	34	59	27	137
Pie plano valgo izquierdo	Grado II	2	70.3	1.76	22.69498967	7/10	38	66	28	138
Pie plano valgo bilateral	Grado II	1	62.5	1.58	25.03605191	2/10	34	59	29/29	137/137
Pie plano valgo bilateral	Grado III	3	65.4	1.7	22.62975779	4/10	41	92	30/29	139/138
Pie plano valgo bilateral	Grado II	3	69.2	1.73	23.12138728	7/10	42	67	27/26	138/139
Pie plano valgo bilateral	Grado IVA	4	70.2	1.63	26.42176973	8/10	42	67	30/32	143/142

Los pacientes con IMC normal fueron 11 (46%), todas mujeres; con sobrepeso 10 (42%), siete femeninas y tres masculinos; con obesidad leve dos pacientes (8%) siendo mujeres; y un paciente del sexo femenino con obesidad media (4%).

De los pacientes con estadio I de JSM, cuatro cuentan con IMC normal (80%) y uno con sobrepeso (20%). Del estadio II, cinco pacientes con IMC normal (45%), cuatro con sobrepeso (36%), un paciente con obesidad leve (9%) y uno con obesidad media (9%). Del estadio III, uno con IMC normal (20%), tres con sobrepeso (60%) y uno con obesidad leve (20%); del estadio IV A y IV B todos contaron con sobrepeso.

Discusión

La disfunción del tendón del tibial posterior es la causa principal determinante del pie plano valgo del adulto.⁸ La estratificación en cuatro estadios o períodos evolutivos proporciona datos importantes para el pronóstico y tratamiento de la afección. De acuerdo con el estadio en que se encuentre el paciente clasificado será el tratamiento a seguir desde el conservador en el estadio I hasta el tratamiento quirúrgico como la artrodesis, por lo que su detección temprana es esencial para obtener mayores tasas de éxito en el tratamiento y evitar tratamientos más agresivos y de mayor riesgo para el paciente.

De aquí nace la necesidad de conocer las causas de ruptura del tendón del tibial posterior y su comportamiento a lo largo de su trayecto y así determinar los puntos de mayor tensión y demandas de carga, esfuerzo, zonas de deformación, áreas que corresponderían a los sitios críticos de ruptura.

Con las disecciones de pies con deformidad de pie plano en cadáver se obtuvieron imágenes tridimensionales mediante elemento finito para agregarlas posteriormente a un *software*, el cual igualmente integrará la estructura ósea tridimensional del pie afectado lograda por las radiografías reales de cada paciente con sus mediciones del ángulo de Kite y Costa-Bartani-Moreau, su peso, talla, IMC, tipo de pie (egipcio, polinesio o griego), incluso hasta deformidades del pie propias de cada paciente, introduciendo estos datos a la aplicación para así poder simular el comportamiento del tendón del tibial posterior individualmente en cada paciente y determinar el punto crítico. De esta manera podrá prevenirse su ruptura y la progresión del pie plano valgo del adulto y se evitarán procedimientos terapéuticos más agresivos y de mayor tasa de complicación.

Hasta el momento se realizaron estudios biomecánicos de los tendones y se determinaron las zonas de mayor esfuerzo, tensión, deslizamiento, deformación, el lugar de fatiga y la zona que resulta más dañada (zona donde el tendón se adosa al

escafoides tarsal, hace su curvatura y se dirige hacia la pierna). Habiendo completado la primera y segunda fase de nuestro estudio, queda pendiente la tercera fase, que es la elaboración de un prototipo inicial de un *software* (aplicación tecnológica) que sirva como herramienta preventiva predictiva de la progresión y evolución de la enfermedad del pie plano valgo en el adulto, que sea capaz de generar un diagnóstico y de correlacionar un plan de acción sugerido para tratar el pie plano detectado y una imagen 3D que represente la situación del paciente.

Independientemente de la intención de nuestro estudio, a cada paciente valorado en la consulta externa se le dio el tratamiento individual adecuado respecto al nivel del estadio de la clasificación de JSM obtenido, incluyendo tratamientos conservadores desde el uso de AINE's, reposo, rehabilitación, órtesis, inmovilización hasta tratamientos quirúrgicos de acuerdo con el grado de severidad de la patología.

Una vez completada la tercera fase del estudio se utilizará la base de datos registrada para su posterior comparación al simular la progresión de la enfermedad del pie plano valgo en cada paciente de nuestro estudio de manera independiente, se medirán los ángulos necesarios para un buen diagnóstico que genere la información a correlacionar como los planes sugeridos y los diagnósticos con el fin de crear un reporte en formato PDF que podrá enviarse al médico y al paciente vía correo electrónico.

Bibliografía

1. Deland JT, de Asla RJ, Sung IH, Ernberg LA, Potter HG. Posterior tibial tendon insufficiency: which ligaments are involved? *Foot Ankle Int.* 2005; 26(6): 427-35.
2. Cooper AJ, Mizel MS, Patel PD, Steinmetz ND, Clifford PD. Comparison of MRI and local anesthetic tendon sheath injection in the diagnosis of posterior tibial tendon tenosynovitis. *Foot Ankle Int.* 2007; 28(11): 1124-7.
3. Conti S, Michelson J, Jahss M. Clinical significance of magnetic resonance imaging in preoperative planning for reconstruction of posterior tibial tendon ruptures. *Foot Ankle.* 1992; 13(4): 208-14.
4. Hayashi k, Tanaka Y, Kumai T, Sugimoto K, Takakura Y. Correlation of compensatory alignment of the subtalar joint to the progression of primary osteoarthritis of the ankle. *Foot Ankle Int.* 2008; 29(4): 400-6.
5. Zhang MY, Xu C, Li KH. Finite element analysis of nonanatomic tenodesis reconstruction methods of combined anterior talofibular ligament and calcaneofibular ligament deficiency. *Foot Ankle Int.* 2011; 32(10): 1000-8.
6. Wacker J, Calder JD, Engstrom CM, Saxby TS. Morphometry of posterior tibialis muscle in adult acquired flat foot. *Foot Ankle Int.* 2003; 24(4): 354-7.
7. Neville C, Lemley FR. Effect of ankle-foot orthotic devices on foot kinematics in stage II posterior tibial. *Foot Ankle Int.* 2012; 33(5): 406-14.
8. Téllez PP. Manejo de la disfunción del tibial posterior. *Ortho-tips.* 2006; 2(4): 277-84.