

## Artículo original

## Fracturas complejas del tercio lateral de la clavícula

Morales-Villanueva J,\* Tamayo-Pacho F,\*\* Pineda-Castro OP\*\*\*

Hospital General Xoco

**RESUMEN.** *Antecedentes:* Las fracturas del tercio lateral de la clavícula representan 18% de todas las fracturas de clavícula. A pesar de que las fracturas no desplazadas pueden manejarse conservadoramente, las desplazadas tienen un porcentaje de no unión de 30%. Múltiples manejos han sido propuestos para las fracturas desplazadas. El objetivo de este estudio fue registrar la prevalencia de fracturas del tercio lateral de la clavícula con afectación de la articulación acromioclavicular, así como hacer una revisión breve del tratamiento realizado en nuestro centro y compararlo con la literatura actual. *Material y métodos:* Estudio retrospectivo, transversal, descriptivo y observacional, que consistió en una revisión de los expedientes de los pacientes con diagnóstico de fractura del tercio lateral de la clavícula con lesión de la articulación acromioclavicular. *Resultados:* Las fracturas del tercio lateral representaron 24% de todas las fracturas de clavícula. Distribución por sexos: 10:2, hombres:mujeres. Predominio: hombro izquierdo, 8:4. Los manejos predominantes fueron placa anatómica para tercio lateral de la clavícula (50% de los casos), técnica de cerclaje coracoclavicular más resección del tercio lateral de la clavícula (25%), placa gancho (8.3%), Mumford combinado con Waever/Dunn (8.3%), ancla más varillas Kirschner (8.3%). *Discusión:* La elección

**ABSTRACT.** *Background:* Fractures of the lateral third of the clavicle represent 18% of all clavicle fractures. Even though non-displaced fractures can be managed conservatively, displaced fractures have a non-union percentage of 30%. Multiple approaches have been proposed to manage the displaced fractures. The objective of this study was to record the prevalence of fractures of the lateral third of the clavicle with involvement of the clavicular-acromial joint, as well as to briefly review the treatment performed in our center and compare it with the current literature. *Material and methods:* Retrospective, cross-sectional, descriptive and observational study, which consisted in a review of the records of patients with a diagnosis of fracture of the lateral third of the clavicle with an injury to the clavicular-acromial joint. *Results:* Lateral third fractures accounted for 24% of all clavicle fractures. Distribution by sex: 10: 2, men: women. Left shoulder predominance, 8:4. The predominant maneuvers were anatomical plate for the lateral third of the clavicle (50% of the cases), coracoclavicular cerclage technique plus resection of the lateral third of the clavicle (25%), plate hook (8.3%), Mumford combined with Waever/Dunn (8.3%), anchor plus Kirschner rods (8.3%). *Discussion:* The choice of the appropriate treatment will depend on the type of fracture

## Nivel de evidencia: IV

\* Médico ortopedista, Jefe del Servicio de Cirugía de Hombro y Codo, titular de los Cursos de Alta Especialidad de Cirugía de Hombro y Codo y Cirugía Reconstructiva de Extremidad Torácica.

\*\* Médico ortopedista, residente del Curso de Alta Especialidad de Cirugía de Hombro y Codo.

\*\*\* Médico ortopedista adscrito al Módulo de Cirugía de Hombro y Codo.

Hospital General Xoco.

*Dirección para correspondencia:*

Jorge Morales-Villanueva

Hospital General Xoco

Av. México Coyoacán S/N, Col. General Anaya, Deleg. Benito Juárez, CP 03340, Ciudad de México, México. Tel: 01 55 5688 9015

E-mail: jormovi13@hotmail.com

Este artículo puede ser consultado en versión completa en <http://www.medigraphic.com/actaortopedica>

del tratamiento adecuado dependerá del tipo de fractura y las características específicas de cada paciente. Sugerimos el uso de la técnica de cerclaje coracoclavicular en los casos en que el fragmento lateral sea multifragmentado, irreducible o de tamaño menor al que permitiría su osteosíntesis, realizando plastía de ligamentos acromioclaviculares y coracoclaviculares.

**Palabras clave:** Fractura de clavícula, tratamiento quirúrgico, ligamentos acromioclaviculares y coracoclaviculares.

and specific characteristics of each patient. We suggest the use of the coracoclavicular cerclage technique in cases in which the lateral fragment is multifragmented, irreducible or smaller in size than its osteosynthesis would allow, performing plasty of clavicular and coracoclavicular ligaments.

**Key words:** Clavicle fracture, surgical treatment, acromioclavicular and coracoclavicular ligaments.

## Introducción

Las fracturas de clavícula representan aproximadamente 4% de todas las fracturas y alrededor de 35% de las lesiones de la cintura escapular; sólo 18% de las fracturas de clavícula corresponden a las de tercio lateral.<sup>1</sup>

Debido a la inestabilidad creada por la tracción hacia caudal del tercio lateral de la clavícula por acción de la cintura escapular, contrarrestada por la tracción hacia superior del fragmento medial por el músculo trapecio, estas fracturas tienen 20-44% de riesgo de no unión. La articulación acromioclavicular contiene el disco meniscal y está rodeada por los ligamentos acromioclaviculares superior, inferior, anterior y posterior; de ellos, el superior y el inferior son los principales estabilizadores de la traslación anteroposterior entre la clavícula y el acromion; la estabilidad vertical está dada por los ligamentos coracoclaviculares: trapezoide y conoide.<sup>2,3</sup> El trapecio y el esternocleidomastoideo traccionan el fragmento medial hacia superior y posterior; el peso del brazo desplaza el fragmento lateral distalmente, como se puede observar en la *Figura 1*.<sup>4,5</sup> De la misma manera, la lesión de los estabilizadores estáticos y de los dinámicos (como el trapecio y el deltoides) contribuye a su inestabilidad.<sup>6,7</sup>

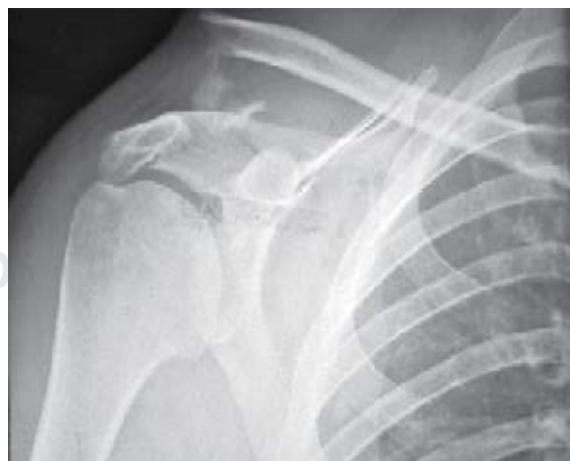La clasificación de Neer describe a las fracturas del tercio lateral de la clavícula como las que se localizan laterales a la inserción más medial en la clavícula del ligamento trapezoide.<sup>1</sup> La clasificación de Neer las divide en tres tipos. Las tipo I son estables, con integridad de los ligamentos coracoclaviculares. Las tipo II son mediales a los ligamentos; se subdividen en IIA (en la que los ligamentos trapezoide y conoide permanecen unidos al fragmento lateral) y IIB (con desinserción del ligamento conoide del fragmento lateral). Las tipo III son fracturas intraarticulares estables.<sup>8,9</sup> La clasificación de Craig modificada por Rockwood es la más utilizada; las tipo 2 corresponden a las del tercio lateral de la clavícula, se subdividen en las 2A (que serían mínimamente desplazadas), 2B (desplazadas, mediales a los ligamentos coracoclaviculares; en específico, las tipo 2B1 —con el conoide y trapezoide intactos—, tipo 2B2 —con el conoide lesionado y el trapezoide intacto—, tipo 2C —fracturas de

la superficie articular—, tipo 2D —que serían fracturas en niños, en los que los ligamentos coracoclaviculares continúan adheridos al periostio, con el fragmento proximal desplazado—; tipo 2E —corresponden a fracturas conminutas del tercio lateral—).

A pesar de que las fracturas no desplazadas del tercio lateral de la clavícula pueden manejarse de forma conservadora, las fracturas desplazadas tienen un amplio porcentaje de no unión, de aproximadamente 30%.<sup>10,11</sup>

Múltiples tratamientos se han propuesto para las fracturas inestables. El uso de varillas Kirschner y cerclajes se describió como sencillo, con resultados funcionales negativos, agregándose la posibilidad de migración del material.<sup>12</sup> El uso de placa gancho se ha relacionado con buenos resultados; siempre se recomienda el retiro de la misma a los tres meses para evitar síntomas de pinzamiento y erosión acromial.<sup>13</sup>

La técnica de reparación de cerclaje coracoclavicular entre la clavícula y el proceso coracoides indirectamente promueve la reducción y estabilización de la fractura con poco



**Figura 1:** Imagen radiográfica de una fractura del tercio lateral de la clavícula en la que podemos observar el desplazamiento del fragmento medial hacia superior y posterior por efecto de los músculos trapecio y esternocleidomastoideo. El peso del brazo desplaza el fragmento lateral.

daño perióstico.<sup>11,14</sup> Bajo el principio de la reposición de los ligamentos coracoclaviculares, se presenta la fijación mediante doble botón usando el implante *TightRope* (Arthrex Naples, FL); la literatura refiere mínimas complicaciones y un bajo porcentaje de fracaso del implante, además de poder realizarse de forma artroscópica; sin embargo, dicha técnica requiere experiencia del médico para su colocación.<sup>9</sup>

La técnica de reconstrucción mediante el uso de placa gancho presenta elevados porcentajes de unión.<sup>15</sup> La fuerza de la articulación acromioclavicular ha demostrado ser más débil con placa gancho comparada con varillas Kirschner acompañadas de una banda de tensión; sin embargo, la mecánica de la placa gancho permite una rotación normal de la articulación acromioclavicular, lo que da lugar a una consolidación adecuada y disminuye la rigidez rotacional —todo esto, conociendo las complicaciones locales que puede presentar—.<sup>16</sup>

Se han descrito numerosas técnicas utilizando varillas Kirschner a través de la articulación acromioclavicular, combinándose con anclas o bandas de tensión como refuerzo.<sup>17</sup>

La técnica de Mumford, descrita en 1941, consiste en la resección del tercio lateral de la clavícula; posteriormente, Waever y Dunn reportaron un tratamiento basado en la transposición del ligamento coracoacromial sin uso de material de osteosíntesis para las luxaciones complejas de la articulación acromioclavicular.<sup>18</sup>

El uso de placas anatómicas de bajo perfil está relacionado con altos niveles de consolidación, mejoría funcional posterior al manejo quirúrgico, así como un reinicio adecuado de la actividad normal, incluso deporte, con un porcentaje bajo de necesidad de retiro del implante.

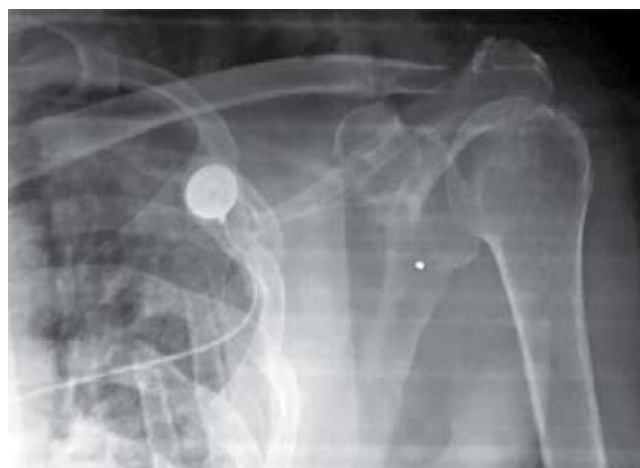El objetivo de este estudio fue registrar la prevalencia de fracturas del tercio lateral de la clavícula con afectación de la articulación acromioclavicular, así como realizar una revisión breve del tratamiento actual.

## Material y métodos

Tipo de estudio: retrospectivo, transversal, descriptivo y observacional, que consistió en una revisión de los expedientes de los pacientes que en el período de Enero de 2012 a Febrero de 2016 tuvieron diagnóstico de fractura del tercio lateral de la clavícula con afectación de la articulación acromioclavicular, así como un análisis de la literatura sobre el manejo actual de las lesiones del tercio lateral de la clavícula y la articulación acromioclavicular.

## Resultados

Se encontraron 50 pacientes con diagnóstico de fractura de la clavícula; de estos, 12 correspondían a fracturas localizadas en el tercio distal de la misma, representando 24% de los casos. La distribución por sexos fue de 10:2 en cuanto a hombres:mujeres. El hombro en el cual se presentó principalmente este padecimiento fue el izquierdo, con ocho casos; sólo cuatro se observaron en el lado derecho.



**Figura 2:** Imagen radiográfica en la que se puede apreciar la alineación de la clavícula posterior a la reconstrucción de los ligamentos coracoclaviculares con un ancla *corkscrew*.

Los manejos realizados fueron procedimiento de Mumford combinado con técnica de Waever y Dunn en un caso (8.3%), reducción abierta con fijación interna con placa anatómica para el tercio lateral de la clavícula en seis pacientes (50%), técnica de cerclaje coracoclavicular en tres casos (25%) y reconstrucción de coracoclaviculares con un ancla *corkscrew* y una varilla Kirschner fijando la articulación acromioclavicular en un caso (8.3%), como se observa en la *Figura 2*; también se usó placa gancho en un caso (8.3%).

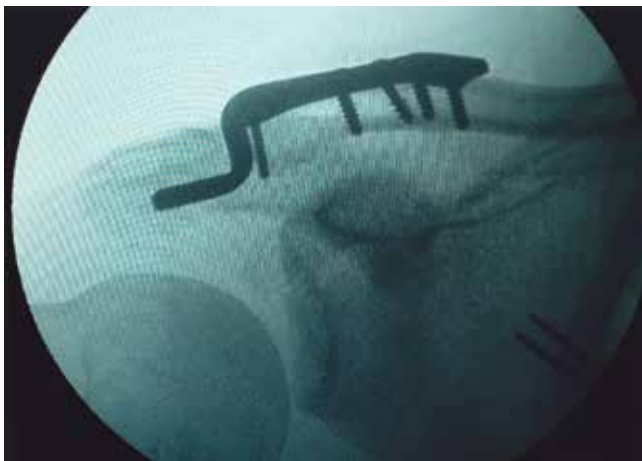## Discusión

La técnica más utilizada en el Hospital General de Xoco fue el uso de placa de compresión bloqueada (LCP) anatómica con extensión lateral, mencionada en la literatura como una técnica efectiva para la osteosíntesis en este tipo de fractura; con ella, en los casos asociados a luxación acromioclavicular con lesión de ligamentos coracoclaviculares, la reparación de los mismos conduce a una reparación más estable. De igual forma, esta técnica permite un manejo postoperatorio adecuado del dolor, una estancia hospitalaria mínima o ambulatoria y resultados funcionales favorables.<sup>19,20</sup>

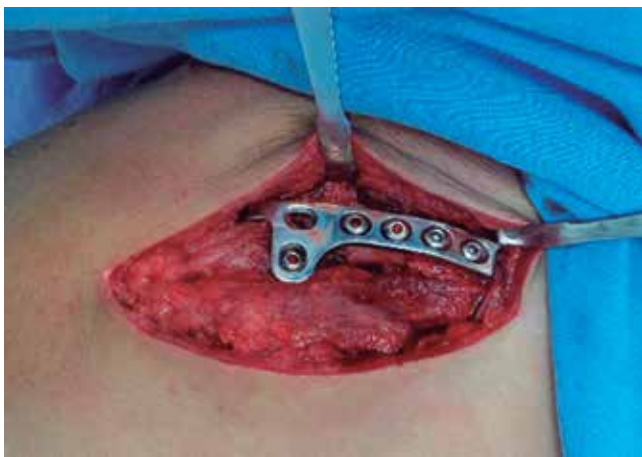
El uso de la reconstrucción mediante reposición de los ligamentos coracoclaviculares/cerclaje coracoclavicular se realiza cuando el fragmento es pequeño; consiste en un abordaje superior que se lleva a cabo desde el borde posterior del tercio lateral de la clavícula hacia distal y lateral a la coracoides; se divide la fascia deltotrapezoidal, con disección subperióstica, descubriendo la rodilla de la coracoides, mediante la realización de perforaciones en posición anatómica para la reposición de los ligamentos trapezoide y conoide y con sutura tipo *fiber wire* se realiza un lazo por debajo de la coracoides; posteriormente, atravesando las suturas en las perforaciones ya realizadas, se efectúa reducción de la articulación acromioclavicular mediante depre-

sión manual del extremo lateral de la clavícula y elevación del codo, anudando ambos extremos de la sutura de forma manual; de igual modo, se lleva a cabo la exéresis del fragmento lateral que presentaba trazo conminuto irreductible, también conservando y ejecutando una plástia de los ligamentos acromioclaviculares; luego, se comprueba con controles transquirúrgicos radiográficos la adecuada reducción del trazo de la fractura y de la articulación acromioclavicular. Esta técnica de doble lazada puede compararse con otros manejos que buscan la restitución de los ligamentos coracoclaviculares, como el uso de *endobutton* y *ethibond*, las cuales, en diferentes estudios, han demostrado buenos porcentajes tanto de cicatrización ligamentaria como de resultados funcionales positivos, medidos con escalas objetivas como el *Oxford Shoulder Score*, *Quick-DASH* y *Constant*.<sup>21,22</sup>

La osteosíntesis de fracturas del tercio lateral de la clavícula con placa gancho ha demostrado un porcentaje de éxito de hasta 95% de los casos; el uso de este tratamiento se ejemplifica en las *Figuras 3 y 4*. Se recomienda, en todos



**Figura 3:** Imagen fluoroscópica de una fractura del tercio lateral de la clavícula tratada con placa gancho.



**Figura 4:** Fotografía transquirúrgica de una fractura del tercio lateral de la clavícula tratada con placa gancho.

los casos, el retiro de la placa a los tres meses debido a las complicaciones conocidas, ya que se han documentado mejoras en las escalas de Oxford y Constant.<sup>13</sup>

En nuestro centro hospitalario se realizó inicialmente una técnica de Mumford y luego se completó mediante la técnica de Waever y Dunn, que consistió en la resección del tercio lateral de la clavícula; más tarde, desinsertando el ligamento coracoacromial de su inserción acromial, se efectuaron dos perforaciones en la cortical superior de la clavícula, se llevó a cabo la reducción manual de la clavícula y elevación de la extremidad torácica; después, se insertó en las perforaciones sutura tipo *ethibond* y se fijó con ésta el cabo libre del ligamento coracoacromial. La técnica de Waever y Dunn ha presentado de 58 a 80% de resultados satisfactorios para el manejo de las luxaciones acromioclaviculares complejas, con el inconveniente de ser una técnica no anatómica y tener probabilidades de recidiva.<sup>18</sup>

En nuestra serie de casos, el uso de varillas Kirschner fue asociado a técnicas complementarias como la restitución de ligamentos coracoclaviculares mediante un ancla *corkscrew*, posteriormente fijando de forma temporal la articulación acromioclavicular con las varillas Kirschner y retirándolas a las tres semanas del postquirúrgico. Se ha reportado hasta 80% de complicaciones, así como deficiencias en la estabilidad de la reducción relacionadas con el uso de varillas Kirschner como manejo, sobre todo migración hacia lateral o infección superficial, las cuales se controlaron al retirar los mismos.<sup>17</sup>

Existen diferentes técnicas para la reparación de fracturas del tercio lateral de la clavícula cuando éstas se acompañan de lesión de la articulación acromioclavicular; la elección del tratamiento adecuado dependerá no sólo del tipo de fractura, sino también de los requerimientos físicos por la edad y estado físico del paciente, así como las comorbilidades asociadas, la situación socioeconómica y los recursos disponibles. Sugerimos el uso de la técnica de cerclaje coracoclavicular como manejo definitivo adecuado en fracturas del tercio lateral de la clavícula en los que el fragmento lateral sea multifragmentado, irreductible o de tamaño menor al que permitiría su osteosíntesis; de lo contrario, si la fractura lo hace posible, creemos que el uso de placas anatómicas para el tercio distal de la clavícula es la mejor opción en estos casos, haciendo énfasis en la conservación y plástia de los ligamentos acromioclaviculares y coracoclaviculares cuando éstos presenten daño, lo que mejora la estabilidad de la reparación y la biomecánica de la articulación; ésta es una técnica efectiva y de bajo costo que reporta buenos resultados.

#### Bibliografía

1. Ávila LJ, Moros MS, Jacobo EO, García-Polín LC, García RC, Del Olmo HT. Fracturas de clavícula distal. *Rev Esp Artroc Cir Articul*. 2015; 22(1): 49-53.
2. Fukuda K, Craig EV, An KN, Cofield RH, Chao EY. Biomechanical study of the ligamentous system of the acromioclavicular joint. *J Bone Joint Surg Am*. 1986; 68(3): 434-40.

3. Debski RE, Parsons IM 4th, Woo SL, Fu FH. Effect of capsular injury on acromioclavicular joint mechanics. *J Bone Joint Surg Am.* 2001; 83-A(9): 1344-51.
4. Checchia SL, Doneux P, Miyazaki AN, Carvalho LA, Caneca Jr OA. Fraturas da clavícula distal: tratamento e resultados. *Rev Bras Ortop.* 1996; 31(10): 838-42.
5. Checchia SL, Doneux P, Miyazaki AN, Fregoneze M, Silva LA. Treatment of distal clavicle fractures using an arthroscopic technique. *J Shoulder Elbow Surg.* 2008; 17(3): 395-8.
6. Edwards DJ, Kavanagh TG, Flannery MC. Fractures of the distal clavicle: a case for fixation. *Injury.* 1992; 23(1): 44-6.
7. Jupiter JB, Leffert RD. Non-union of the clavicle. Associated complications and surgical management. *J Bone Joint Surg Am.* 1987; 69(5): 753-60.
8. Craig E. Fractures of the clavicle. In: Rockwood CA, Matsen FA. *The shoulder.* Philadelphia, PA: Saunders; 1990. pp. 367-412.
9. Loriaut P, Moreau PE, Dallaudiere B, Pelissier A, Duc Vu H, Massin P, et al. Outcome of arthroscopic treatment for displaced lateral clavicle fractures using a double button device. *Knee Surg Sports Traumatol Arthrosc.* 2015; 23(5): 1429-33.
10. Sajid S, Fawdington R, Sinha M. Locking plates for displaced fractures of the lateral end of clavicle: Potential pitfalls. *Int J Shoulder Surg.* 2012; 6(4): 126-9.
11. Naoki MA, Andrade SL, Do Val SG, Checchia SL, Cavadinha SH, Schneider CV. Evaluation of the results from surgical treatment of fractures of the lateral extremity of the clavicle, using the double ligature technique. *Rev Bras Ortop.* 2015; 50(2): 142-7.
12. Fann CY, Chiu FY, Chuang TY, Chen CM, Chen TH. Transacromial Knowles pin in the treatment of Neer type 2 distal clavicle fractures. A prospective evaluation of 32 cases. *J Trauma.* 2004; 56: 1102-5.
13. Good DW, Lui DF, Leonard M, Morris S, McElwain JP. Clavicle hook plate fixation for displaced lateral-third clavicle fractures (Neer type II): a functional outcome study. *J Shoulder Elbow Surg.* 2012; 21(8): 1045-8.
14. Neer CS. Fractures. In: Neer CS, editor. *Shoulder reconstruction.* Philadelphia: Saunders; 1990. pp. 403-12.
15. Oh JH, Kim SH, Lee JH, Shin SH, Gong HS. Treatment of distal clavicle fracture: a systematic review of treatment modalities in 425 fractures. *Arch Orthop Trauma Surg.* 2011; 131(4): 525-33.
16. Keifer H, Claes I, Burri C, Holzworth J. The stabilizing effect of various implants on the torn acromioclavicular joint. A biomechanical study. *Arch Orthop Trauma Surg.* 1986; 106(1): 42-6.
17. Souza VJ, De Andrade RP, Jacques GL, Abreu MT, Correa FM, De Araujo ID. Fractures of the distal clavicle: comparison between two surgical treatment methods. *Rev Bras Ortop.* 2015; 50(2): 136-41
18. Morales A. *Resultados funcionales en la luxación acromioclavicular tipo III con técnica de Waeber-Dunn vs. Waeber-Dunn modificada.* Tesis para obtener el título de Médico Especialista en Ortopedia y Traumatología. Universidad Nacional Autónoma de México; 2007.
19. Beirer M, Siebenlist S, Crönlein M, Postl L, Huber-Wagner S, Biberthaler P, et al. Clinical and radiological outcome following treatment of displaced lateral clavicle fractures using a locking compression plate with lateral extension: a prospective study. *BMC Musculoskeletal Disord.* 2014; 15: 380.
20. Del Gordo DR, Acuña PJ, Torres CE. Tratamiento quirúrgico de las fracturas laterales de clavícula. Un nuevo concepto. *Med UNAB.* 2014; 17(2): 91-8.
21. Soliman O, Koptan W, Zarad A. Under-coracoid-around-clavicle (UCAC) loop in type II distal clavicle fractures. *Bone Joint J.* 2013; 95B: 983-7.
22. Kenyon P, Morgan BW, Webb M, Ebreo D, Wheelton A, Ravenscroft M. Open reduction and fixation of displaced lateral clavicle fractures using the minimally invasive acromioclavicular joint reconstruction (MINAR) technique: a case series review. *Shoulder Elbow.* 2015; 7(1): 13-7.