

## Artículo de revisión

## Síndrome de destrucción vertebral: del entendimiento a la práctica

Cahueque-Lemus MA,\* Cobar-Bustamante AE,\* Bregni-Duraés MC,\*\* Jiménez-Ávila JM\*\*\*

Hospital Centro Médico de Occidente

**RESUMEN.** El término «síndrome de destrucción vertebral» engloba patologías que causan alteraciones estructurales en la columna —en particular, en el cuerpo vertebral—, produciendo deformidad con afectación neurológica y/o mecánica. Dentro de las patologías que se encuentran en esta definición están la infecciosa, tumoral y metabólica. La osteomielitis vertebral es una enfermedad que se da sobre todo en adultos > 50 años; se habla de espondilodiscitis cuando hay afección del disco y cuerpo vertebral. El más importante organismo en la osteomielitis vertebral es el *Staphylococcus aureus*, visto en más de 50% de los casos. Los tumores de la columna vertebral pueden iniciar desde lesiones locales o adyacentes a la columna o a distancia, diseminados por vía hematógena o linfática; las lesiones por metástasis abarcan cerca de 97% de todos los tumores de la columna. Los tumores primarios que con mayor frecuencia se diseminan a columna vertebral son pulmonar, de próstata, mama y riñón. Las enfermedades metabólicas óseas son un grupo de desórdenes que ocurren como resultado de cambios en el metabolismo del calcio. La columna vertebral contiene grandes cantidades de hueso esponjoso metabólicamente activo que debe resistir cargas axiales durante la postura. La osteoporosis es la enfermedad metabólica que con más frecuencia afecta la columna vertebral; se caracteriza por disminución en la masa

**ABSTRACT.** The term «vertebral destruction syndrome» comprises pathologies causing structural changes in the spine, mainly in the vertebral body, producing mechanical deformity and neurological involvement. The pathologies found in this definition may be infectious, metabolic or tumoral. Vertebral osteomyelitis is a disease that occurs mainly in adults > 50 years; we speak of spondylodiscitis when the condition affects the disc and vertebral body. The most important organism in vertebral osteomyelitis is *Staphylococcus aureus*, seen in over 50% of cases. Tumors of the spine can start from local or adjacent spinal injuries or distant ones, and spread through the blood or lymphatic system. Metastases account for about 97% of all tumors of the spine. Primary tumors that most commonly spread to the spine are lung, prostate, breast and kidney. Metabolic bone diseases are a group of disorders that occur as a result of changes in the calcium metabolism. The spine contains large amounts of metabolically active cancellous bone, which must withstand axial loads during stance. Osteoporosis is a metabolic disease that most commonly affects the spine; it is characterized by low bone mass. The diagnosis of these entities is important for the treatment and prognosis of the patient. The term «vertebral destruction syndrome» proposes a notarized scheme aimed

\* Ortopedia y Traumatología, Hospital Centro Médico de Occidente. Instituto Mexicano del Seguro Social. Guadalajara, Jalisco.

\*\* Ortopedia y Traumatología, Instituto Guatemalteco del Seguro Social. Guatemala, Guatemala.

\*\*\* Cirujano de Columna, Hospital Centro Médico de Occidente. Instituto Mexicano del Seguro Social. Profesor de la Facultad de Medicina. TEC de Monterrey. Guadalajara, Jalisco.

*Dirección para correspondencia:*

Mario Alberto Cahueque-Lemus  
Belisario Domínguez Núm. 1063, Interior 8  
CP 44340, Guadalajara, Jalisco, México.  
Tel: 36683000  
Cel: 3310704802  
E-mail: mariocahueque@gmail.com

ósea. El diagnóstico de estas entidades es importante para el tratamiento y pronóstico del paciente; el término «síndrome de destrucción vertebral» propone un esquema protocolizado encaminado a mejorar el pronóstico del paciente, así como su pronto tratamiento.

**Palabras clave:** Síndrome de destrucción vertebral.

at improving the patient's prognosis and his/her prompt treatment.

**Key words:** Spinal destruction syndrome.

## Introducción

El término «síndrome de destrucción vertebral» engloba patologías que causan alteraciones estructurales en la columna, principalmente en el cuerpo vertebral, produciendo deformidad con afectación neurológica y/o mecánica. Dentro de las patologías que se encuentran en esta definición están la infecciosa, tumoral y metabólica (Figura 1).

### Etiología infecciosa

Se estima que la osteomielitis vertebral ocupa 5% de todas las osteomielitis; su diseminación hematógena es la causa más frecuente de osteomielitis vertebral, por afectación directa del cuerpo vertebral, sin involucrar el disco intervertebral. El más importante organismo en la osteomielitis vertebral es *Staphylococcus aureus*, visto en más de 50% de los casos en países en vías de desarrollo, seguido por el bacilo de la tuberculosis. También se puede encontrar infección por *Brucella melitensis*, *Pseudomona aeruginosa* y *Candida* spp.<sup>1,2</sup>

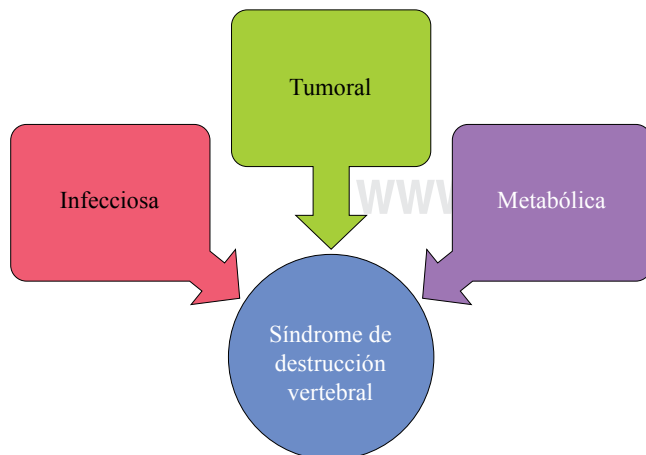
La espondilodiscitis ha ido en aumento en los últimos 15 años, asociado a la alta incidencia de bacteremia y sepsis debido al uso común de diagnósticos y tratamiento invasivos.<sup>2</sup>

### Tumoral

Los tumores de la columna vertebral pueden iniciar de lesiones locales o adyacentes a la columna o a distancia, diseminados por vía hematógena o linfática; las lesiones por metástasis abarcan cerca de 97% de todos los tumores de la columna. Los tumores primarios que con mayor frecuencia diseminan a columna vertebral son pulmonar, de próstata, mama y riñón.<sup>3</sup>

La metástasis ósea vertebral es el tumor primario más frecuente de la columna vertebral. El dolor está presente en alrededor de 85% de los pacientes; 20% de éstos presentan síntomas radiculares. El dolor suele ser progresivo, lento y no se encuentra asociado con la actividad física; suele ser incómodo por las noches. Puede reproducirse por presión o percusión en el segmento afectado; los síntomas radiculares son raros. Pueden presentar parestesias y disestesias, dependiendo del nivel afectado.<sup>4,5</sup>

La destrucción vertebral en la osteomielitis vertebral puede ser similar radiográficamente; sin embargo, la altura del disco intervertebral es reducida en infección y conservada en procesos neoplásicos. El diagnóstico diferencial es importante para la toma de decisiones, como se muestra en la Tabla 1.



**Figura 1:** Causas del síndrome de destrucción vertebral.

**Tabla 1. Diagnóstico diferencial de las lesiones del cuerpo vertebral.**

Lesiones múltiples	Lesiones solitarias	Lesiones similares a tumores
Hemangiomas	Cordoma	Cambios degenerativos
Metástasis	Tumor de células gigantes	Infección
Mieloma múltiple	Quiste óseo aneurismático	Trastornos metabólicos
Linfoma	Osteoma osteoide	Displasias óseas
Leucemia	Osteoblastoma	Necrosis avascular
Histiocitosis de células de Langerhans	Plasmocitoma	
	Osteosarcoma	
	Sarcoma de Ewing	
	Tumores neuroblásticos	

El rol primario de la biopsia es la confirmación de enfermedad metastásica; es importante obtener cultivo para descartar infección. El objetivo en el tratamiento para pacientes con tumores de la columna vertebral es proveer la cura (de ser posible), paliación y rehabilitación lo más pronto posible. De no poderse cumplir esto, estabilizar la columna y mejorar la función neurológica.<sup>6</sup>

**Metabólica**

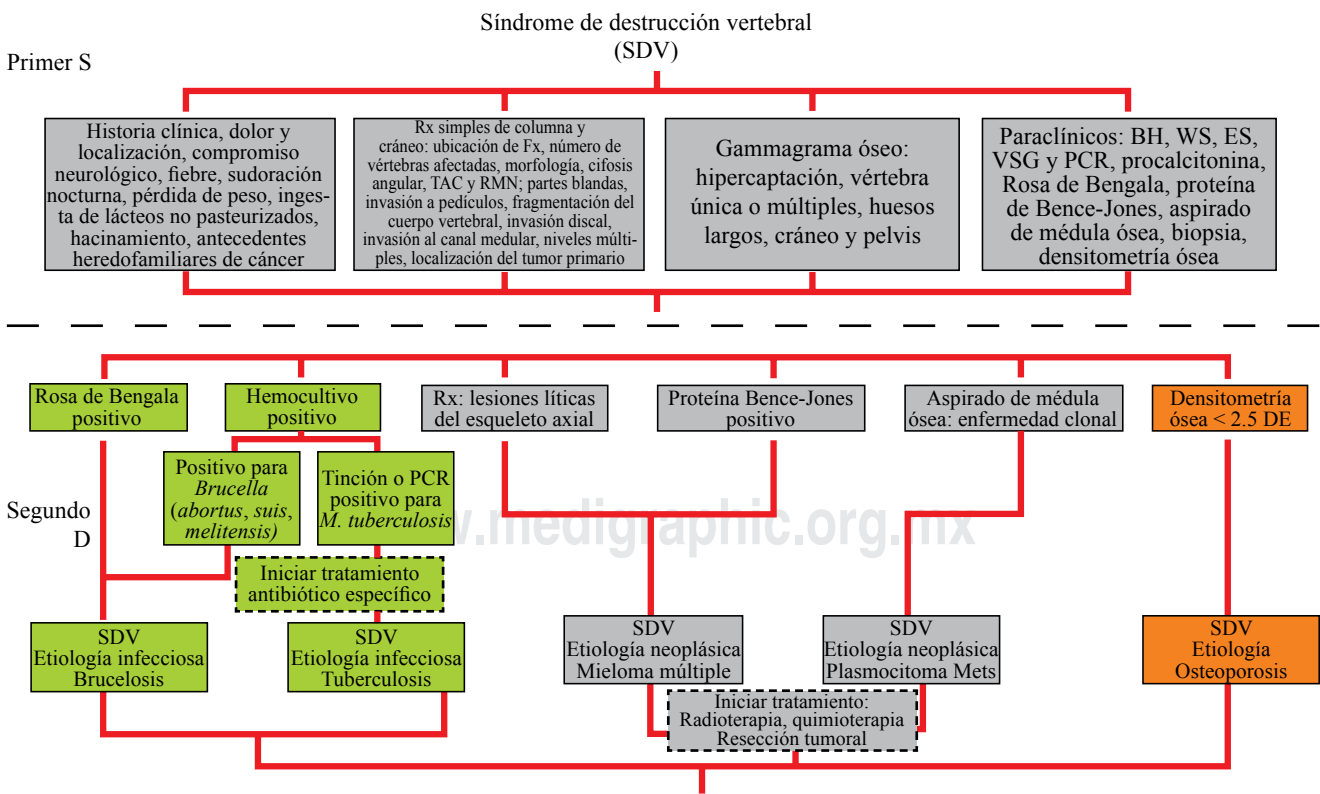
La osteoporosis es el proceso metabólico más frecuente que afecta la columna vertebral; puede dar lugar a una fractura por aplastamiento que ocasione dolor paravertebral o de la parte intermedia e inferior de la espalda, así como una cifosis. La osteomalacia, un trastorno menos frecuente, puede producir un cuadro clínico semejante; sin embargo, la calidad del hueso y datos serológicos presentan significativas diferencias. La enfermedad de Paget es una patología que forma hueso en exceso, pero de baja calidad; causa sintomatología por ser expansiva y producir compresión sobre el saco dural y sus elementos nerviosos. Entre éstas, la osteoporosis es, con mucha diferencia, la más común; su presencia condiciona 1.5 millones de fracturas anuales en EUA. Cada año se producen más de 500,000 fracturas vertebrales, trastorno sufrido hasta por una cuarta parte de las mujeres mayores de 65 años en EUA; sin embargo, se estima que la gran mayoría pasa sin diagnosticarse. En general, este padecimiento es silente hasta que se produce una fractura dolorosa.<sup>7</sup>

**Síndrome de destrucción vertebral**

Se considera como una patología de etiología múltiple, caracterizada por alteraciones en la anatomía de la columna vertebral, específicamente, con deformidad y aumento del volumen circunvecino en uno o más cuerpos vertebrales. Se acompaña de dolor e incapacidad funcional por alteraciones mecánicas y neurológicas. El síndrome de destrucción vertebral engloba las patologías ya mencionadas: infecciosas (bacterianas, micobacterias, hongos), tumores primarios y metastásicos de la columna vertebral y metabólicas (osteoporosis); se propone, mediante un análisis topográfico, sindromático y etiológico, el diagnóstico correcto de la patología bajo estudio.<sup>8</sup>

«El estudio de imagen **no** hace el diagnóstico»

El abordaje inicial en el paciente que se presenta a la sala de urgencias inicia con el método de tamizaje (*screening*), que debe consistir en una amplia y detallada historia clínica que indague la presencia de dolor y su localización (cervical, torácico o lumbar), fiebre, sudoración nocturna, pérdida de peso e ingesta de lácteos no pasteurizados (por la presencia de *Brucella melitensis*). El cuadro clínico puede confundir al médico: se ha reportado el caso de un paciente con diagnóstico de osteomielitis vertebral por *Bartonella henselae*; presentó todo el cuadro clínico y radiológico de linfoma y fue tratado por este padecimiento, sin mejoría, como se puede apreciar en la *Figura 2*.<sup>9,10</sup>



**Figura 2:** Algoritmo - tamizaje y diagnóstico para síndrome de destrucción vertebral.

Acompañado de la historia clínica, se realiza el estudio de imagen, empezando por radiografías simples de columna AP y lateral, donde se pueden apreciar lesiones en los cuerpos vertebrales, con disminución del espacio intervertebral vista en infecciones piógenas, característica que puede ser diferente en infección por tuberculosis o fúngica, en las que se respeta el disco. En lesiones tumorales, se puede apreciar afección de un solo cuerpo vertebral, con colapso del mismo, con lesión a los pedículos en el caso de metástasis ósea, deformidad del balance sagital, así como escoliosis o laterolistesis. En la tomografía axial computarizada (TAC) se pueden apreciar de mejor manera las estructuras óseas con daño a múltiples niveles, como sucede en el mieloma múltiple. La resonancia magnética nuclear (RMN) sigue siendo el método radiológico de elección en el abordaje inicial de la patología de columna. El gammagrama óseo es un estudio complementario para lesiones a distancia. Se considera una sensibilidad de 87% y especificidad de 90% para el diagnóstico de osteomielitis vertebral; aun así, su uso es limitado por los altos falsos positivos cuando la patología es tumoral. Todo método de tamizaje necesita estudios paraclínicos, algunos como pronóstico y seguimiento (VSG —velocidad de sedimentación globular—, PCR —reacción en cadena de la polimerasa—); otros pueden servir como diagnóstico (Rosa de Bengala, proteína de Bence-Jones, aspirado de médula ósea).<sup>10,11</sup>

Entre los estudios para valorar la densidad ósea, se recomienda DEXA (densitometría ósea), ya que se realiza en pocos minutos y es útil para que el cirujano decida si la masa ósea es suficiente para poder soportar los implantes a utilizar, que serán sometidos a carga axial.<sup>12,13</sup>

## Tratamiento

En la *Figura 3* podemos observar el algoritmo de manejo del síndrome de destrucción vertebral.

### Infecioso

Se debe enfocar en osteomielitis vertebral, en la cual es obligatoria la biopsia previa al tratamiento antibiótico. La cirugía está indicada en las siguientes circunstancias:<sup>14</sup>

- Obtención del diagnóstico bacteriológico.
- Absceso evidente clínicamente (fiebres en pico con evolución séptica).
- Casos refractarios: persistencia de fiebre, dolor, aumento de VSG o PCR.
- Casos de compromiso medular.
- Deformidad significativa o destrucción significativa del cuerpo vertebral, con inestabilidad.

### Metabólico

Es la osteopenia más prevalente. Se pueden atribuir a esta enfermedad al menos 1.5 millones de fracturas al año; casi

la mitad de las mismas se producen en la columna. Además, un tercio de todas las mujeres estadounidenses mayores de 65 años de edad sufren fracturas vertebrales. El tratamiento de las fracturas en estos pacientes es menos agresivo. Una gran mayoría son asintomáticos. Se describe el tratamiento inicial como preventivo, con uso de bifosfonatos.<sup>15</sup>

La mayoría de los pacientes con fracturas osteoporóticas son inicialmente manejados de forma conservadora, con analgesia, reposo, medicamentos, ortesis y terapia física. Es importante iniciar la movilización temprana. La vertebroplastía y la cifoplastía disminuyen el dolor en pacientes con fracturas por compresión osteoporótica que no mejoran con tratamiento conservador.<sup>7,16</sup>

### Tumoral

Las lesiones tumorales que provocan una destrucción vertebral se resumen en metastásicas, constituyendo 95% de las lesiones tumorales en la columna vertebral; provienen principalmente de pulmones, próstata, mama y riñones.<sup>17,18</sup>

La quimioterapia tiene usos muy limitados en la actualidad cuando se trata de un tumor metastásico. La radioterapia en combinación con cirugía es el tratamiento más utilizado hoy en día, con altas tasas de éxito. Está reportado hasta 80% de respuesta a radioterapia coadyuvante en estos casos. La inestabilidad y déficit neurológico son los factores determinantes para la estabilización quirúrgica.<sup>19</sup>

## Conclusiones

La patología de la columna vertebral, ya sea infecciosa, tumoral o metabólica, se manifiesta con presentaciones clínicas y radiológicas muy diversas, lo que en ocasiones puede confundir el diagnóstico etiológico. El síndrome de destrucción vertebral engloba situaciones de etiología múltiple; se caracteriza por alteraciones en la anatomía de la columna, que se acompañan de dolor e incapacidad funcional por alteraciones mecánicas y neurológicas. En el síndrome de destrucción vertebral se pueden utilizar una serie de pasos diagnósticos que analizan de manera ordenada y sistemática las diferentes causas que podrían estar afectando al paciente. Las patologías que causan el síndrome de destrucción vertebral poseen características comunes entre sí, ampliamente descritas; sin embargo, para la identificación del síndrome es necesario considerar las singularidades que estas morbilidades comparten, a fin de realizar un proceso que permita la sistematización en el abordaje. De esta manera, podría optimizarse el tiempo entre la identificación de la patología y el inicio del tratamiento pertinente, además de proponerse los estudios de gabinete más sensibles y específicos para cada entidad nosológica, conociendo su valor predictivo positivo. En conclusión, no olvidemos sistematizar nuestro pensamiento diagnóstico y no saltarnos ningún paso, ya que esto provoca diagnósticos falsos positivos, lo cual repercute en la calidad de la atención médica.

Síndrome de destrucción vertebral (SDV)

Primer S

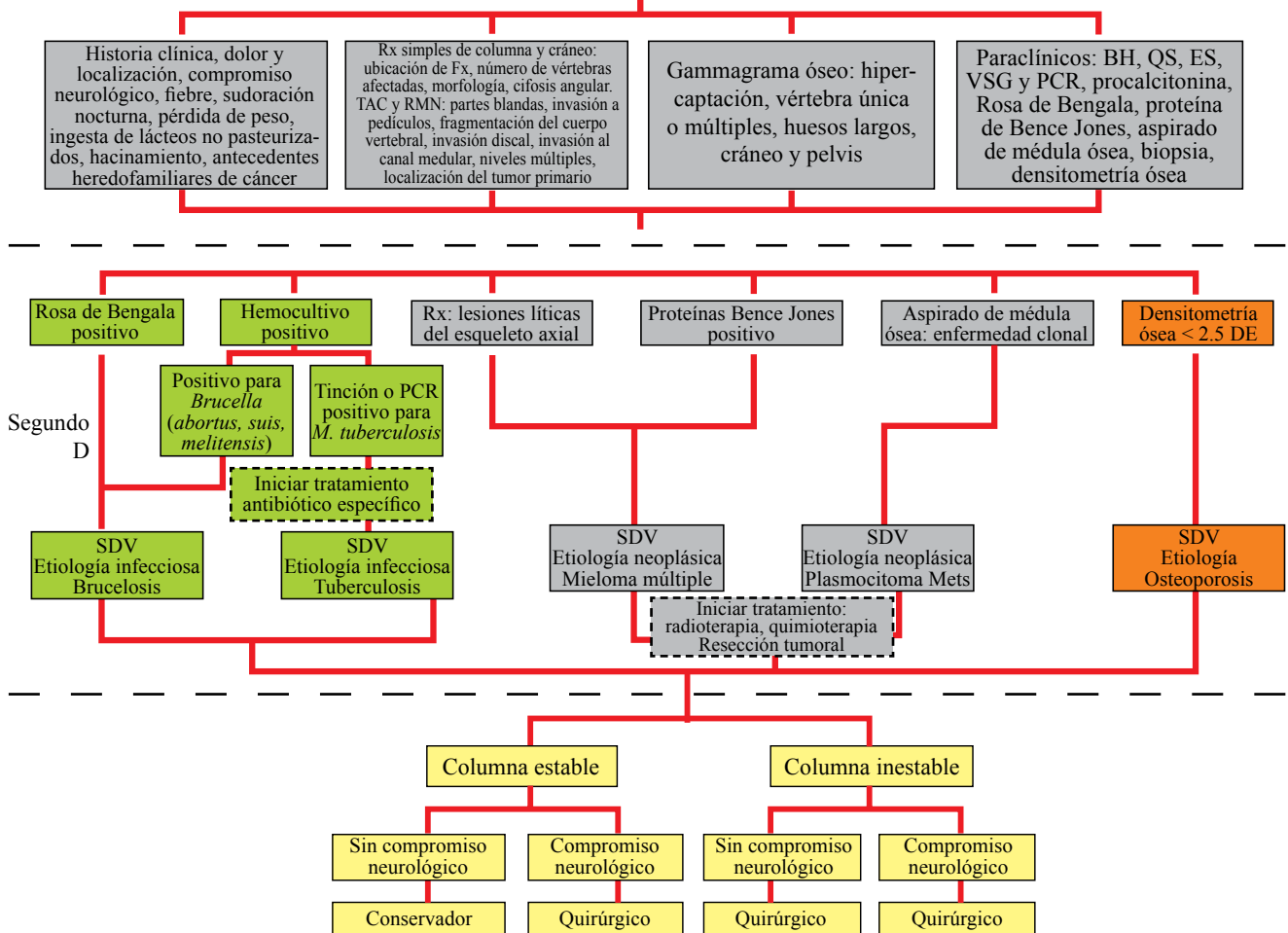


Figura 3: Algoritmo de manejo del síndrome de destrucción vertebral (Jiménez AJM, del Toro AJM, Victoria BCI, Guerrero OM. ¿Qué es el síndrome de destrucción vertebral? OrthoTips, 2013; 9(3) 152-62. Disponible en: <http://www.medigraphic.com/pdfs/orthotips/ot-2013/ot133c.pdf>).

Bibliografía

- DeSanto J, Ross JS. Spine infection/inflammation. *Radiol Clin North Am.* 2011; 49(1): 105-27.
- Mylona E, Samarkos M, Kakalou E, Fanourgiakis P, Skoutelis A. Pyogenic vertebral osteomyelitis a systematic review of clinical characteristics. *Semin Arthritis Rheum.* 2009; 39(1): 10-7.
- Mesfin A, Buchowski JM, Gokaslan ZL, Bird JE. Management of metastatic cervical spine tumors. *J Am Acad Orthop Surg.* 2015; 23(1): 38-46.
- Mizumoto M, Harada H, Asakura H, Hashimoto T, Furutani K, Hashii H, et al. Radiotherapy for patients with metastases to the spinal column: a review of 603 patients at Shizuoka Cancer Center Hospital. *Int J Radiat Oncol Biol Phys.* 2011; 79(1): 208-13.
- Switlyk MD, Kongsgaard U, Skjeldal S, Hald JK, Hole KH, Knutstad K, et al. Prognostic factors in patients with symptomatic spinal metastases and normal neurological function. *Clin Oncol (R Coll Radiol).* 2015; 27(4): 213-21.
- Sehn JK, Gilula LA. Percutaneous needle biopsy in diagnosis and identification of causative organisms in cases of suspected vertebral osteomyelitis. *Eur J Radiol.* 2012; 81(5): 940-6.
- Zapalowicz K, Radek M. Percutaneous balloon kyphoplasty in the treatment of painful vertebral compression fractures: effect on local kyphosis and one-year outcomes in pain and disability. *Neurol Neurochir Pol.* 2015; 49(1): 11-5.
- Alpizar-Aguirre A, Elías-Escobedo A, Rosales-Olivares LM, Miramontes-Martínez V, Reyes-Sánchez A. Vertebral destruction syndrome. Diagnostic evaluation systems. *Cir Cir.* 2012; 76(3): 205-11.
- Turunc T, Demiroglu YZ, Uncu H, Colakoglu S, Arslan H. A comparative analysis of tuberculous, brucellar and pyogenic spontaneous spondylodiscitis patients. *J Infect.* 2007; 55(2): 158-63.
- Dunbar JA, Sandoe JA, Rao AS, Crimmins DW, Baig W, Rankine JJ, et al. The MRI appearances of early vertebral osteomyelitis and discitis. *Clin Radiol.* 2010; 65(12): 974-81.
- Carragee EJ. The clinical use of magnetic resonance imaging in pyogenic vertebral osteomyelitis. *Spine (Phila Pa 1976).* 1997; 22(7): 780-5.
- Alexiou E, Georgoulas P, Valotassiou V, Georgiou E, Fezoulidis I, Vlychou M. Multifocal septic osteomyelitis mimicking skeletal metastatic disease in a patient with prostate cancer. *Hell J Nucl Med.* 2015; 18(1): 77-8.
- Carragee EJ, Kim D, van der Vlugt T, Vittum D. The clinical use of erythrocyte sedimentation rate in pyogenic vertebral osteomyelitis. *Spine (Phila Pa 1976).* 1997; 22(18): 2089-93.
- Gupta A, Kowalski TJ, Osmon DR, Enzler M, Steckelberg JM, Huddleston PM, et al. Long-term outcome of pyogenic vertebral osteomyelitis: a cohort study of 260 patients. *Open Forum Infect Dis.* 2014; 3(1): ofu107.
- Lozano-Calderon SA, Colman MW, Raskin KA, Hornicek FJ, Gebhardt M. Use of bisphosphonates in orthopedic surgery: pearls and pitfalls. *Orthop Clin North Am.* 2014; 45(3): 403-16.

16. Kordecki K, Lewszuk A, Puławska-Stalmach M, Michalak P, Lukaszewicz A, Sackiewicz I, et al. Vertebroplasty of cervical vertebra. *Pol J Radiol.* 2015; 80: 51-6.
17. Roedel B, Clarençon F, Touraine S, Cormier E, Molet-Benhamou L, Le Jean L, et al. Has the percutaneous vertebroplasty a role to prevent progression or local recurrence in spinal metastases of breast cancer? *J Neuroradiol.* 2015; 42(4): 222-8.
18. Araujo JL, Veiga JC, Figueiredo EG, Barboza VR, Daniel JW, Panagopoulos AT. Management of metastatic spinal column neoplasms--an update. *Rev Col Bras Cir.* 2013; 40(6): 508-14.
19. Gasbarrini A, Boriani S, Capanna R, Casadei R, Di Martino A, Silvia Spinelli M, et al. Management of the patient with metastasis to the vertebrae: recommendations of the Italian Orthopaedic Surgery bone metastasis group. *Expert Rev Anticancer Ther.* 2014; 14(10): 1127-34.