

Artículo original

Cambios morfológicos y dimensionales en el túnel del carpo por resonancia magnética (preoperatorios y postoperatorios)

Vázquez-Alonso MF,* Díaz-Avalos AL**

Unidad Médica de Alta Especialidad de Traumatología y Ortopedia «Lomas Verdes» del IMSS

RESUMEN. Introducción: El síndrome del túnel de carpo es la neuropatía por compresión más frecuente de la extremidad superior y la liberación del nervio mediano es el tratamiento quirúrgico que se aplica. Existen diversas técnicas quirúrgicas que se utilizan para tratar este padecimiento; sin embargo, esa cavidad virtual a la que llamamos túnel del carpo sufre diversos cambios morfológicos y dimensionales previo y posterior a la cirugía con el uso de diversas técnicas que el cirujano elige. **Material y métodos:** Estudio observacional, prospectivo y longitudinal realizado en el período comprendido de Marzo a Noviembre de 2009. Se estudiaron pacientes de ambos sexos con diagnóstico de síndrome del túnel del carpo, a los cuales se les realizaron estudios de resonancia magnética antes y después de la cirugía para obtener mediciones y análisis. **Resultados:** Se evaluaron 25 pacientes con una media de 40 años, 14 pacientes femeninos y 11 masculinos, encontrándose un desplazamiento palmar del nervio posterior a la cirugía con un diámetro de 6.2 mm manteniendo cambios de la forma oval a una circular. **Discusión:** Existen cambios morfológicos y dimensionales evaluados por resonancia magnética después de la liberación, por lo cual se relaciona la respuesta clínica favorable posterior a la cirugía; sin embargo, encontramos un diámetro mayor del nervio, esto debido a que se les realizó neurólisis.

Palabras clave: Mediano, resonancia magnética, síndrome del túnel del carpo, cirugía.

ABSTRACT. Introduction: Carpal tunnel syndrome is the most common compression neuropathy of the upper limb, and the release of the median nerve is the surgical treatment that is carried out. There are several surgical techniques used to treat this condition; However, this virtual cavity, which we call the carpal tunnel, undergoes several morphological and dimensional changes, prior to surgery and after surgery using the various techniques that the surgeon has a predilection for. **Material and methods:** Observational, prospective and longitudinal study conducted in the period from March to November 2009. We studied patients of both sex, with a diagnosis of carpal tunnel syndrome, who underwent MRI pre and post-surgery studies, to which measurements and analysis of it were made. **Results:** We evaluated 25 patients with an average of 40 years, 14 female patients and 11 male, finding a palmar displacement of the nerve after surgery with a diameter of 6.2 mm, maintaining changes from the oval to a circular shape. **Discussion:** There are morphological and dimensional changes, evaluated by magnetic resonance after the release, for which the favorable clinical response after surgery is related; however, we found a larger diameter of the nerve due to the fact that they underwent neurolysis.

Key words: Median nerve, magnetic resonance imaging, surgery, carpal tunnel.

Nivel de evidencia: IV

* Médico adscrito.

** Médico residente de 4º año.

Hospital de Traumatología y Ortopedia «Lomas Verdes» del IMSS.

Dirección para correspondencia:

Dra. Ma Francisca Vázquez Alonso.

E-mail: frantzces_10@yahoo.com.mx / francisca.vazqueza.imss.gob.mx

Este artículo puede ser consultado en versión completa en <http://www.medigraphic.com/actaortopedica>

Introducción

Sir James Paget describió en 1853 la compresión del nervio mediano secundario a una fractura metafisaria de radio en el St. Bartholomew's Hospital en Londres. En 1883 Ormerod describió los síntomas en los dedos medio y anular en las mujeres que se exacerbaba por las noches y con la actividad ordinaria de trabajo. En 1913 Marie y Foix observaron atrofia del nervio mediano demostrada por autopsia cuando pasa a través del túnel y encontraron un neuroma. Woltman es a quien se acredita el primer caso registrado del síndrome del túnel del carpo tratado quirúrgicamente en 1941, pero fue un caso esporádico que reportó un abordaje anterior en la muñeca. En 1947 se publicó en la revista *The Lancet* la primera descripción de la compresión del nervio mediano en el túnel del carpo y se registraron seis casos tratados quirúrgicamente. En 1966 Phalen describió su signo como parte de la sintomatología.¹

El síndrome del túnel del carpo es la neuropatía compresiva más común de la extremidad superior, es un estado neuropático que afecta al nervio mediano, es causado por compresión y por una disparidad entre el canal del carpo y su contenido.

Diversos autores han precisado la anatomía de esta región observando que el macizo carpiano constituye una corredera y el ligamento del carpo lo convierte en un canal delimitado a través de sus inserciones laterales por el tubérculo del escafoides y la cresta del trapecio y de sus inserciones mediales por el pisiforme y la apófisis unciforme del hueso ganchoso.

Superficialmente se encuentra el tendón del palmar largo, el cual pasa por delante del retináculo flexor y continúa con la fascia del palmar. La fascia profunda, una gruesa banda ligamentosa forma el borde superficial del túnel carpiano, también llamada ligamento transversal del carpo. El retináculo flexor puede dividirse en tres componentes distintos: la porción proximal, la continuación directa de la fascia profunda del antebrazo; porción central, que constituye el ligamento transversal y la porción distal, que es una aponeurosis entre la musculatura de la eminencia tenar y la hipotenar^{1,2,3} (Figura 1).

Su contenido son nueve tendones (cuatro del flexor superficial, cuatro del flexor profundo y el flexor largo del pulgar), además del nervio mediano. Sus límites en el borde proximal están a nivel de la primera fila del carpo y en el borde distal se proyecta sobre las bases del segundo al quinto metacarpiano.

Sus dimensiones: ancho 22 mm, longitud 26 mm, espesor de 0.6 mm a 1.6 mm, profundidad de 10 mm a nivel de la segunda fila del carpo y de 12 a 13 mm a nivel de la primera fila del carpo con un área seccional de 16 mm².^{3,4}

Los tendones flexores se deslizan dentro del túnel del carpo de 23 a 31 mm, el nervio mediano se desliza de 9 a 14 mm.^{3,5} La presión de perfusión del nervio mediano es 40 mmHg menor que la diastólica. Estudios de Szabo y Yoshioka demostraron en personas sin patología del túnel del carpo lo siguiente: muñeca en extensión, la presión dentro del tú-

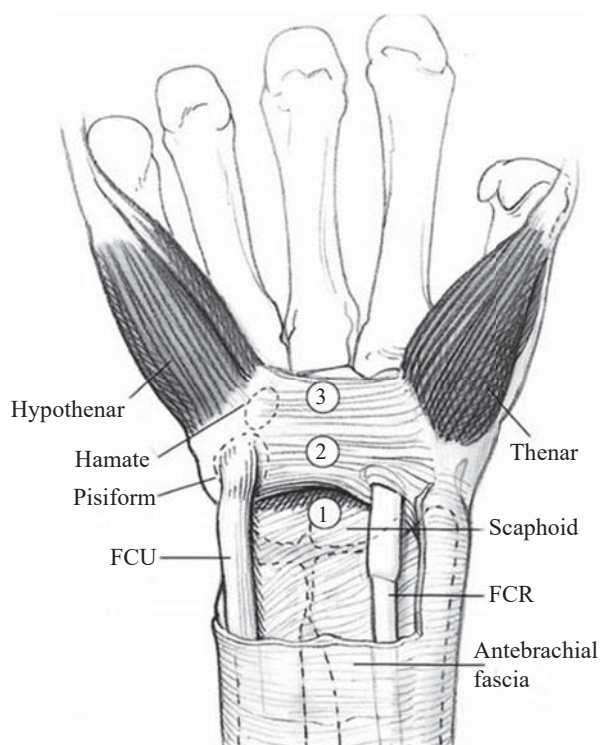


Figura 1: División del retináculo flexor.

nel aumentó hasta 30 mmHg, en flexión se incrementó a 31 mmHg y en neutro la presión varió 2.5 mmHg.^{6,7} En pacientes con síndrome del túnel del carpo la presión aumenta dentro del túnel a 110 mmHg con la muñeca en extensión y a 90 mmHg con la muñeca en flexión. El nervio mediano es la estructura con menor rigidez, siendo más susceptible a la compresión.^{8,9,10}

La introducción de técnicas diagnósticas mínimamente invasivas en la cirugía de descompresión del síndrome del túnel del carpo tiene un especial interés entre la correlación anatómica y la compresión del nervio mediano. Previo tratamiento quirúrgico se evalúan los síntomas clínicos por medio de la conducción nerviosa, los cuales son todavía controversiales. La identificación de la distancia del túnel es un beneficio previo a la descompresión y después de ésta para valorar el beneficio de la cirugía.^{5,11,12} Existen en la literatura diversos artículos que han correlacionado las descripciones morfológicas y dimensionales a través de imagen por resonancia magnética.^{13,14,15,16} Los hallazgos asociados al síndrome del túnel del carpo son (Figura 2):

1. Engrosamiento del nervio mediano proximal al túnel carpiano (se evalúa mejor a la altura del pisiforme).
2. Aplanamiento del nervio mediano a la altura del gancho (es probablemente el signo de menor valor, ya que se aprecia cierto grado de aplanamiento en casi todos los pacientes).
3. Abombamiento del retináculo flexor (se evalúa mejor en la región distal del túnel del carpo entre el gancho del ganchoso y el tubérculo del trapecio).

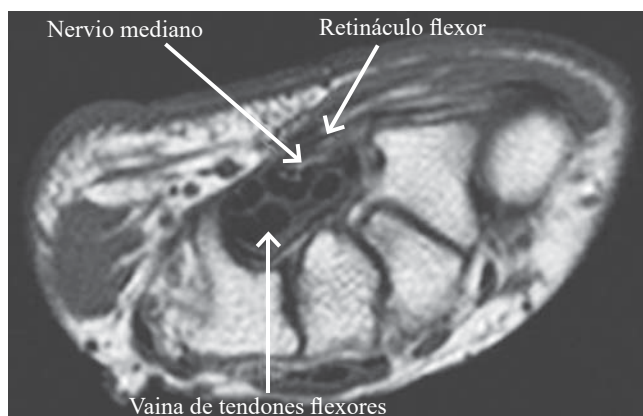


Figura 2: RM potencializada T2 prequirúrgica.

4. Aumento de señal del nervio mediano en las imágenes potenciales en T2.

Los cambios postquirúrgicos en la liberación del túnel del carpo son (Figura 3):

1. La capacidad del túnel aumenta $24.2 \pm 11.6\%$.
2. Cambia la forma del canal de oval a circular.
3. Aumentan las dimensiones en sentido palmar dorsal y radio-cubital.
4. El nervio mediano se desplaza en sentido palmar de 3.5 ± 1.9 mm.
5. La distancia entre el gancho del hueso ganchoso y el pico del trapecio experimentan mínima modificación.
6. El ángulo carpal no presenta alteraciones.

Otras de las indicaciones de la resonancia magnética en el síndrome del túnel carpiano son aquellos casos en los que persiste la clínica después del tratamiento quirúrgico. La resonancia magnética puede mostrar la existencia de tejido fibroso o cicatricial que rodea al nervio mediano y produce inflamación en éste o una liberación incompleta del retináculo flexor.^{9,12,17}

La liberación quirúrgica abierta del ligamento transversal es el procedimiento quirúrgico que se realiza con más frecuencia.^{14,17} El síndrome del túnel del carpo afecta de 1 a 3.4% de la población general en Estados Unidos y es la neuropatía compresiva más frecuente de la extremidad superior, siendo 56% de los casos bilaterales, lo que representa 5% en la población de trabajadores con uso continuo de manos y muñecas en la actividad laboral.¹⁶

Material y métodos

Estudio observacional, prospectivo y longitudinal realizado en el período de Marzo a Noviembre de 2009 seleccionando pacientes con diagnóstico de síndrome del túnel del carpo integrado mediante clínica, electromiografía y resonancia magnética como parte del procedimiento estándar. Con apoyo del servicio de imagenología se realizó estudio de resonancia magnética previo a la cirugía y tres

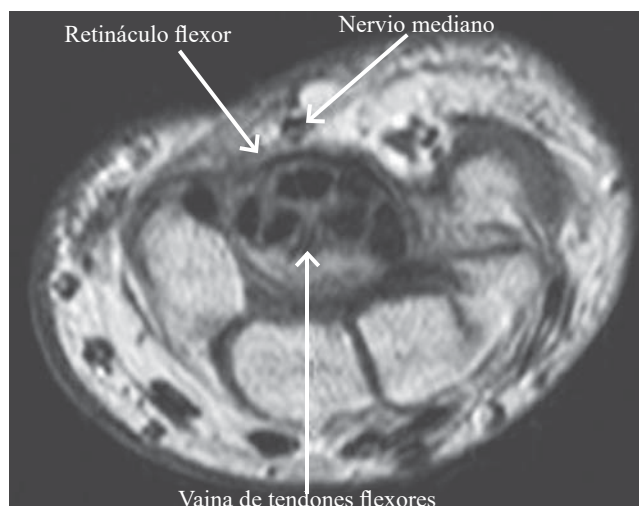


Figura 3: RM potenciada en T2 postquirúrgica.

meses posteriores así como la medición u observación de las siguientes variables de estudio: engrosamiento del nervio mediano proximal al túnel del carpo, aplanamiento del nervio a la altura del hueso ganchoso al tomar la medición del canal carpiano en sentido radiocubital para determinar su anchura, abombamiento del retináculo flexor en la región distal del túnel del carpo entre la apófisis unciforme del gancho y el tubérculo del trapecio, hiperintensidad de la señal del nervio mediano en las imágenes potenciadas en T2 y desplazamiento hacia ventral del nervio mediano posterior a la cirugía. Asimismo, se aplicó a cada paciente el cuestionario de medición de *Brigham and Women's Hospital* previo y posterior al evento quirúrgico. Se realizó estadística descriptiva así como estadística no paramétrica con prueba de los rangos con signo de Wilcoxon. Para las variables cuantitativas con enfoque de correlación R de Spearman se tomó correlación positiva con valor $p < 0.05$.

Resultados

Se obtuvo una muestra de 25 pacientes elegidos al azar, con edades comprendidas entre 21 y 65 años con una media de 40 años, de los cuales 56% corresponde al género femenino (14 pacientes) y 44% al género masculino (11 pacientes). De dicha muestra 8% son pensionados (dos pacientes), 32% amas de casa (ocho pacientes) y 60% trabajadores (15 pacientes).

En relación con el engrosamiento del nervio mediano, éste se detectó en siete pacientes (28%) previo a la liberación quirúrgica y persistió en dos (8%) posterior a ella ($p < 0.05$). Con respecto a la hiperintensidad de la señal del nervio mediano, ésta se presentó en 19 pacientes (76%) previo a la cirugía y persistió en sólo dos pacientes (8%) posterior a la misma ($p < 0.05$). En cuanto al desplazamiento palmar del nervio mediano, éste se observó en 23 (92%) de los pacientes, posterior a la liberación quirúrgica del mismo ($p < 0.05$).

Con base en la literatura mencionada se consideran cambios favorables posteriores a la liberación del túnel del carpo: la ausencia de engrosamiento del nervio mediano a nivel del pisiforme en sentido anteroposterior, disminución de la señal captada en imágenes potenciadas en T2 del nervio a través de su trayecto y desplazamiento del nervio mediano en sentido palmar. La presencia de aplanamiento del nervio mediano se detectó al tomar las mediciones en sentido mediolateral de dicho nervio a la altura del hueso ganchoso para determinar su anchura, siendo ésta mayor cuanto más aplanamiento mostraba y se relacionó con una forma oval del canal carpiano en este punto.

En nuestra muestra se obtuvo un diámetro promedio de 27.20 mm previo a procedimiento quirúrgico y un diámetro promedio de 21 mm ($p < 0.001$) posterior a la liberación quirúrgica del túnel carpiano. Se observó cambio de la forma del canal de oval a circular en 92% de los pacientes posterior a la liberación quirúrgica. Para la evaluación del abombamiento del retináculo flexor se midió su grosor en la región distal del túnel del carpo, entre la apófisis unciforme del hueso ganchoso y el tubérculo del hueso trapecio, obteniéndose un grosor promedio de 39.08 mm antes de la cirugía y de 21.52 mm posterior a ella ($p < 0.001$) (Figura 4).

Con respecto a la puntuación obtenida en el cuestionario del *Brigham and Women's Hospital* se obtuvo un puntaje promedio de 79 puntos previo a la cirugía y de 34 puntos posterior a ésta ($p < 0.001$).

Discusión

Los resultados reportados en el presente estudio muestran un predominio del sexo femenino en la patología del síndrome del túnel del carpo, con una media de edad de 40 años, siendo en su mayoría pacientes económicamente activos (60%), lo cual coincide con lo descrito por De Krom et al.¹⁸ Se encontró una clara diferencia de la morfología y dimensiones del túnel carpiano relacionada con su liberación quirúrgica mediante la apertura del retináculo flexor, observándose una disminución estadísticamente significativa ($p < 0.05$) del grosor del nervio mediano a la altura del hueso pisiforme así como de la captación de señal de dicho nervio en imágenes de RMN potenciadas en T2 ($p < 0.05$). Esto se traduce en una disminución de la densidad del nervio secundaria a la reducción del proceso inflamatorio, lo cual coincide con los estudios de Horch et al.¹⁴

Se observó además un desplazamiento del nervio mediano hacia ventral, posterior a la liberación quirúrgica total del retináculo flexor con una $p < 0.05$ en el análisis estadístico similar a lo reportado por Allmann.¹⁵ En nuestra muestra dos pacientes (8%) persistieron con engrosamiento del nervio mediano posterior a la cirugía así como con hiperintensidad en imágenes potenciadas en T2, observándose una posición central del nervio mediano, presentando en uno de ellos un quiste sinovial en relación con una liberación incompleta del retináculo flexor y en el segundo, una fibrosis postquirúrgica que requirió reintervención por persistencia

Gráfica de secuencia: abombamiento de retináculo flexor

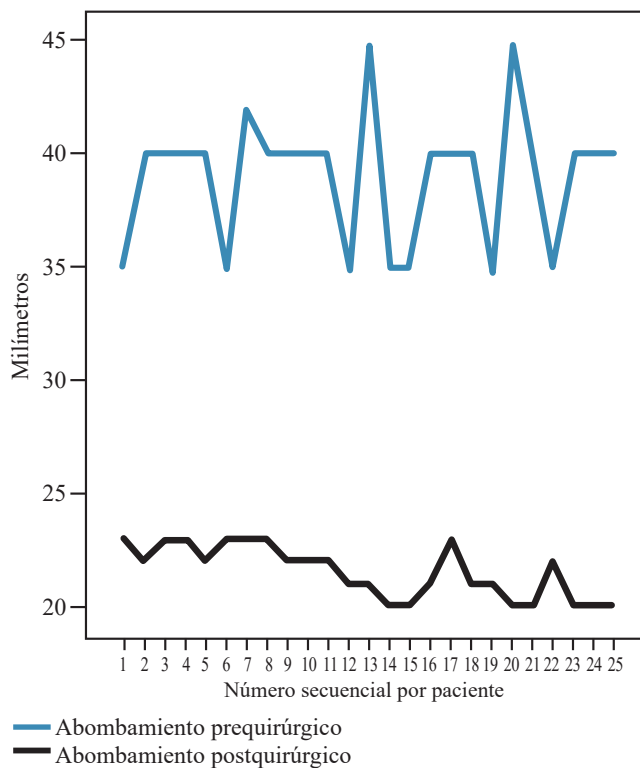


Figura 4: Correlación de tamaño preoperatorio y postoperatorio.

de la sintomatología clínica. En dichos pacientes el estudio postquirúrgico de RMN sirvió como apoyo diagnóstico para evidenciar la diferencia en relación con la toma de dimensiones prequirúrgicas y postquirúrgicas. Se detectó un aumento del diámetro antero posterior del canal de 27.20 a 21 mm, si se compara con la literatura reportada, Windgerow describe un diámetro promedio de 21 mm.⁵

Con respecto a la correlación prequirúrgica y postquirúrgica de nuestras variables en estudio (véanse gráficas de dispersión) no existe una relación entre las medidas obtenidas previo y posterior al evento quirúrgico, lo que significa que existe una diferencia de las dimensiones morfológicas del túnel carpiano posterior a la liberación quirúrgica del retináculo flexor.

En contraste, en el análisis de correlación de Spearman se muestra un índice de correlación estadísticamente significativo ($p < 0.5$). En cuanto a la disminución de la captación de la señal en T2 (disminución de la hiperintensidad), se observó que el grosor del nervio mediano y el desplazamiento ventral de dicho nervio se redujeron posterior al evento quirúrgico, lo cual significa que a menor grosor del nervio mediano, menor intensidad de señal y más desplazamiento hacia ventral.

En el estudio de Salazar et al. en el cual se analizó la relación existente entre el estudio de electromiografía y la gravedad de los síntomas en la descompresión quirúrgica del túnel del carpo, se describe una falta de correlación de dicho trabajo en relación con la mejoría de la sintomatología, lo cual

contrasta con lo obtenido en el presente estudio, en el cual sí se observó una correlación positiva de los cambios morfológicos y dimensionales reportados por RMN en relación con la mejoría de la sintomatología mediante el uso del cuestionario de medición del *Brigham and Women's Hospital*.¹⁹

Existen cambios morfológicos y dimensionales estadísticamente significativos en el estudio de RMN antes y después de la liberación quirúrgica del nervio mediano en pacientes con síndrome del túnel del carpo, lo cual es posible relacionar con la respuesta clínica favorable posterior a la cirugía. Se encontró un cambio de la forma del nervio mediano y del canal carpiano, de oval a circular posterior a la apertura del retináculo flexor. Se reporta un desplazamiento hacia ventral del nervio mediano, secundario a la liberación quirúrgica de dicho nervio. No existe diferencia en lo descrito en población anglosajona y nuestra población en el diámetro AP del canal carpiano, posterior a su liberación quirúrgica.

Los resultados obtenidos en este estudio muestran la utilidad de la resonancia magnética nuclear en nuestro servicio como estudio de apoyo diagnóstico y pronóstico en pacientes postoperados de liberación quirúrgica del túnel del carpo, ya que al existir cambios estadísticamente significativos de dimensión y morfología posteriores a la cirugía, es posible utilizar dicho estudio como factor pronóstico para valorar el beneficio de la cirugía y su correlación con posibles complicaciones postquirúrgicas, tales como recidiva de la sintomatología por la presencia de fibrosis postquirúrgica o liberación incompleta del retináculo flexor. Queda abierto el presente estudio para ampliar las muestras y para posteriores investigaciones, sobre todo en relación con lo reportado por la literatura anglosajona y la población mexicana en lo referente a la anatomía morfológica del túnel del carpo mediante RMN en sujetos sanos.

Referencias

- Luchetti R, Amadio P. *Carpal tunnel syndrome*. Ed. Springer, USA, 2002, 10-20, 75-81.
- Pacek CA, Tang J, Goitz RJ, Kaufmann RA, Li ZM. Morphological analysis of the carpal tunnel. *Hand (N Y)*. 2010; 5(1): 77-81.
- Cobb TK, Dalley BK, Posteraro RH, Lewis RC. Anatomy of the flexor retinaculum. *J Hand Surg Am*. 1993; 18(1): 91-9.
- Cobb TK, Dalley BK, Posteraro RH, Lewis RC. The carpal tunnel as a compartment. An anatomic perspective. *Orthop Rev*. 1992; 21(4): 451-3.
- Widgerow AD, Sacks L, Greenberg D, Becker PJ. Intergroup comparison of the carpal tunnel dimensions. *J Hand Surg Am*. 1996; 21(A): 357-9.
- Bay BK, Sharkey NA, Szabo RM. Displacement and strain of the median nerve at the wrist. *J Hand Surg Am*. 1997; 22(4): 621-7.
- Yoshioka S, Okuda Y, Tamai K, Hirasawa Y, Koda Y. Changes in carpal tunnel shape during wrist joint motion. MRI evaluation of normal volunteer's. *J Hand Surg Br*. 1993; 18(5): 620-3.
- Skie M, Zeiss J, Ebraheim NA, Jackson WT. Carpal tunnel changes and median nerve compression during wrist flexion and extension seen by magnetic resonance imaging. *J Hand Surg Am*. 1990; 15(6): 934-9.
- Sharma KM, Parks BG, Simmons LM, Segalman KA. Radiographic parameters of increased carpal tunnel pressure with progressive wrist distractions: a cadaveric study. *J Hand Surg Am*. 2006; 31(1): 22-7.
- Coob, T.K., et al. Assessment of the ratios of carpal contents to carpal tunnel volume in patients with carpal tunnel syndrome: a preliminary report. *J Hand Surg Am*. 1997; 22(4): 635-9.
- Murphy RX Jr, Chernofsky MA, Osborne MA, Wolson AH. Magnetic resonance imaging in the evaluation of persistent carpal tunnel syndrome. *J Hand Surg Am*. 1993; 18(1): 113-20.
- Buchbeger W. Radiologic imaging of the carpal tunnel. *Eur J Radiol*. 1997; 25(2): 112-7.
- Somay G, Somay H, Cevik D, Sungur F, Berkman Z. The pressure angle of the median nerve as a new magnetic resonance imaging parameter for the evaluation of carpal tunnel. *Clin Neurol Neurosurg*. 2009; 111(1): 28-33.
- Horch RE, Allmann KH, Laubenberger J, Langer M, Stark GB. Median nerve compression can be detected by magnetic resonance imaging of the carpal tunnel. *Neurosurgery*. 1997; 41(1): 76-82.
- Allmann KH, Horch R, Uhl M, Guffler H, Althoefer C, Stark GB, et al. MR imaging of the carpal tunnel. *Eur J Radiol*. 1997; 25(2): 141-5.
- Mesgarzadeh M, Triolo J, Schneck CD. Carpal tunnel syndrome. MR imaging diagnosis. *Magn Reson Imaging Clin N Am*. 1995; 3(2): 249-64.
- Kato T, Kuroshima N, Okutsu I, Ninomiya S. Effect of endoscopic release of the transverse carpal ligament on carpal canal volume. *J Hand Surg Am*. 1994; 19(3): 416-9.
- De Krom MC, Knipschild PG, Kester AD, Thijs CT, Boekkooi PF, Spaans F. Carpal tunnel syndrome: prevalence in the general population. *J Clin Epidemiol*. 1992; 45(4): 373-6.
- Levine DW, Simmons BP, Koris MJ, Daltroy LH, Hohl GG, Fossel AH, et al. A self-administered questionnaire for the assessment of severity of symptoms and functional status in carpal tunnel syndrome. *J Bone Joint Surg*. 1993; 75(11): 1585-92.