

Caso clínico

Prótesis tumoral de cadera en displasia fibrosa de fémur proximal. Informe de un caso

Corona-Juárez EJ,* Catalán-Arizmendi O,* Alvarado-Ortega I,* García-Cano E,* Montiel-Jarquín A*,**

Unidad Médica de Alta Especialidad Hospital de Traumatología y Ortopedia de Puebla del Instituto Mexicano del Seguro Social

RESUMEN. *Antecedentes:* La displasia fibrosa se caracteriza por la formación de tejido fibroso inmaduro que genera trabéculas mal formadas. Su afectación puede ser monostótica o poliostótica. *Caso clínico:* Femenino de 30 años con displasia fibrosa de cadera izquierda. A los 15 años sufre fractura de la misma cadera sin trauma aparente, manejada conservadoramente y con acortamiento importante de la misma extremidad. A los 30 años de edad se embaraza, presenta dolor en cadera izquierda y se exacerba la deformidad y el acortamiento. La radiografía simple muestra deformidad en «cayado de pastor», se manejó con bifosfonatos y la tomografía corrobora los hallazgos anteriores. Posteriormente sufrió caída con fractura subtrocanterica de cadera izquierda en sitio de displasia, imagen de vidrio despulido de apariencia quística que involucra el cuello femoral, zona trocanterica y subtrocanterica. Se colocó prótesis tumoral de cadera izquierda, a los cuatro meses mostró evolución favorable. *Conclusión:* La prótesis tumoral femoral reduce la deformidad, mejora la longitud y disminuye el dolor en pacientes con resección de displasia fibrosa de cadera.

Palabras clave: Displasia fibrosa, fémur, prótesis tumoral, monostótica, poliostótica.

ABSTRACT. *Background:* Fibrous dysplasia is characterized by the formation of fibrous tissue that generates immature malformed trabeculae. Their involvement may be monostotic or poliostotic. *Case report:* Thirty years old female with fibrous dysplasia of the left hip. At age 15 suffered hip fracture without apparent trauma, she was managed conservatively and significant shortening of the same limb was observed. At 30 years old, is pregnant, it had left hip pain, deformity and shortening is exacerbated. Simple radiography showed «shepherd's crook deformity», she was treated with bisphosphonates. Computed axial tomography corroborates previous findings. She subsequently underwent subtrochanteric fracture fall with left hip dysplasia site, ground glass image of cystic appearance involving the femoral neck, trochanteric and subtrochanteric area. Tumor prosthesis of the left hip was implanted, four months evolution was favorable. *Conclusion:* Modular hip prosthesis system, reduces deformity, improves length and reduces pain in patients with resection of fibrous dysplasia of the hip.

Key words: Fibrous dysplasia, femur, tumor prosthesis, monostotic, poliostotic.

* Unidad Médica de Alta Especialidad del Hospital de Traumatología y Ortopedia de Puebla del Instituto Mexicano del Seguro Social.

** Academia Nacional de Educación Médica de México.

Dirección para correspondencia:

Álvaro José Montiel-Jarquín

Diagonal Defensores de la República, esquina 6 Poniente s/n, Col. Amor, CP 72140, Puebla.

Teléfono: + 52 222 2493099, ext. 208

E-mail: dralmoja@hotmail.com / alvaro.montielj@imss.gob.mx

Este artículo puede ser consultado en versión completa en <http://www.medigraphic.com/actaortopedica>

Introducción

La displasia fibrosa (DF) es un trastorno benigno que afecta el desarrollo del hueso en adolescentes y adultos jóvenes y representa 7% de los tumores óseos benignos.¹ La DF se clasifica en monostótica (afección a un hueso) y poliostótica (múltiples huesos). La primera forma de afección es la más común, en 75 a 80% de los casos. El hipertiroidismo, la hipofosfatemia, la acromegalia, la hiperprolactinemia y la enfermedad de Cushing son factores endócrinos asociados a DF.² Histopatológicamente la lesión consiste en la sustitución de tejido esponjoso del canal medular por tejido fibroso que resulta en la formación de trabéculas formadas por tejido óseo inmaduro. Este crecimiento anormal ocasiona deformidad y microfracturas patológicas.

Bioquímicamente la elevación del AMPc intracelular secundaria a la mutación de la G_{α} puede estimular la expresión de protooncogenes como el C-fos, la expresión de éste puede alterar la diferenciación celular, la proliferación osteoclástica y permitir el desarrollo de la DF. Los niveles elevados de IL-6 ocasionan el incremento desmesurado de osteoclastos en los huesos afectados y se correlacionan con DF.^{2,3}

Ataca por igual a hombres y mujeres. Los huesos más afectados en la DF monostótica son arcos costales (28%) seguidos de fémur proximal (23%) y huesos craneofaciales (20%).³ En la poliostótica las lesiones son más severas y afectan el esqueleto óseo general hasta en 75%, la afectación en fémur se presenta en 90%, en tibia 81%, en pelvis 78% y en pie 73%.

Clinicamente se manifiesta con aumento de volumen, dolor en el hueso afectado, deformidad y alteración de la marcha. La deformidad genera mandíbula prominente, inclinación tibial, nódulos en arcos costales así como la longitud de las extremidades. Las manifestaciones extraesqueléticas son hiperpigmentación de la piel con un tipo de manchas color café con leche, similar al síndrome de McCune-Albright. El síndrome de Mazabraud predispone al desarrollo de DF poliostótica.^{4,5}

Durante el embarazo el aumento de las concentraciones hormonales en pacientes con DF exagera la proliferación excesiva de osteoclastos en los huesos afectados y un mayor índice de fracturas patológicas.^{5,6}

En la DF el incremento del dolor y del volumen de la lesión dan sospecha de malignización.

La fosfatasa alcalina y la hidroxiprolina urinaria se elevan en 75% de los pacientes con DF, el diagnóstico definitivo es por histopatología.^{3,5}

Radiológicamente se observan lesiones líticas con reacción perióstica, disrupción cortical y tumoración en tejidos blandos, imagen en «vidrio esmerilado», calcificaciones denominadas como signo de las «palomitas de maíz»;⁶ la tomografía axial computarizada (TAC) delimita la extensión de las lesiones, en la resonancia magnética (RM) las lesiones se observan hipointensas en fase T1 y son variables en T2, con degeneración quística, afectación en tejidos blandos

y da sospecha de transformación maligna. En la gammagrafía ósea se identifica la distribución de las lesiones, fundamentalmente en la DF poliostótica, pero cuando el estudio es negativo no excluye la patología.^{6,7}

El tratamiento médico es a base de bifosfonatos orales o intravenosos, los cuales mejoran el grosor cortical; la osificación progresiva y la funcionalidad disminuyen los niveles de N-telopéptido, del diámetro de la lesión y del dolor y previenen las fracturas patológicas en la DF. El tratamiento quirúrgico se aplica cuando falla el tratamiento conservador, corrige la deformidad progresiva y disminuye el dolor. Los malos resultados se observaron con más frecuencia en pacientes con esqueleto inmaduro.^{7,8,9} El objetivo del presente trabajo es mostrar el resultado exitoso de un caso de displasia fibrosa de fémur proximal manejado con prótesis tumoral.

Caso clínico

Femenino de 30 años de edad con fractura de cadera izquierda a los 15 años de edad no asociada a evento traumático, el manejo fue conservador y la paciente presentó discrepancia en la longitud de ambas extremidades inferiores por acortamiento del lado afectado. A los 29 años de edad, la paciente se embaraza, durante este tiempo el acortamiento de la extremidad afectada aumentó 5 cm. La radiografía de pelvis mostró deformidad radio-opaca en cabeza femoral izquierda en «cayado de pastor» (*Figura 1*), datos confirmados por tomografía axial computarizada (*Figura 2*), por lo que se solicitó valoración por endocrinología manejándola con bifosfonatos y su embarazo concluyó adecuadamente.

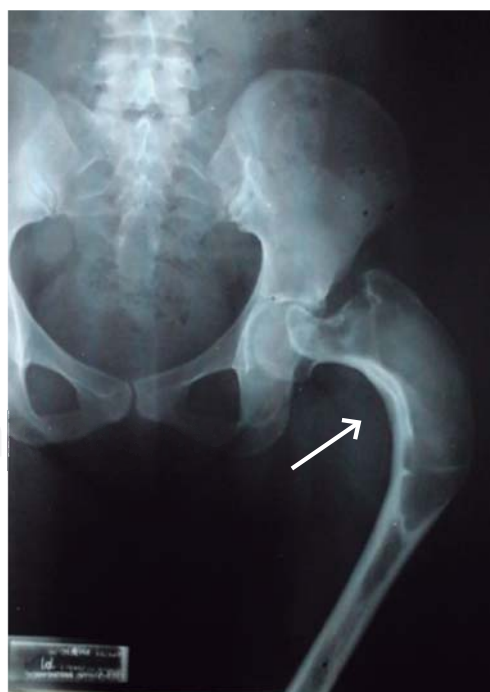

Figura 1: Deformidad en «cayado de pastor» del fémur proximal izquierdo.

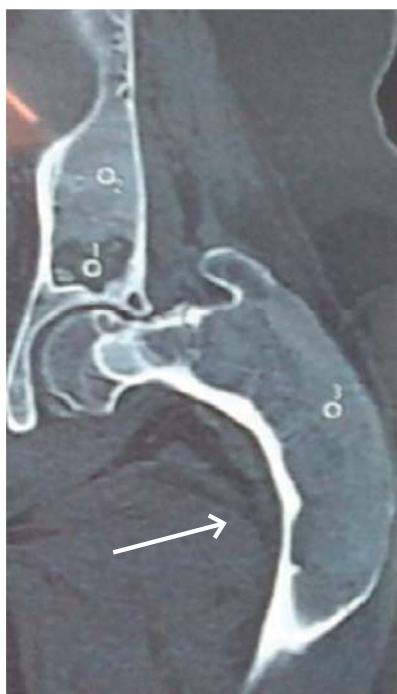


Figura 2:

Imagen de una tomografía axial computarizada de fémur proximal izquierdo en la que se observa deformidad con intensidades heterogéneas que involucra cuello y cabeza femoral izquierdos.



Figura 4:

Sistema modular de revisión femoral arcos^{MR} (Biomet^{MR}).

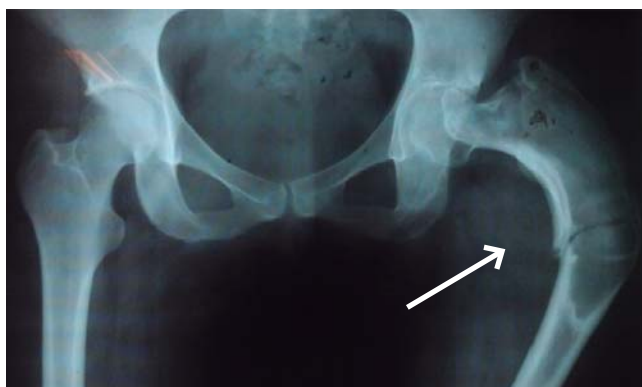

Figura 3: Fractura subtrocanterica en sitio de displasia de fémur proximal, deformidad en varo en el sitio de lesión.

En el puerperio mediato sufrió caída desde su plano de sustentación, contusión directa en cadera izquierda, dolor, incremento de la deformidad, crepitación ósea y la radiografía simple mostró la deformidad ya mencionada con una fractura subtrocanterica en sitio de displasia, imagen de vidrio despulido, de apariencia quística en cuello femoral, zona trocanterica y subtrocanterica (Figura 3). Ante estos hallazgos se le realizó resección del sitio de lesión y colocación del Sistema Modular de Revisión Femoral Arcos^{MR} (Figura 4). A los 10 meses de la operación la evolución de la paciente era satisfactoria (Figura 5).

Discusión

La DF es una patología benigna que inicia con la presencia de una lesión fibrosa en el canal intramedular. Fue

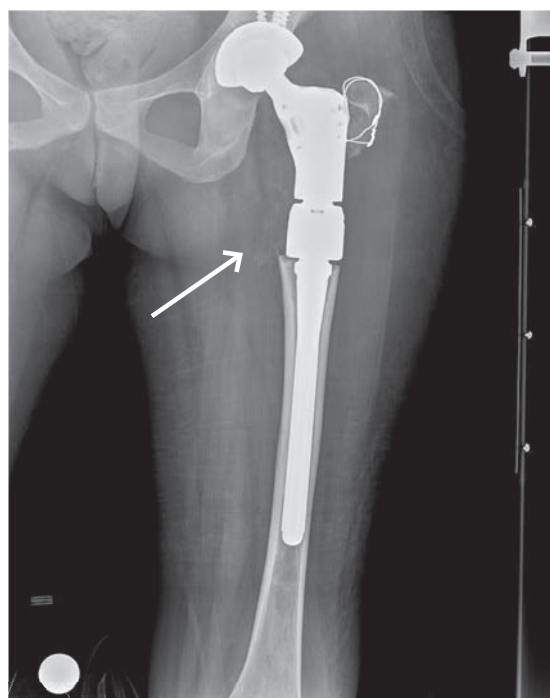


Figura 5: Control radiológico a 10 meses después de la operación.

descrita por primera vez en 1938 por Lichtenstein y Jaffe en 1942 reafirmó la presencia de esta patología. La prevalencia e incidencia de esta patología son difíciles de estimar, pero se calcula que conforma 7% de los tumores óseos benignos.^{1,10,11}

DiCaprio MR et al. refieren que esta patología es resultado de la falla en la remodelación del hueso en respu-

ta al estrés mecánico y en la maduración de las trabéculas óseas. Se asocia a la mutación en el gen $Gs\alpha$ que ocurre en el cromosoma 20q13.2-13.3³. Además, Cheng J et al. descubrieron en su estudio que existe un incremento en la proliferación y diferenciación inapropiada de los osteoclastos que han sido implicados en la patogénesis de la enfermedad. Cuando se afecta un solo hueso se denomina monostótica y poliostótica cuando varios huesos se ven afectados.⁵

Las lesiones por DF observadas por estudios radiográficos son hallazgos comúnmente incidentales que determinan la presencia de zonas radiopacas con persistencia del contorno liso cortical, esclerosis, radiolucidez (elementos fibrosos) y soluciones de continuidad (fracturas patológicas). Para determinar la extensión de la lesión a nivel óseo y la afectación de tejidos blandos se utiliza TAC y resonancia magnética nuclear (RMN). La apariencia quística en algunas lesiones corresponde con áreas de necrosis, mientras que la destrucción cortical asociada a masas en tejidos blandos indica degeneración maligna (1% de los casos) con lo que se agrega mayor sintomatología.⁶

Las formas más frecuentes de degeneración maligna de la DF son osteosarcoma, fibrosarcoma e histiocitoma fibrosa maligna. Anderson N et al. valoraron 1,122 casos en los que reportaron 28 sarcomas secundarios a la degeneración de la DF poliostótica (6.7%) vs. monostótica (1.9%).⁷

El tratamiento médico para la DF está enfocado en la disminución del dolor que se presenta con mayor frecuencia en adultos que en niños ($p < 0.005$), afecta por igual a mujeres y hombres. Según Chapurlat RD et al. en el tratamiento deben usarse antiinflamatorios no esteroideos (AINE), analgésicos opiáceos y bifosfonatos para la afección ósea. Actualmente se han utilizado nuevas terapias mediadas por anticuerpos como el tanezumab (anti-NGF) y denosumab (8OPg) así como bloqueadores sensitivos más potentes como inhibidores NGF, antagonistas de la TRPV1, inhibidores de CSFR1 y pregabalina.⁸

El tratamiento quirúrgico se realiza cuando la DF es muy sintomática o tiene degeneración maligna, por lo que la toma de biopsia es el primer paso. Kushare IV et al. refieren que este tratamiento se aplica si los pacientes presentan dolor considerable, deformidad y/o fracturas patológicas des-

plazadas y consiste en curetajes, resecciones y colocación de implantes de tipos diversos. Las osteotomías y osteosíntesis se utilizan dependiendo del grado de deformidad.

Debido a las características de la lesión de esta paciente se decidió colocar una prótesis tumoral en fémur proximal izquierdo, ya que este tipo de prótesis tiene menor riesgo de que haya desanclaje del material de osteosíntesis, y gracias a la cual se logró recuperar la longitud correcta de la extremidad inferior afectada,⁹ lo que se demuestra con la evolución de dicha paciente.

Bibliografía

1. Boyce AM, Chong WH, Yao J, Gafni RI, Kelly MH, Chamberlain CE, et al. Denosumab treatment for fibrous dysplasia. *J Bone Miner Res.* 2012; 27(7): 1462-70. doi: 10.1002/jbmr.1603.
2. Riminucci M, Robey PG, Saggio I, Bianco P. Skeletal progenitors and the GNAS gene: fibrous dysplasia of bone read through stem cells. *J Mol Endocrinol.* 2010; 45(6): 355-64. doi: 10.1677/JME-10-0097.
3. DiCaprio MR, Enneking WF. Fibrous dysplasia. Pathophysiology, evaluation, and treatment. *J Bone Joint Surg Am.* 2005; 87(8): 1848-64. doi: 10.2106/JBJS.D.02942.
4. Bhattacharyya N, Wiench M, Dumitrescu C, Connolly BM, Bugge TH, Patel HV, et al. Mechanism of FGF23 processing in fibrous dysplasia. *J Bone Miner Res.* 2012; 27(5): 1132-41.
5. Cheng J, Wang Y, Yu H, Wang D, Ye J, Jiang H, et al. An epidemiological and clinical analysis of craniomaxillofacial fibrous dysplasia in a Chinese population. *Orphanet J Rare Dis.* 2012; 7: 80. doi: 10.1186/1750-1172-7-80.
6. Fitzpatrick KA, Taljanovic MS, Speer DP, Graham AR, Jacobson JA, Barnes GR, et al. Imaging findings of fibrous dysplasia with histopathologic and intraoperative correlation. *AJR Am J Roentgenol.* 2004; 182(6): 1389-98. doi: 10.2214/ajr.182.6.1821389.
7. Anderson N, DiBella C, Pianta M, Slavin J, Choong P. Aggressive aneurysmal bone cyst in association with polyostotic fibrous dysplasia: A case report. *Int J Surg Case Rep.* 2015; 12: 52-6. doi: 10.1016/j.ijscr.2015.05.019.
8. Chapurlat RD, Gensburger D, Jimenez-Andrade JM, Ghilardi JR, Kelly M, Mantyh P. Pathophysiology and medical treatment of pain in fibrous dysplasia of bone. *Orphanet J Rare Dis.* 2012; 7 Suppl 1: S3.
9. Kushare IV, Colo D, Bakhshi H, Dormans JP. Fibrous dysplasia of the proximal femur: surgical management options and outcomes. *J Child Orthop.* 2014; 8(6): 505-11. doi: 10.1007/s11832-014-0625-9.
10. Lichtenstein L. Polyostotic fibrous dysplasia. *Arch Surg.* 1938; 36(5): 874-98.
11. Lichtenstein L, Jaffe HL. Fibrous dysplasia of bone: a condition affecting one, several or many bones, the graver cases of which may present abnormal pigmentation of skin, premature sexual development, hyperthyroidism or still other extraskelatal abnormalities. *Arch Pathol.* 1942; 33: 777-816.